



Revista Española de
**Cirugía Oral y
 Maxilofacial**

www.elsevier.es/recom



Caso clínico

Tratamiento de la sonrisa gingival con la toxina botulínica tipo A: caso clínico



Levy Nunes^{a,*}, José Peixoto Ferrão Junior^b, Stephanie A. Feres Teixeira^c,
 Luiz Fernando Lobo Leandro^d y Henry Arturo García Guevara^d

^a Facultad de Medicina, Universidad del Estado de Sao Paulo (UNESP), Brasil

^b Facultad de Odontología, Universidad Federal de Mato Grosso do Sul (UFMS), Brasil

^c Facultad de Ciencias, Universidad de Guarulhos, Sao Paulo, Brasil

^d Departamento de Cirugía y Traumatología Buco-Maxilofacial, Hospital Santa Paula, Sao Paulo, Brasil

INFORMACIÓN DEL ARTÍCULO

Historia del artículo:

Recibido el 18 de febrero de 2014

Aceptado el 5 de marzo de 2014

On-line el 20 de noviembre de 2014

Keywords:

Gummy smile

Muscle hyperactivity

Botulinum toxin type A

Treatment

Palabras clave:

Sonrisa gingival

Hiperactividad muscular

Toxina botulínica tipo A

Tratamiento

R E S U M E N

La toxina botulínica ha sido señalada recientemente en la literatura como una opción de tratamiento para la corrección de la sonrisa gingival. Este reporte de caso relata la experiencia de los autores en un caso de sonrisa gingival asociada a 4 mm de exposición gingival e hipermovilidad de la musculatura elevadora del labio superior, tratado con el uso de toxina botulínica. Controles periódicos y evaluaciones de la exposición gingival fueron realizados mensualmente tras la aplicación. El tratamiento con toxina botulínica de tipo A puede ser considerado como una posible alternativa de tratamiento en este tipo de casos.

© 2014 SECOM. Publicado por Elsevier España, S.L.U. Este es un artículo Open Access bajo la licencia CC BY-NC-ND (<http://creativecommons.org/licenses/by-nc-nd/4.0/>).

Treatment of gingival smile with botulinum toxin type A: A case report

A B S T R A C T

Botulinum toxin has recently been reported in the literature as a treatment option for the correction of the gummy smile. This case report describes the experience of the authors in a case of gingival smile associated with 4 mm of gingival exposure and hyper mobility of the elevator muscle of the upper lip treated with the use of botulinum toxin. Regular checks and assessments of the gingival exposure were performed monthly after the application. Treatment with botulinum toxin type A can be considered as a possible alternative of treatment in this type of cases.

© 2014 SECOM. Published by Elsevier España, S.L.U. This is an open access article under the CC BY-NC-ND license (<http://creativecommons.org/licenses/by-nc-nd/4.0/>).

Introducción

La sobreexposición de las encías al sonreír, conocida como sonrisa gingival, es uno de los problemas que afectan

* Autor para correspondencia.

Correo electrónico: levynunes@terra.com.br (L. Nunes).

<http://dx.doi.org/10.1016/j.maxilo.2014.03.001>

1130-0558/© 2014 SECOM. Publicado por Elsevier España, S.L.U. Este es un artículo Open Access bajo la licencia CC BY-NC-ND (<http://creativecommons.org/licenses/by-nc-nd/4.0/>).

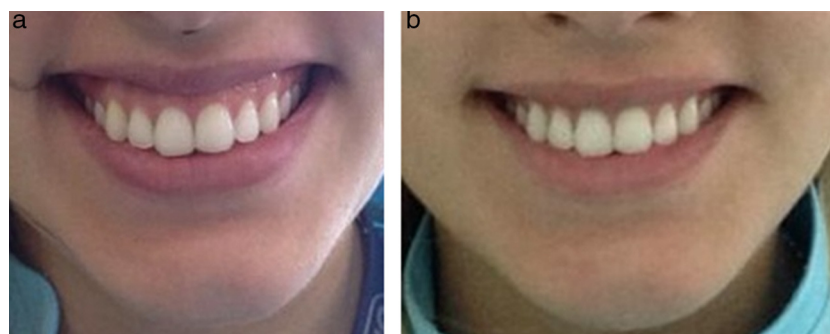

Figura 1 – Foto extra oral del caso. a) Sonrisa inicial mostrando una exposición considerable de tejido gingival. b) Sonrisa en la evaluación postoperatoria de 2 semanas posterior a la aplicación de BTX-A.

negativamente a la estética de la sonrisa y pueden estar relacionados con la acción individual y conjunta de diferentes factores etiológicos. La evaluación estética y funcional del paciente en este tipo de casos debe incluir un examen extraoral, labial, dental y periodontal. La sonrisa es una de las expresiones faciales más importantes de la cara y, para ser considerada hermosa, atractiva y saludable, implica un equilibrio entre la forma y la simetría de los dientes, los labios y las encías, así como la forma en que se relacionan y armonizan con la cara de los pacientes¹.

Aunque no hay un estándar absoluto de la belleza, el exceso de exposición gingival puede perjudicar la armonía facial según los patrones de simetría facial. La llamada sonrisa gingival puede considerarse como tal cuando los individuos tienen una exposición mayor de 3 mm de tejido gingival¹.

A pesar de aparecer con bastante frecuencia en las consultas, la literatura dedicada a este tema es escasa, incluyendo asuntos fundamentales como su diagnóstico y tratamiento¹.

Es importante que los profesionales sean conscientes de la causa del problema, que puede ser el resultado de factores como una erupción dentaria pasiva o alterada, displasia esquelética o el crecimiento excesivo del maxilar o, en algunos casos, una combinación de estos factores, así como considerar factores como el labio superior corto o hiperactivo cuando se sonríe. Solo después de un diagnóstico correcto donde se considera el factor etiológico en cada caso es cuando se puede proponer un plan de tratamiento adecuado^{1,2}.

La toxina botulínica tipo A (BTX-A) ha sido estudiado desde finales de la década de 1970 para el tratamiento de varias condiciones asociadas con la contracción muscular excesiva. Aplicaciones con BTX-A en lugares preseleccionados es una alternativa mínimamente invasiva eficaz para la mejoría temporal de la sonrisa gingival causada por los músculos hiperactivos elevadores del labio superior^{1,3}.

El objetivo de este reporte es presentar, a través de un caso, el uso de la BTX como alternativa de tratamiento para la sonrisa gingival en una paciente con hiperactividad muscular.

Caso clínico

Una paciente femenina de 27 años, quien refiere queja por mostrar excesivamente la región gingival al sonreír, acude a

consulta con el objetivo de mejorar la estética de su sonrisa gingival. La paciente informa que no encuentra su sonrisa armoniosa, pero que no está dispuesta a realizar un procedimiento invasivo para corregir su situación bucal. Al momento de ser realizada la evaluación clínica, se observó que presentaba 4 mm de exposición gingival (fig. 1).

Fue evaluada la etiología de la sonrisa gingival, llegando al diagnóstico de que su sonrisa gingival era debida a la hiperactividad del músculo elevador del labio superior. Entre las opciones para resolver el caso que fueron presentadas a la paciente (incluyendo ventajas y limitaciones de cada una), fue escogido el tratamiento con BTX-A, con el fin de reducir la fuerza de contracción del labio superior.

Para la ubicación del punto de aplicación, fue utilizada la técnica «Yonsei Point»², descrita en la figura 2.

Se utilizó la BTX-A (botox de la casa comercial Allergan) de 100 unidades (U) como medicación de elección. La dilución del medicamento se realizó como se describe en las instrucciones de uso del mismo. La BTX-A se diluyó con 2 ml de solución salina 0,9% sin conservantes y estéril para producir 5 U por 0,1 ml. Se inyectaron 2,5 U en el músculo elevador del labio superior, de forma bilateral. La paciente se evaluó 2 semanas después de la aplicación.

La exposición gingival se redujo notablemente desde la primera evaluación y la paciente refirió estar satisfecha con el tratamiento (fig. 1), resultado que se mantuvo sin la necesidad de nuevas aplicaciones de la medicación por 6 meses.

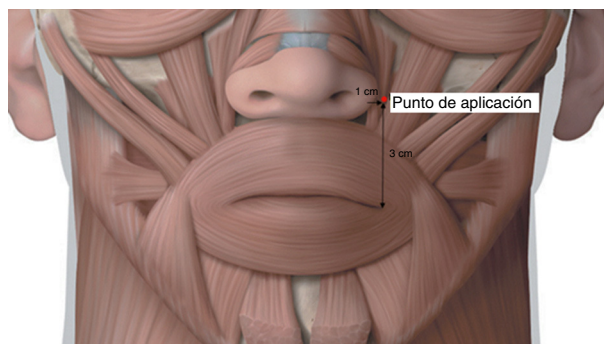


Figura 2 – Técnica de «Yonsei point» para la localización del punto de aplicación en la hiperactividad del músculo elevador del labio superior.

Discusión

El profesional de la salud oral debe buscar en los tratamientos que realiza la armonía estética en equilibrio con la oclusión funcional, eficiente y equilibrada. En una adecuada estética de la sonrisa también debe ser considerado como adecuado el observar el movimiento de las estructuras que la componen. La sonrisa dinámica se convirtió en uno de los objetivos del tratamiento ortodóncico y, con el tiempo, de otros profesionales que participan en la planificación de un tratamiento armónico para sus pacientes, como el cirujano³.

La sonrisa gingival ha sido considerada como la exposición excesiva de la encía en el sector anterior³. La etiología de la misma es variada y la identificación correcta de sus causas es fundamental para un plan de tratamiento efectivo^{1,3-6}. Los profesionales de la salud deben tomar en cuenta que, en la sonrisa, el labio superior debe colocarse a nivel del margen gingival de los incisivos centrales superiores, esto es lo considerado como un patrón estético⁷. Las investigaciones indican que el 10% de la población entre 20 y 30 años presenta exposición gingival excesiva⁶, siendo más común entre las mujeres^{1,5,6}. Se sabe que una cierta cantidad de encía es estéticamente aceptable y que, en muchos casos, da un aspecto juvenil⁸.

La variabilidad en la exposición gingival se puede correlacionar con factores musculares, óseos o gingivales, o una combinación entre ellos^{1,5}. A menudo, el profesional presenta dudas sobre cuál es el tratamiento más adecuado para cada situación⁶. Una sonrisa gingival puede ser causada por un labio superior corto, pequeñas coronas expuestas en los dientes superiores, el exceso vertical del maxilar, hipertrofia gingival o hiperactividad de los músculos elevadores del labio superior^{5,8}. Para diagnosticar con precisión el factor causal predominante en cada caso, se deben evaluar algunos aspectos clínicos, entre ellos: la salud periodontal, la exposición de los dientes durante el descanso, la dimensión y el análisis funcional del labio superior, la medición de la corona clínica de los dientes y la armonía entre el sector anterior y los planos oclusales posteriores⁶.

En la exposición excesiva de la encía debido a la hiperactividad muscular, todos los músculos funcionalmente implicados en la elevación del labio superior (músculo elevador del labio superior, ala de la nariz, elevador de la comisura de los labios, el cigomático mayor y menor, y el depresor nasal) juegan un papel importante^{3,5,8}, aunque la mayoría de los autores considera el músculo elevador del labio superior el músculo principalmente involucrado en este movimiento³.

La literatura reporta que se han realizado procedimientos quirúrgicos como gingivoplastia, ortodoncia, cirugía ortognática y las resecciones óseas para corregir la sonrisa gingival causada por la hiperactividad muscular^{2,5,6}. Sin embargo, los procedimientos quirúrgicos, además de ser en algunas oportunidades engorrosos, de costos elevados y de un tiempo considerable⁶, pueden llevar a la recurrencia y provocar efectos secundarios indeseables, tales como cicatrices². Por lo tanto, una modalidad de tratamiento mínimamente invasivo que puede servir como un sustituto para los procedimientos quirúrgicos puede ser el uso de BTX-A como lo refieren algunos autores^{2,5,8}.

Mazzuco y Hansel⁸ citan otros factores para tener en cuenta la toxina como tratamiento de primera línea como son la facilidad y la seguridad de la aplicación, el uso de dosis reducidas y de acción rápida, el bajo riesgo y efecto reversible.

La BTX-A ha demostrado ser segura y eficaz para su uso en la corrección de la exposición gingival como se refiere en la literatura^{2,3,5,8,9}. Su efecto está relacionado con la localización de la aplicación y dosis utilizada, lo que trae como consecuencia sus correctos o erróneos resultados^{5,10}.

Por lo tanto, una técnica de implementación exitosa requiere un conocimiento profundo de la anatomía facial y las interacciones entre los músculos^{5,10}, más allá del conocimiento de la medicación por sí sola.

Se describe por Balbinot¹¹ que puede observarse la acción terapéutica máxima de BTX-A entre los 7 y 14 días y la duración de los efectos puede alcanzar los 6 meses (media de 3-4 meses).

Algunos problemas pueden ser reportados en relación con la falta de eficacia en la relajación del músculo debido a la utilización de dosis inadecuadas, errores técnicos en la aplicación del producto, resistencia a la BTX-A o a productos similares y condiciones inadecuadas de almacenamiento de BTX-A¹⁰. Aunque la BTX-A solo proporciona una solución temporal, los beneficios de esta intervención en pacientes con sonrisa gingival son muy interesantes, sobre todo, los asociados a la satisfacción del paciente. Se debe informar acerca de la duración del efecto de la toxina botulínica en los tejidos, la posible necesidad de repetir el procedimiento y las posibles complicaciones que puedan surgir después de la aplicación de BTX-A en los músculos en la región bucal, igual que en cualquier procedimiento quirúrgico. Es importante contar con un profesional entrenado, con la autorización del paciente y las evaluaciones del paciente después de la aplicación¹⁰.

En un número significativo de pacientes se observa la reducción de la exposición gingival después de las aplicaciones de la toxina botulínica, incluso después de que el efecto del fármaco haya disminuido⁸. Este hecho puede explicarse por la disminución de la fuerza muscular que se produce después de varias aplicaciones de TBX-A para un largo período de tiempo; por esta razón, es importante evaluar de nuevo al paciente para ajustar la dosis y aplicaciones.

En cuanto a la dosis, la literatura discute dosis de 2 a 7 U de BTX-A en los músculos del elevador del labio superior y el ala de la nariz de forma bilateral^{1,2,9,12}, y también aplicaciones que van desde 3 a 5 U en los músculos depresores del tabique nasal, cigomático inferior u orbicular de los labios, de acuerdo con la necesidad individual paciente¹.

Es importante destacar que estas dosis están relacionadas con la BTX-A y que no hay equivalencia entre las diferentes formulaciones de dosis presentes en el mercado.

La sonrisa gingival también retrocede gradualmente con la edad, como resultado de la aparición de la flacidez de los labios superior e inferior, que también dará lugar a una disminución de la exposición de los dientes superiores y el aumento de los incisivos inferiores^{1,6}. Los clínicos deben ser conscientes de los mecanismos de compensación secundaria que pueden ocurrir al intentar paralizar o disminuir la actividad de un músculo o grupo de músculos en particular¹³. Por lo tanto, todos los músculos implicados en el acto de la sonrisa deben

ser evaluados para asegurar el mejor resultado del procedimiento.

En los casos que implican la asimetría causada por la contracción muscular, se recomienda la inyección bilateral de toxina botulínica, con una dosis más alta del lado hiperactivo para evitar asimetría inversa o desequilibrio como resultado de la contracción excesiva de un lado. No es así en el caso de la parálisis facial, donde se recomienda que el BTX -A se aplique solo en el lado hipomóvil⁸.

La sonrisa gingival puede tener múltiples etiologías, por lo que en cada paciente debe ser valorada y estudiada. El tratamiento con BTX-A puede ser presentado como una opción de tratamiento para los pacientes con sonrisa gingival, si es realizado por un profesional entrenado. El paciente debe ser evaluado después de 15 días de aplicación, y debe volver al consultorio para el control después de 3 o 4 meses de la aplicación para su posterior evaluación y nueva aplicación, si fuera necesario. Por lo tanto, toda la información sobre el tratamiento con toxina botulínica debe trasladarse siempre al paciente.

Responsabilidades éticas

Protección de personas y animales. Los autores declaran que los procedimientos seguidos se conformaron a las normas éticas del comité de experimentación humana responsable y de acuerdo con la Asociación Médica Mundial y la Declaración de Helsinki.

Confidencialidad de los datos. Los autores declaran que han seguido los protocolos de su centro de trabajo sobre la publicación de datos de pacientes.

Derecho a la privacidad y consentimiento informado. Los autores han obtenido el consentimiento informado de los pacientes y/o sujetos referidos en el artículo. Este documento obra en poder del autor de correspondencia.

Conflicto de intereses

Los autores declaran no tener ningún conflicto de intereses.

BIBLIOGRAFÍA

1. Oliveira MT, Molina GO, Furtado A, Ghizoni JS, Pereira JR. Gummy smile: A contemporary and multidisciplinary overview. *Dent Hypotheses*. 2013;4:55-60.
2. Hwang WS, Hur MS, Hu KS, Song WC, Koh KS, Baik HS. Surface anatomy of the lip elevator muscles for the treatment of gummy smile using botulinum toxin. *Angle Orthod*. 2009;79:70-7.
3. Patel D, Mehta F, Trivedi R, Thakkar S, Suthar J. Botulinum toxin and gummy smile- a review. *IOSR J Dental Med Sci*. 2012;4:01-5.
4. Pascotto RC, Moreira M. Integração da Odontologia com a medicina estética. *RGO*. 2005;53:171-5.
5. Gracco A, Tracey S. Botox and the gummy smile. *Prog Orthod*. 2010;11:76-82.
6. Macedo AC, Nunes VH, Sardenberg C, Monte Alto R, Almeida RR, Alves J, et al. O sorriso gengival tratamento baseado na etiologia – uma revisão de literatura. *R Periodontia*. 2012;22:36-44.
7. Seixas MR, Costa-Pinto RA, Araujo TM. Checklist dos aspectos estéticos a serem considerados no diagnóstico e tratamento do sorriso gengival. *Dental Press J Orthod* [online]. 2011;16:131-57, <http://dx.doi.org/10.1590/S2176-94512011000200016>.
8. Mazzuco R, Hessel D. Gummy smile and botulinum toxin: A new approach based on the gingival exposure area. *J Am Acad Dermatol*. 2010;63:1042-51.
9. Kurtoglu C, Gur OH, Kurkcu M, Sertdemir Y, Guler-Uysal F, Uysal H. Effect of botulinum toxin-a in myofascial pain patients with or without functional disc displacement. *J Oral Maxillofac Surg*. 2008;66:1644-51.
10. Earp APS, Marmur ES. The five D's of botulinum toxin: Doses, dilution, diffusion, duration and dogma. *J Cosmet Laser Ther*. 2008;10:93-102.
11. Balbinot LF. Toxina botulínica do tipo A. En: Maciel RN, Bruxismo, editores. São Paulo. Artes Médicas: São Paulo; 2010. p. 525-34.
12. Sucupira E, Abraham Abramovitz A. A simplified method for smile enhancement: Botulinum toxin injection for gummy smile. *Plast Reconstr Surg*. 2012;130:726-8.
13. Indra AS, Biswas PP, Vineet VT, Yeshaswini T. Botox as an adjunct to orthognathic surgery for a case of severe vertical maxillary excess. *J Maxillofac Oral Surg*. 2011;10: 266-70.