




Revista Española de
Cirugía Oral y
Maxilofacial

www.elsevier.es/recom



Original

Acceso retrocaruncular para la reconstrucción de la pared medial de la órbita



Christian Pedemonte*, Felipe Sáez, Edgardo González e Ilich Vargas

Departamento de Cirugía Maxilofacial, Hospital Clínico Mutual de Seguridad C. Ch. C., Santiago de Chile, Chile

INFORMACIÓN DEL ARTÍCULO

Historia del artículo:

Recibido el 16 de junio de 2015

Aceptado el 11 de octubre de 2015

On-line el 12 de enero de 2016

Palabras clave:

Acceso retrocaruncular

Fracturas orbitarias

Pared medial

Órbita

R E S U M E N

Objetivo: Realizar un análisis retrospectivo de la utilización del acceso retrocaruncular para abordar las reconstrucciones orbitarias de la pared medial. Adicionalmente, la técnica para realizar este acceso es descrita.

Material y método: La muestra fue seleccionada de la población derivada al Servicio de Cirugía Maxilofacial del Hospital Clínico Mutual de Seguridad C.Ch.C (Santiago, Chile) para el tratamiento de fracturas orbitarias producto de traumatismo entre el 1 de enero del 2011 y el 31 de diciembre del 2014. Criterios de inclusión: mayores de 18 años con fracturas aisladas de pared medial de órbita o combinadas con piso orbitario, uni o bilaterales, con indicación quirúrgica, abordadas mediante acceso retrocaruncular y con un seguimiento mínimo de 6 meses. Criterios de exclusión: fractura de techo y/o pared lateral de la órbita.

Resultados: Ciento sesenta y ocho órbitas fueron operadas durante el periodo indicado; 27 órbitas con fracturas de pared medial abordadas mediante acceso retrocaruncular con extensión transconjuntival y cantotomía lateral fueron incluidas en este estudio; 6 de ellas eran fracturas de pared medial puras y las 21 restantes combinadas con piso. Exceptuando un caso que requirió reconstrucción tardía con implante de titanio customizado, todas las reconstrucciones de órbita fueron exitosas en la primera cirugía. Salvo un paciente que desarrolló un granuloma conjuntival en relación con la carúncula, ningún paciente tuvo complicaciones en relación con el acceso retrocaruncular.

Conclusiones: La técnica para el acceso retrocaruncular presentada otorga un seguro, amplio y directo acceso a la pared medial para realizar reconstrucción de la órbita, obteniendo óptimos resultados estéticos y funcionales con mínimas complicaciones.

© 2015 SECOM. Publicado por Elsevier España, S.L.U. Este es un artículo Open Access bajo la licencia CC BY-NC-ND (<http://creativecommons.org/licenses/by-nc-nd/4.0/>).

* Autor para correspondencia.

Correo electrónico: capedemonte@gmail.com (C. Pedemonte).

<http://dx.doi.org/10.1016/j.maxilo.2015.10.001>

1130-0558/© 2015 SECOM. Publicado por Elsevier España, S.L.U. Este es un artículo Open Access bajo la licencia CC BY-NC-ND (<http://creativecommons.org/licenses/by-nc-nd/4.0/>).

Retrocaruncular approach to orbital medial wall reconstruction

A B S T R A C T

Keywords:

Retrocaruncular approach
Orbital fractures
Medial wall
Orbit

Objective: To present a retrospective analysis of the use of retrocaruncular approach to access medial orbital wall reconstruction. Additionally, the technique for performing this access is described.

Material and method: The sample for this study was chosen from the population of patients referred to the Maxillofacial Surgery Service at the Hospital Clínico Mutual de Seguridad C.Ch.C (Santiago, Chile) for the treatment of orbital fractures between 1st of January 2011 and 31st of December 2014. Subjects eligible for study inclusion had age ≥ 18 , either isolated medial orbital wall fractures or combined with floor fractures, uni or bilateral, with surgical indication, accessed with retrocaruncular approach and 6 month of follow up at least. Exclusion criteria: roof and/or lateral orbital wall fractures.

Results: Between January 2011 and December 2014, a total of 168 orbits were treated. 27 orbits with medial wall fractures were accessed with retrocaruncular approach with transconjunctival extension and lateral canthotomy and were included in this study. Of them, 6 were pure medial wall fractures and 21 combined with floor fractures. Except for one case that required delayed reconstruction with customized orbital implant, all orbital reconstructions were successful in the first surgery. Except for a patient who developed a conjunctival granuloma in relation to the caruncle, no patients had complications related to retrocaruncular access. **Conclusiones:** The retrocaruncular approach presented allows a safe, wide and direct access for repairing medial orbital wall fractures with optimal aesthetics results and minimal functional complications.

© 2015 SECOM. Published by Elsevier España, S.L.U. This is an open access article under the CC BY-NC-ND license (<http://creativecommons.org/licenses/by-nc-nd/4.0/>).

Introducción

La incidencia de fractura orbitaria se ha incrementado con el tiempo, asociada probablemente a la mayor cantidad de traumatismos de alta energía que ocurren¹. Las fracturas en la pared medial habitualmente comprometen la estructura más prominente, delgada y vulnerable de esta pared, la lámina papirácea del etmoides². Su diagnóstico ha aumentado con el desarrollo de nuevos escáneres de tomografía computarizada (TC) que otorgan mayor detalle¹. Defectos en la pared medial no tratados, o tratados de forma incorrecta, pueden provocar complicaciones estéticas y funcionales. En particular, los defectos que están localizados en el *posteromedial bulge*, unión del piso con la pared medial, son los más propensos a provocar diplopía y enoftalmos³. La mejor comprensión del desarrollo de las complicaciones, sumada al mayor número de diagnósticos realizados, han llevado a los cirujanos a realizar un mayor número de reconstrucciones sobre fracturas en esta pared.

La anatomía de la pared medial aloja estructuras anatómicas críticas. Numerosos accesos han sido descritos para acceder a ella. Abordajes transcutáneos, como el descrito por Lynch en 1921⁴, están asociados a cicatrices poco estéticas y permiten una escasa visibilidad. Por otro lado, el acceso transcaruncular⁵ ha ganado popularidad en las últimas 2 décadas por su resultado cosmético y adecuada visibilidad. Sin embargo, complicaciones han sido descritas en relación con este acceso: edema prolongado, eritema e irritación de la carúncula, entre otros⁶⁻⁸. En la actualidad, aún existe controversia sobre el abordaje para manejar las fracturas en la pared medial de la órbita.

El objetivo de este estudio es realizar un análisis retrospectivo del tratamiento de la fractura de pared medial de órbita, utilizando para su abordaje el acceso retrocaruncular. Adicionalmente, la técnica para realizar este acceso es descrita.

Material y método

Los autores realizaron un estudio analítico retrospectivo de pacientes que requirieron reconstrucción de la pared medial de la órbita. La muestra para este estudio fue seleccionada de la población derivada al Servicio de Cirugía Maxilofacial del Hospital Clínico Mutual de Seguridad C.Ch.C (Santiago, Chile) para el tratamiento de fracturas —producto de traumatismo— del complejo orbitario entre el 1 de enero del 2011 y el 31 de diciembre del 2014. Fue aprobado por el comité de ética del hospital, que está de acuerdo con la declaración de Helsinki. Todos los pacientes seleccionados para este estudio firmaron un consentimiento informado. Los pacientes incluidos en la selección de este estudio presentaban fracturas aisladas de pared medial de órbita o combinadas de piso con pared medial, uni o bilaterales, con indicación quirúrgica, abordadas mediante acceso retrocaruncular, mayores de 18 años y con un seguimiento mínimo de 6 meses. Los pacientes fueron excluidos en la selección de este estudio si presentaban fracturas del techo y/o pared lateral de la órbita. Los criterios para el tratamiento quirúrgico de la órbita incluyeron: diplopía persistente con evidencia en la TC de herniación de tejido blando y/o atrapamiento del recto medial y/o recto inferior, enoftalmos mayor de 2 mm, hallazgos en la TC de un defecto orbitario extenso ($> 2 \text{ cm}^2$) y pinzamiento en el test de

ducción forzada. Adicionalmente, el redondeamiento tanto del recto medial como del recto inferior fue considerado en la decisión de tratamiento quirúrgico debido a su asociación en el desarrollo de enfotalmos^{9,10}. Las cirugías fueron realizadas por el equipo de Cirugía Maxilofacial de nuestro hospital. Las variables analizadas fueron: edad, género, tiempo de transcurrido el traumatismo y éxito de la cirugía reconstructiva. Se consideró exitosa si a los 3 meses el paciente no presentaba enoftalmos (determinado con un oftalmómetro de Hertel) ni diplopía en posición primaria de la mirada ni en los primeros 20° de visión (determinado con diploscopia). Adicionalmente, las complicaciones relacionadas con el abordaje como entropión, ectropión, edema persistente, irritación de la carúncula, formación de cicatrices y posición del canto fueron estudiadas.

Todos los pacientes fueron evaluados pre y postoperatoriamente por un oftalmólogo. Estudios imagenológicos craneofaciales con un escáner de TC marca Siemens®, modelo Somatom Sensation, año 2010, con 64 canales (Siemens SOMATOM Sensation, Múnich, Alemania), grosor de corte de 1 mm, traslape del 20%, Kv 120, mAs 120 y usando algoritmo de reconstrucción óseo fueron realizados de forma pre y postquirúrgica.

Técnica quirúrgica

Todas las cirugías fueron realizadas bajo anestesia general y por el mismo equipo quirúrgico. Un test de ducción forzada con una pinza Adson era realizado preoperatoriamente para determinar la movilidad y el atrapamiento ocular. En la técnica descrita por los autores, para fijar la malla de titanio al reborde infraorbitario y, adicionalmente, obtener un amplio campo operatorio, el abordaje retrocaruncular era combinado con un acceso transconjuntival y cantotomía lateral. Para iniciar el acceso, la conjuntiva medial de la órbita y el fórnix inferior eran infiltrados con 1,8 a 3,6 ml de una solución de lidocaína al 2% con epinefrina en una relación 1:100.000. El acceso comienza por la cantotomía lateral, continúa con una incisión transconjuntival, en el fórnix inferior, utilizando una hoja de bisturí N.º 15 o una microaguja de electrobisturí oftálmica (Colorado, DeRoyal® Inc) y se extiende con una incisión retrocaruncular hacia cefálico y atrás, posterior a la carúncula, buscando la pared medial, como se detalla a continuación

Acceso retrocaruncular

Para visualizar el campo operatorio, se retrae el párpado inferior y el superior utilizando un separador Desmarres para cada párpado, cuidando de no dañar el sistema de drenaje lacrimal. Adicionalmente, con un retractor maleable, se palpa la pared medial buscando la cresta lacrimal posterior, al encontrarla se apoya en ella y se lleva hacia una posición medial, retrayendo suavemente la carúncula y el aparato lacrimal (fig. 1). El globo ocular puede ser protegido con un protector corneal o con otro retractor maleable. La plica semilunaris (pliegue conjuntival medial semicircular) y la carúncula lacrimal eran identificadas.

La incisión se realiza con bisturí hoja N.º 15 o con una microaguja de electrobisturí oftálmica (Colorado, DeRoyal®

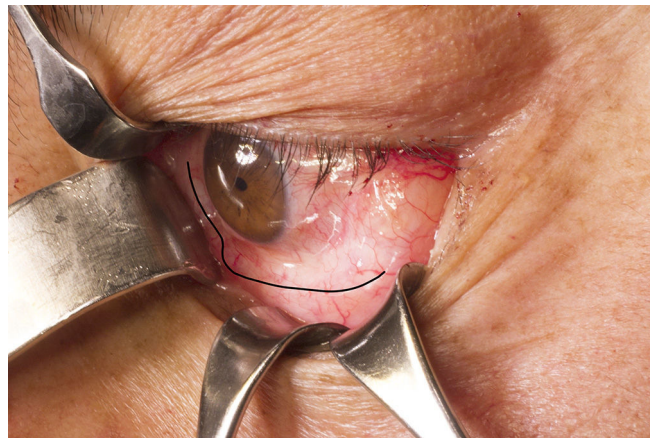

Figura 1 – Ojo izquierdo. Retracción de ambos párpados con separador Desmarres. El retractor maleable se encuentra apoyado en la cresta lacrimal posterior y en una posición medial, retrayendo la carúncula. Línea negra indica diseño del acceso retrocaruncular con extensión parcial transconjuntival. Por motivos esquemáticos, no se agregaron la extensión completa transconjuntival ni la cantotomía lateral.

Inc) posterior a la carúncula, en la mucosa de la plica semilunaris. Luego se realiza una disección roma con una tijera Scott hacia la pared medial, por un plano sin componentes vasculares o musculares de importancia, entre el septum orbitario y el músculo de Horner hasta la cresta lacrimal posterior, lugar donde se encuentra el retractor maleable protegiendo el aparato lacrimal desde el comienzo de la incisión. Al abordar inmediatamente posterior al músculo de Horner, insertado en la cresta lacrimal posterior, la disección se realiza en un plano preseptal, cuidando de esta forma el músculo y el saco lagrimal; 1-2 mm posterior a la cresta lacrimal posterior, con una hoja de bisturí N.º 15 o con una microaguja de electrobisturí oftálmica, se incide verticalmente el periostio de la lámina papirácea del etmoides. Una incisión amplia y neta permite que el periostio actúe como barrera. Por el contrario, una incisión pequeña y poco definida dificulta la visión operatoria. Al despegar el periostio con un elevador periostal, la pared medial de la órbita es expuesta. La disección continúa ahora en el plano subperiostal, hacia superior, posterior o inferior —según sea necesario— hasta identificar completamente la fractura y visualizar tejido óseo sano donde apoyar la malla de reconstrucción. La arteria etmoidal anterior puede ser cauterizada utilizando un electrocauterio bipolar sin complicaciones. Sin embargo, la cauterización de la arteria etmoidal posterior debe ser realizada con precaución por su cercanía con el nervio óptico.

Para comunicar el acceso retrocaruncular con la extensión transconjuntival, el periostio sobre el reborde inferior orbitario es incidido con una hoja de bisturí N.º 15 y elevado con un elevador periostal. La disección continúa en un plano subperióstico hacia la pared medial, tunelizando con el despegamiento realizado por el acceso retrocaruncular y uniendo ambos accesos.

Habitualmente, este acceso combinado (retrocaruncular más transconjuntival) implica incidir el músculo oblicuo

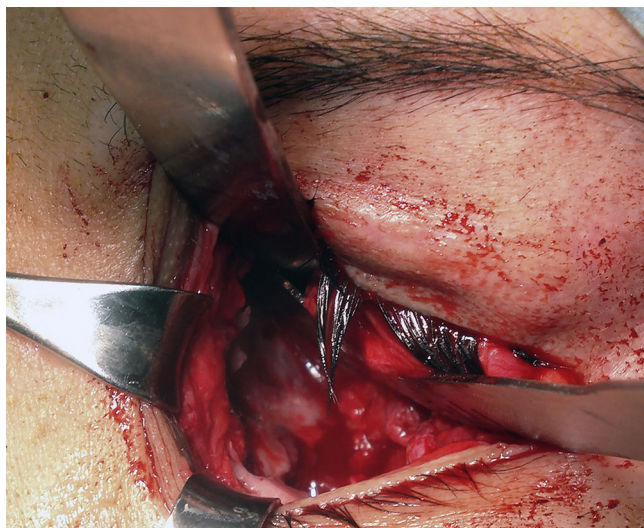


Figura 2 – Amplio acceso a la pared medial y piso orbitario obtenido mediante abordaje retrocaruncular con extensión transconjuntival y cantotomía lateral. Extensa fractura en ambas paredes.

inferior, lo que provoca una alteración en la motilidad ocular. Al realizar una incisión en S itálica en la conjuntiva, lo más cercano al reborde infraorbitario, se evita incidir el músculo, soslayando esta complicación.

Al identificar completamente la fractura, el tejido periorbitario desplazado a través de ella es reposicionado suavemente con un retractor maleable (fig. 2). Para dar soporte al tejido blando y realizar la reconstrucción orbitaria, una malla de titanio fue recortada, modelada y ajustada en el plano subperióstico en relación con el sitio de fractura, sustentándose en tejido óseo sano (fig. 3a y b). En todas las reconstrucciones orbitarias incluidas en este estudio, se utilizó una malla de titanio anatómica preformada en 3D (del sistema MatrixORBITAL™, Synthes®). La malla de titanio era fijada con tornillos de osteosíntesis al reborde infraorbitario. Utilizando una pinza Adson, se realiza un test de ducción forzada final en todos los pacientes para comprobar la movilidad sin atrapamiento del globo ocular al terminar la cirugía. Posteriormente, se realiza la sutura suspensoria del periostio utilizando Vycril 5-0 (Ethicon®, Inc). La conjuntiva ocular incidida al iniciar el acceso no es suturada en la técnica descrita por los autores. Finalmente, se utiliza Prolene 6-0 (Ethicon®, Inc) para realizar sutura de la cantotomía de forma discontinua, con la siguiente secuencia de cierre: la aguja entra por la línea blanca de un canto, sale por la herida, vuelve a la entrar por la herida del otro canto y sale en la línea blanca. De esta forma, se obtiene un óptimo resultado estético.

Para el manejo farmacológico postoperatorio, se prescribía cefazolina 1 g cada 8 h por 3 días, una bomba de infusión continua de ketoprofeno 300 mg, tramadol 200 mg, ondansetrón 4 mg en un suero fisiológico de 500 cc a 20 cc por hora; beta-metasona 8 mg cada 8 h por 24 h, luego se reduce el esquema a 4 mg cada 8 h por 24 h; el tercer día disminuye a 4 mg cada 12 h y finalmente se suspende. Todos los fármacos fueron administrados de forma intravenosa.

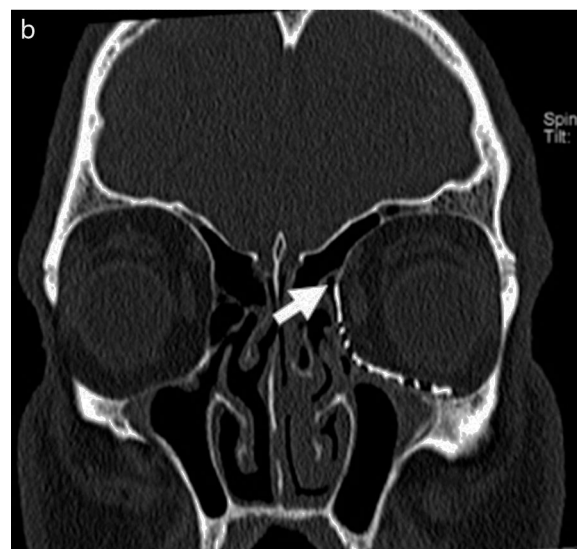
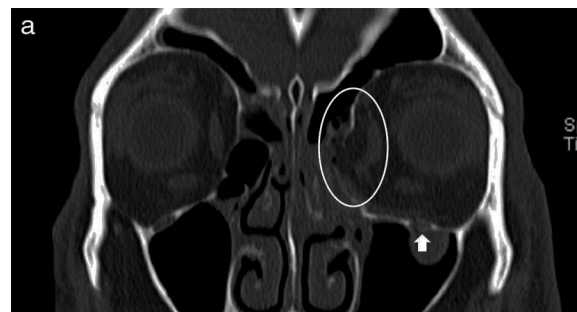


Figura 3 – a) Corte coronal TC. Fractura combinada de piso y pared medial de la órbita izquierda. Disrupción de forma y posición del músculo recto medial (elipse). Tejido herniado invadiendo el seno maxilar desde el piso orbitario (punta de flecha). b) Corte coronal TC. Reconstrucción orbitaria de pared medial y piso con malla de titanio preformada 3D en el mismo paciente de la figura 3a. La punta de flecha muestra óptima adaptación en pared medial lograda utilizando acceso retrocaruncular. Restitución de la anatomía orbitaria y muscular.

Resultados

En total, 168 órbitas fueron operadas durante el periodo enero del 2011-diciembre del 2014 en 153 pacientes (137 hombres y 16 mujeres); 141 órbitas fueron excluidas por presentar fractura en pared lateral y/o techo; en 116 de las excluidas (70% del total), estaba involucrado el complejo orbitocigomatomaxilar.

Veintisiete órbitas con fracturas de pared medial abordadas mediante acceso retrocaruncular con extensión transconjuntival y cantotomía lateral en 27 pacientes fueron incluidas en este estudio. Un paciente del grupo de estudio presentó fractura bilateral de órbita, pero solo una de las órbitas cumplía con los criterios de inclusión; la contralateral fue excluida por presentar fractura combinada de 3 paredes. En cuanto a los datos epidemiológicos, 24 pacientes eran hombres y 3 mujeres, dando una razón de 8:1. El promedio de edad del grupo de estudio fue de 42 años (rango de 18-75 años). En cuanto a la localización, 6 órbitas presentaban fracturas de pared medial

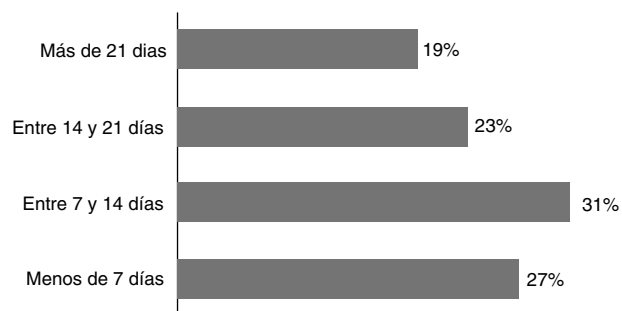


Figura 4 – Distribución de pacientes operados utilizando abordaje retrocaruncular para la reconstrucción orbitaria según el rango de días de espera desde el ingreso hasta su cirugía.

pura y las 21 restantes tenían fractura combinada de piso y pared medial. En la evaluación prequirúrgica de los pacientes incluidos se detectaron 3 pacientes con enoftalmos mayor de 2 mm y 22 con diplopía severa o moderada. En relación con el tiempo desde que el paciente ingresó al hospital y fue intervenido para realizar la reconstrucción orbitaria, en el 80% (21 pacientes) la cirugía se realizó antes de 21 días sucedido el traumatismo (el rango ideal de intervención para los autores es previo a los 14 días). Cinco pacientes fueron intervenidos de forma tardía debido a que presentaban riesgo vital o labilidad sistémica que impedía un pase médico para realizar una intervención maxilofacial (fig. 4).

Salvo un caso, que requirió una segunda intervención para realizar reconstrucción orbitaria con un implante customizado de titanio, todas las reconstrucciones de órbita incluidas en este estudio fueron exitosas sin complicaciones intraoperatorias, con un sangrado postoperatorio mínimo y sin infecciones. En general, el edema de la carúncula era despreciable después del segundo día postoperatorio. Ninguno desarrolló irritación persistente de la carúncula. Adicionalmente, el único caso con alteración de la posición del canto fue el caso del implante customizado de titanio. Exceptuando un paciente que desarrolló un granuloma conjuntival en relación con la carúncula 5 días después de la reconstrucción orbitaria, ningún paciente tuvo complicaciones con respecto al acceso retrocaruncular (fig. 5). Este paciente presentaba fractura combinada de piso con pared medial intervenida 48 días luego del traumatismo, debido a su compromiso sistémico que impedía la cirugía. El granuloma fue removido por un oftalmólogo en una cirugía exploratoria, donde fue encontrado asociado a un punto de sutura. No fue necesario retirar la malla de titanio para su resolución. Otras alteraciones de la posición del párpado inferior, alteraciones estéticas y/o formación de cicatriz no fueron detectadas. Finalmente, ninguno de los pacientes seleccionados en este estudio desarrolló enoftalmos ni diplopía postoperatoria en posición postural de la mirada ni en los 20° de campo visual hasta los 6 meses de seguimiento.

Discusión

De acuerdo con el propósito de este estudio, realizamos un análisis descriptivo retrospectivo de pacientes que requirieron

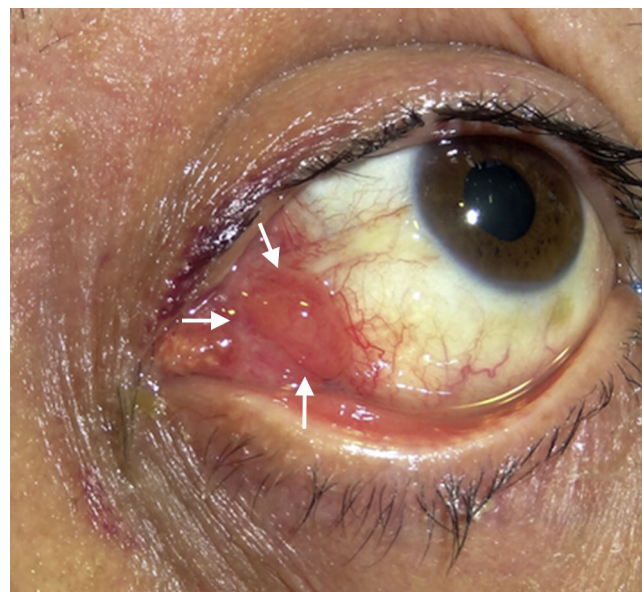


Figura 5 – Ojo izquierdo. Granuloma conjuntival. Única complicación desarrollada en relación al abordaje. Fue removido de forma rápida y sencilla por un oftalmólogo. Las puntas de flecha delimitan la lesión.

reconstrucción de la pared medial de la órbita y que fueron abordadas mediante un acceso retrocaruncular en nuestro centro de traumatismo nivel 1. La descripción de la técnica para realizar el acceso retrocaruncular fue presentada. Adicionalmente, las complicaciones relacionadas con el abordaje fueron estudiadas.

Los resultados obtenidos en este estudio permiten afirmar que el acceso retrocaruncular otorga un adecuado abordaje para realizar reconstrucciones orbitarias de la pared medial fracturada, teniendo mínimas complicaciones con óptimos resultados estéticos y funcionales. La única complicación relacionada con el acceso en 27 órbitas incluidas en este estudio fue el desarrollo de un granuloma conjuntival, asociado, probablemente, a un punto de sutura suspensoria del periostio. La lesión fue removida de forma rápida y sencilla por un oftalmólogo. Ni el retiro de la malla de titanio ni otras intervenciones fueron necesarios para su resolución. Por otro lado, exceptuando un caso, en todos los pacientes incluidos en este estudio la reconstrucción orbitaria de la pared medial fue exitosa —resolviendo la diplopía y/o el enoftalmos— en la primera intervención. En este paciente, por la gran extensión y la severa conminación de la fractura, que afectaba pared medial más piso de la órbita, sumado a la pérdida de volumen periorbitario, atrofia/necrosis grasa y alteración del canto, se realizó una segunda cirugía para instalar un implante customizado de titanio más una cantopexia para la adecuada reconstrucción de la órbita y la corrección de sus secuelas. Debido a que las complicaciones desarrolladas en este paciente fueron en relación con las características de la fractura y no al abordaje, no fue considerada como complicación asociada al acceso retrocaruncular. Más aún, para la resolución de sus secuelas se utilizó el mismo acceso descrito.

Muchos abordajes han sido descritos para acceder a la pared medial de la órbita. Varían desde abordajes transcutáneos, como el descrito por Lynch⁴ en 1921 para acceder al seno frontal, pasando por modificaciones de este (en z-plastia) para obtener mejores —aunque aún pobres— resultados estéticos¹¹, continuando con abordajes más invasivos, como el abordaje coronal¹² con nulo acceso al piso y reborde infraorbitario; abordajes más tradicionales, como el subciliar y el subtarsal, también han sido utilizados para acceder a la pared medial, aunque ofrecen un acceso limitado a ella. Adicionalmente, el abordaje subciliar y subtarsal han sido asociados a alteraciones en la posición del párpado inferior en un 19,1 y un 9,7% de los casos, respectivamente, según un metaanálisis realizado por Ridgway et al.¹³. La técnica para la incisión medial transconjuntival (transcaruncular) fue inicialmente descrita por Garcia et al. en 1998⁵. Otorga un amplio acceso a la pared medial sin una cicatriz visible. Varios autores han referido con éxito su utilización para la reconstrucción de la pared medial en fracturas orbitarias^{2,8}. Sin embargo, complicaciones relacionadas con el acceso transcaruncular han sido descritas. Principalmente, edema persistente, retraso en la cicatrización e irritación del sitio quirúrgico, asociada probablemente a las características histológicas de la carúncula (múltiples elementos cutáneos y conjuntivales, con glándulas serosas y sebáceas, folículos pilosos y células inflamatorias) que, al incidirla, pueden inducir una inflamación e irritación persistente por varias semanas^{6,7,14}. Sumado a lo anterior, no existe un plano de disección definido a través de la carúncula, los puntos de referencia para la disección son inexistentes y es una estructura bastante vascular⁷. Para soslayar lo anterior, algunos autores han descrito con éxito modificaciones de la técnica de incisión medial transconjuntival descrita por Garcia et al., realizando la incisión anterior a la carúncula, en el borde de la piel del canto medial^{6,7}. En el acceso retrocaruncular descrito en nuestro estudio, la incisión se realiza posterior a la carúncula, en la conjuntiva de la plica semilunaris.

El acceso retrocaruncular ha sido utilizado con éxito por otros autores. Adenis y Robert¹⁵ describieron su uso para realizar dacriocistorinostomía en pacientes con obstrucción del ducto nasolacrimal. Sin embargo, el objetivo de la técnica descrita por ellos no tiene como objetivo acceder a la pared medial ni tratar fracturas en ella. Por otra parte, el acceso retrocaruncular ha sido utilizado para tratar fracturas de pared medial de la órbita, pero con asistencia endoscópica¹⁶. Para su ejecución es necesario una curva de entrenamiento en técnicas endoscópicas¹⁷. En la técnica descrita en este trabajo, al ser de visualización directa, no requiere endoscopia. Adicionalmente, la curva de aprendizaje es menor. Recientemente, Shen et al.¹⁸ refirieron con éxito el uso de acceso retrocaruncular para el tratamiento de fracturas en la pared medial. Las tasas de éxito y de complicaciones son similares a las obtenidas en nuestro trabajo.

La técnica para realizar el acceso retrocaruncular presentada en este estudio tiene numerosas ventajas. Otorga un seguro, amplio y directo acceso a la pared medial (fig. 2), con una mínima invasión de la grasa periorbitaria al campo operatorio. De ser requerido, puede combinarse con un acceso transconjuntival con cantotomía lateral. De esta forma, se obtiene una extensa exposición al piso y pared medial de la órbita, facilitando la instalación de la malla o implante para

la reconstrucción de la órbita (fig. 3 a y b). Por el contrario, realizar el abordaje retrocaruncular de forma aislada, sin incluir el acceso transconjuntival ni la cantotomía lateral, dificulta la separación de los tejidos, la reducción de la fractura, como también la fijación de la malla al reborde infraorbitario. Por otro lado, el abordaje retrocaruncular protege la carúncula, el septum orbitario, el músculo de Horner y el aparato lacrimal. Al realizar la incisión en la conjuntiva, no deja cicatriz visible en la piel. Al diseccionar posterior al músculo de Horner, se expone la pared medial por detrás de la cresta lacrimal posterior. Por consiguiente, la posición del canto medial no es alterada. Al no incidir la carúncula, el sangrado es menor. La morbilidad postoperatoria es mínima, el edema en la conjuntiva a los 3 días es prácticamente imperceptible. Presenta escaso sangrado postoperatorio. La tasa de complicaciones posquirúrgicas es mínima. Los resultados obtenidos por los autores —avalados por los casos en la literatura— respaldan el uso del acceso retrocaruncular, obteniendo óptimos resultados estéticos y funcionales en la reconstrucción de la órbita.

Responsabilidades éticas

Protección de personas y animales. Los autores declaran que los procedimientos seguidos se conformaron a las normas éticas del comité de experimentación humana responsable y de acuerdo con la Asociación Médica Mundial y la Declaración de Helsinki.

Confidencialidad de los datos. Los autores declaran que han seguido los protocolos de su centro de trabajo sobre la publicación de datos de pacientes.

Derecho a la privacidad y consentimiento informado. Los autores han obtenido el consentimiento informado de los pacientes y/o sujetos referidos en el artículo. Este documento obra en poder del autor de correspondencia.

Financiación

No hemos recibido financiación para realizar este estudio.

Conflicto de intereses

Ni los autores, ni ningún miembro de su familia inmediata, tienen una relación financiera o de interés (actualmente o en los últimos 12 meses) con cualquier entidad de producción, comercialización, reventa o distribución de productos para el cuidado de la salud o servicios consumidos por, o utilizados en, los pacientes.

BIBLIOGRAFÍA

1. Ellis E 3rd. Orbital trauma. *Oral Maxillofac Surg Clin North Am.* 2012;24:629-48.
2. Edgin WA, Morgan-Marshall A, Fitzsimmons TD. Transcaruncular approach to medial orbital wall fractures. *J Oral Maxillofac Surg.* 2007;65:2345-9.

3. Palmieri CF Jr, Ghali GE. Late correction of orbital deformities. *Oral Maxillofac Surg Clin North Am.* 2012;24:649-63.
4. Lynch R. The technique of a radical frontal sinus operation wich has given me the best results. *Laryngoscope.* 1921;31:1-5.
5. Garcia GH, Goldberg RA, Shorr N. The transcaruncular approach in repair of orbital fractures: A retrospective study. *J Craniomaxillofac Trauma.* 1998;4:7-12.
6. You HJ, Kim DW, Dhong ES, Yoon ES. Precaruncular approach for the reconstruction of medial orbital wall fractures. *Ann Plast Surg.* 2014;72:652-6.
7. Moe KS. The precaruncular approach to the medial orbit. *Arch Facial Plast Surg.* 2003;5:483-7.
8. Scolozzi P. Reconstruction of severe medial orbital wall fractures using titanium mesh plates placed using transcaruncular-transconjunctival approach: A successful combination of 2 techniques. *J Oral Maxillofac Surg.* 2011;69:1415-20.
9. Kim YK, Park CS, Kim HK, Lew DH, Tark KC. Correlation between changes of medial rectus muscle section and enophthalmos in patients with medial orbital wall fracture. *J Plast Reconstr Aesthet Surg.* 2009;62:1379-83.
10. Matic DB, Tse R, Banerjee A, Moore CC. Rounding of the inferior rectus muscle as a predictor of enophthalmos in orbital floor fractures. *J Craniofac Surg.* 2007;18:127-32.
11. Esclamado RM, Cummings CW. Z-plasty modification of the Lynch incision. *Laryngoscope.* 1989;99:986-7.
12. Markiewicz MR, Bell RB. Traditional and contemporary surgical approaches to the orbit. *Oral Maxillofac Surg Clin North Am.* 2012;24:573-607.
13. Ridgway EB, Chen C, Colakoglu S, Gautam S, Lee BT. The incidence of lower eyelid malposition after facial fracture repair: a retrospective study and meta-analysis comparing subtarsal, subciliary, and transconjunctival incisions. *Plast Reconstr Surg.* 2009;124:1578-86.
14. Goldberg RA, Mancini R, Demer JL. The transcaruncular approach: Surgical anatomy and technique. *Arch Facial Plast Surg.* 2007;9:443-7.
15. Adenis JP, Robert PY. Retrocaruncular approach to the medial orbit for dacryocystorhinostomy. *Graefes Arch Clin Exp Ophthalmol.* 2003;241:725-9.
16. Meningaud JP, Pitak-Arnnpop P, Bertrand JC. Endoscope-assisted repair of medial orbital wall fractures using a retrocaruncular approach. *J Oral Maxillofac Surg.* 2007;65:1039-43.
17. Jin HR, Shin SO, Choo MJ, Choi YS. Endonasal endoscopic reduction of blowout fractures of the medial orbital wall. *J Oral Maxillofac Surg.* 2000;58:847-51.
18. Shen YD, Paskowitz D, Merbs SL, Grant MP. Retrocaruncular approach for the repair of medial orbital wall fractures: An anatomical and clinical study. *Craniomaxillofac Trauma Reconstr.* 2015;8:100-4.