



Expansión tisular por medio de polímeros superabsorbentes como terapia coadyuvante para el aumento de reborde alveolar atrófico

Tissue expansion using super-absorbent polymers as coadjuvant treatment to increase atrophic alveolar ridges

Introducción

Hoy en día, la colocación de implantes dentales en un entorno desfavorable sin prever la aparición de consecuencias biológicas y/o estéticas no es admisible. Por lo tanto, es necesario el manejo de diferentes técnicas de regeneración ósea en el contexto de la implantología actual.

La complicación más común en los aumentos de los rebordes alveolares es la dehiscencia de la herida por la tensión del tejido blando, con la consiguiente contaminación y pérdida del injerto colocado, teniendo menor índice de fracaso la distracción osteogénica, ya que junto a la distracción osteogénica también existe una distracción del tejido blando circundante¹.

Para poder disminuir esta tasa de fracaso de los injertos en bloque o mallas de titanio, es inminente tratar de expandir los tejidos blandos, previo al injerto, y así poder cubrir el mismo sin tensión y evitar la dehiscencia. Una de las técnicas que se pueden utilizar son los expansores tisulares a base de polímeros, los cuales crecen por la absorción del líquido que se encuentra dentro del tejido, consiguiendo aumentar la cantidad de encía queratinizada que pueda cubrir los injertos óseos con menor tensión.

El propósito de este artículo es mostrar un método de expansión de encía queratinizada y periostio, por medio de un polímero superabsorbente (hidrogel) que cumple con los requisitos de biocompatibilidad, y al absorber la humedad del medio subperióstico, expanda por sí mismo, y así estira la encía, manteniéndose elongada, y logrando ganar tejido blando para cubrir el requerido injerto óseo.

Caso clínico

Se trata de paciente de sexo femenino, de 54 años de edad, diagnosticada con edentulismo parcial de ambas arcadas y atrofia alveolar severa clase III de Seibert¹ en la región de premaxila edéntula (fig. 1).

El plan del tratamiento consiste en la colocación de 2 perlas de hidrogel esterilizadas en autoclave para la expansión tisular de la premaxila (fig. 1), y un posterior aloinjerto óseo en bloque en el mismo lugar.

Dos semanas después de la colocación de las perlas de hidrogel, se realiza la exposición y retirada de las mismas (fig. 1), con colocación de bloques de aloinjerto marca Biograft®, preformados transquirurgicamente por medio de

estereolitografía (fig. 1), se pudo realizar el cierre de la herida sin tensión y sin la necesidad de realizar descargas al colgajo, ni incisiones para liberar tensión del periostio (fig. 2).

Una vez culminado el periodo de oseointegración del bloque (fig. 2) (aproximadamente 6 meses), se realiza la colocación de los implantes dentales, planeados inicialmente en una adecuada posición, con muy buen tejido óseo y blando para su rehabilitación (fig. 2).

Discusión

Una vez realizadas las técnicas de aumentos de reborde alveolar, sin importar la técnica utilizada, al momento del cierre de la herida es cuando surge la dificultad de lograr el cierre pasivo de la herida quirúrgica, para lo que se deben tener en cuenta los siguientes parámetros:

- Si se produce exposición prematura de la membrana, el resultado de la regeneración es impredecible.
- La ejecución de descargas, con el fin de desplazar el colgajo, puede provocar cicatrices que comprometan la estética.
- El desplazamiento de colgajos en sentido coronal, produce alteraciones en la línea mucogingival, reduciendo la cantidad de encía queratinizada presente en la zona de la futura rehabilitación.

El cierre sin tensión es un requisito indispensable, en especial en injertos de tamaño moderado a grande, cuando se busca ganancia en sentido vertical. Esto se logra realizando una desperiostización amplia, incisiones liberatrices en la mucosa alveolar, y en ciertas ocasiones la disección a espesor parcial a través de incisiones periósticas². Sin embargo, si el periostio no superpone al injerto de hueso, el resultado es menos hueso nuevo y la formación de matriz cartilaginosa.

Una de las ventajas encontradas en los expansores tisulares, es el aumento en la vascularidad del tejido expandido, que permite el uso de colgajos más amplios, en comparación con colgajos no expandidos³. Además, el tejido expandido preserva la textura y el color para aquellos sitios donde tanto la función como la estética pueden estar comprometidas. Uno de los factores más importantes sobre los injertos óseos para mantener su tamaño y función es la vascularidad del tejido huésped, entonces, el incremento en la vascularidad en los

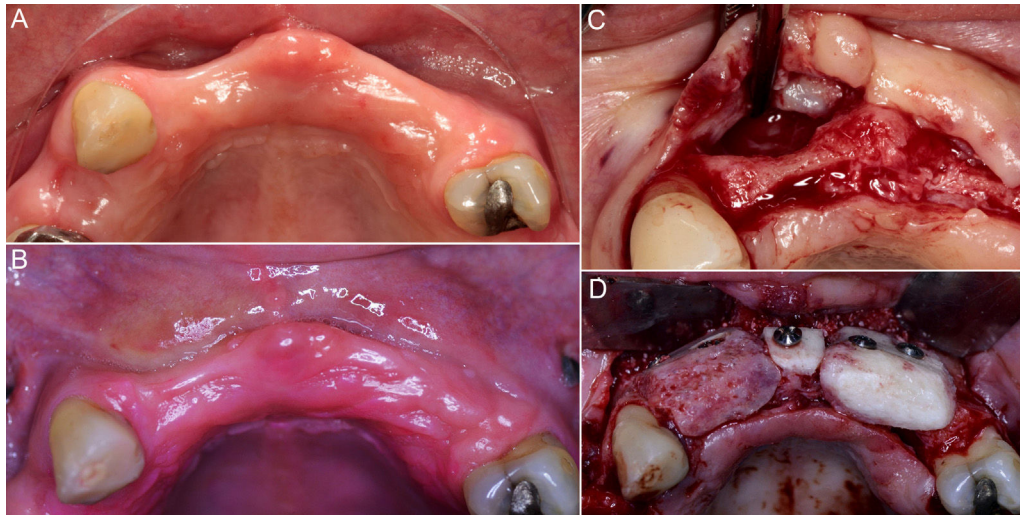


Figura 1 – A) Imagen oclusal inicial. B) Control postoperatorio a las 2 semanas, donde se observa el tejido expandido y preparado para la siguiente intervención. C) Exposición y retiro de las perlas de hidrogel. D) Adaptación de los bloques de aloinjerto en el paciente.

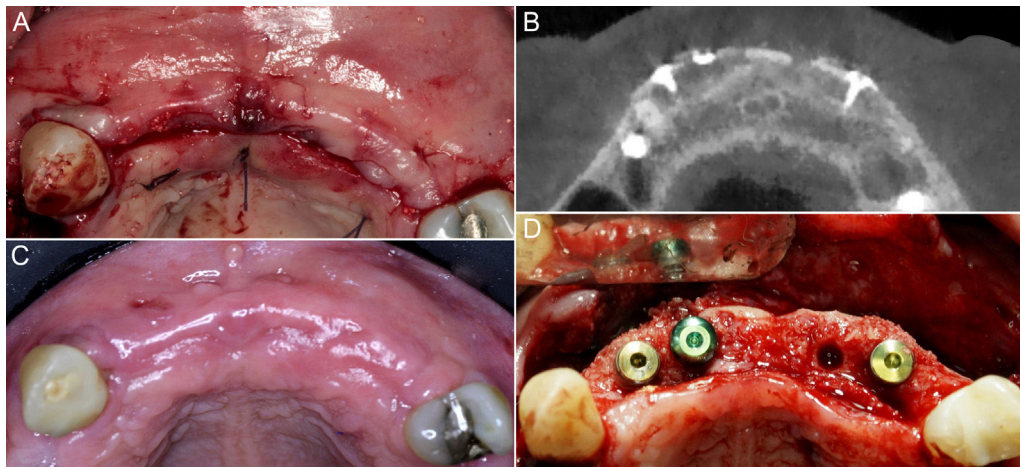


Figura 2 – A) Cierre de la herida sin tensión y sin descargas, con solo 3 puntos de sutura. B) Imagen tomográfica de los bloques a los 6 meses, listos para la colocación de los implantes dentales. C) Control postoperatorio a los 6 meses, con adecuada cicatrización y sin dehiscencia de la herida. D) Colocación de implantes dentales en el sitio injertado.

tejidos expandidos puede ser provechoso a la hora de cubrir injertos óseos^{4,5}.

La expansión del periostio con hidrogel es un método aplicable para lograr un excedente de tejido blando, y así cubrir los injertos óseos. Al analizar el resultado obtenido en el caso en donde se realizó la colocación de las perlas de hidrogel para expansión tisular, podemos concluir que el uso de este material cumplió con el objetivo de aumentar el tejido blando para facilitar el cierre primario al colocar el injerto óseo en un reborde alveolar atrófico. A pesar del resultado obtenido en este caso, es necesario realizar más casos para mejorar el uso y aplicación de este material.

Responsabilidades éticas

Protección de personas y animales. Los autores declaran que para esta investigación no se han realizado experimentos en seres humanos ni en animales.

Confidencialidad de los datos. Los autores declaran que en este artículo no aparecen datos de pacientes.

Derecho a la privacidad y consentimiento informado. Los autores declaran que en este artículo no aparecen datos de pacientes.

Financiación

Los autores declaran no haber recibido financiación para la realización de este trabajo.

Conflicto de intereses

Los autores declaran no tener ningún conflicto de intereses.

BIBLIOGRAFÍA

1. Seibert JS. Reconstruction of deformed, partially edentulous ridges, using full thickness onlay grafts. Part I. Technique and wound healing. *Compend Contin Educ Dent.* 1983;4: 437-53.
2. Muñoz J. Como identificar, prevenir y tratar las complicaciones en implantología. Madrid: Ripano; 2012.
3. Lew D, Clark R, Shahbazian T. Use of a soft tissue expander in alveolar ridge augmentation: A preliminary report. *J Oral Maxillofac Surg.* 1986;44:516-9.
4. Abrahamsson P, Wälivaara D, Isaksson S, Andersson G. Periosteal expansion before local bone reconstruction using a new technique for measuring soft tissue profile stability: A clinical study. *J Oral Maxillofac Surg.* 2012;70:e521-30.
5. Lew D, Shroyer J, Unhold P. The use of tissue expanders in the correction of avulsive injuries of the mandible: Report of two cases. *J Oral Maxillofac Surg.* 1988;46:892-9.

Carlos Acosta Behrends^{a,*}

y Marisol Pérez Gasque Builla^b

^a Cirujano Oral y Maxilofacial e Implantólogo, Universidad

Nacional Autónoma de México, México, D.F., México

^b Periodoncista e Implantóloga, Profesora de la Alta Especialidad en Implantología Oral Quirúrgica y Protésica de la Universidad Nacional Autónoma de México, México, D.F., México

* Autor para correspondencia.

Correos electrónicos: carloslacbeh@gmail.com, carloslacbeh@hotmail.com (C. Acosta Behrends).

1130-0558/

© 2015 SECOM. Publicado por Elsevier España, S.L.U. Este es un artículo Open Access bajo la licencia CC BY-NC-ND (<http://creativecommons.org/licenses/by-nc-nd/4.0/>).

<http://dx.doi.org/10.1016/j.maxilo.2015.09.001>

Oral cysticercosis in the paediatric patient: Report of six cases



Cisticercosis oral en el paciente pediátrico: informe de seis casos

Introduction

Cysticercosis is a current public health problem related to the poor hygienic-environmental conditions. Developing countries have the highest incidence of this disease, and also countries where there are large amounts of immigrants, who are carriers of *Taenia solium*.^{1,2} In Mexico approximately 2% of autopsies performed in patients from public hospitals show evidence of cysticercosis.³ At present, it is estimated that at least 50 millions worldwide are carriers of cysticercosis, half of which are symptomatic, and that approximately 50-80% of them are at risk of die of this disease if they do not receive specialized attention.⁴

Poor health conditions and a lack of measures for health control are the predisposing factors for this disease. Cysticercosis is acquired by ingesting the *T. solium* eggs through the intake of contaminated water and food. The activated embryo penetrates the intestinal wall of the host until they reach lymphatic and blood capillaries, which in turn spread them through the circulatory system to several organs and tissues. It is estimated that after 10 weeks, the egg becomes a cysticercus and may survive for several years in the tissues of the intermediary host (human or pig).⁵ In human beings, cysticerci are mainly located in the central nervous system, producing neurocysticercosis, but it may also be located in a wide variety of tissues, including the muscles, heart, eyes, and skin.⁵ To the best of our knowledge, only 118 cases of oral cysticercosis have been reported up to date in

the international literature.⁵⁻¹⁰ Treatment of oral cysticercosis consists of surgical excision of the nodule. Histological examination confirms diagnosis. We present a series of 6 patients with this infection and underline the importance of searching for these parasites in other possible affected organs.

Report of cases

Six cases of cysticercosis affecting the oral cavity are presented. They were diagnosed and treated in the Maxillofacial Surgery Department of the Instituto Nacional de Pediatría (Mexico City). The cases presented in this paper were treated from 1999 to 2013. **Table 1** shows a summary of the salient clinical features of the affected patients. There were three male and three female whose ages ranged from 1 to 8 and 5 to 14 years, respectively. All the lesions appeared as well defined, mobile and painless submucosal nodules (**Fig. 1**). Three were located in the dorsum of the tongue, 1 in the ventral surface of the tongue, 1 in the lower lip and 1 within the buccal mucosa. Diameter ranged from 0.5 cm to 2 cm. All the cases underwent surgical excision (**Figs. 2 and 3**). The presumptive clinical diagnoses of these lesions were salivary gland mucocele in 5 cases and lipoma in the other case.

Histologically, viable cysticerci were detected in two cases. These showed an external dense fibrous capsule that surrounded a delicate, double-layered membrane composed by an