




Revista Española de
Cirugía Oral y
Maxilofacial

www.elsevier.es/recom



Original

Distracción maxilar con dispositivos internos en pacientes fisurados: Planificación virtual y transferencia de datos al campo quirúrgico



Pedro Manuel Losa Muñoz*, Miguel Burgueño García y Elena Gómez García

Hospital Universitario La Paz, Madrid, España

INFORMACIÓN DEL ARTÍCULO

Historia del artículo:

Recibido el 21 de julio de 2015

Aceptado el 21 de mayo de 2016

On-line el 28 de junio de 2016

Palabras clave:

Distractor interno

Distracción maxilar

Paciente fisurado

Cirugía asistida por ordenador

R E S U M E N

Objetivo: Los dispositivos internos de distracción maxilar han sido poco utilizados debido a la dificultad que supone su colocación precisa. Esto se debe a que pequeñas imprecisiones en su orientación dan lugar a grandes imprecisiones en la posición final del hueso distraído. En este sentido, la cirugía asistida por ordenador es una herramienta de gran ayuda para alcanzar la máxima precisión. El objetivo de este trabajo es presentar nuestro protocolo de planificación de la posición de distractores internos, así como un nuevo objeto CAD/CAM para transferir los datos al campo quirúrgico.

Material y método: Se planifica de forma virtual el avance maxilar de 2 pacientes fisurados y los vectores de movimiento virtual. Para la transferencia de datos al campo quirúrgico se utiliza una férula especial con acoples laterales que orientan el vector de distracción.

Resultados: Dos pacientes fueron intervenidos con resultados satisfactorios.

Conclusión: Tanto el protocolo de planificación virtual del vector de distracción como el objeto CAD/CAM para transferencia de datos al campo quirúrgico presentado son útiles para aumentar la precisión en la posición final del maxilar. De esta forma el uso de distractores internos para avances menores de 12 mm resulta una técnica predecible.

© 2016 Publicado por Elsevier España, S.L.U. en nombre de SECOM. Este es un artículo Open Access bajo la licencia CC BY-NC-ND (<http://creativecommons.org/licenses/by-nc-nd/4.0/>).

Maxillary distraction with internal devices in cleft patients: Virtual planing and transference of dates to surgical field

A B S T R A C T

Objective: Maxillary internal distractors have not been widely used since the accurate positioning is challenging. This is because a small deviation in the positioning results in a great deviation in the final position of the distracted maxilla. Computer assisted surgery is a powerful tool to reach accurate results. The authors report a protocol for internal distractor positioning as well as a new object for transferring dates from virtual planning to surgical field.

Keywords:

Internal distractor

Maxillary distraction

Cleft-lip patient

Computer assisted surgery

* Autor para correspondencia.

Correo electrónico: drlosa@hotmail.com (P.M. Losa Muñoz).

<http://dx.doi.org/10.1016/j.maxilo.2016.05.005>

1130-0558/© 2016 Publicado por Elsevier España, S.L.U. en nombre de SECOM. Este es un artículo Open Access bajo la licencia CC BY-NC-ND (<http://creativecommons.org/licenses/by-nc-nd/4.0/>).

Material and method: Virtual planning was performed to plan the maxillary advance in 2 cleft patients. A wafer with 2 lateral attachments was used to transfer the vector of distraction from virtual planning to surgical field.

Results: Satisfactory result was achieved in both patients.

Conclusion: This virtual planning protocol as well as the CAD/CAM objet to transfer dates from computer to surgical field are useful in order to achieve a suitable final position of the maxilla. These tools facilitate the positioning of internal distractors, leaving the use of external distractors for advancement greater than 12 mm.

© 2016 Published by Elsevier España, S.L.U. on behalf of SECOM. This is an open access article under the CC BY-NC-ND license (<http://creativecommons.org/licenses/by-nc-nd/4.0/>).

Introducción

La técnica de distracción osteogénica sobre el esqueleto craneofacial fue descrita por primera vez en 1992 por McCarty¹. Desde entonces las indicaciones de distracción han ido en aumento y actualmente la podemos considerar como una técnica consolidada en Cirugía Oral y Maxilofacial.

Distintas técnicas pueden ser utilizadas. Desde la distracción ósea convencional, en la cual se realiza una osteotomía y se distrae, hasta la distracción ósea bifocal² o el transporte óseo.

Las indicaciones de esta técnica en el esqueleto craneofacial son amplísimas^{3,4}: hipoplasias maxilares o mandibulares congénitas o adquiridas, defectos alveolares postextracción dentaria o por agenesia, deformidades craneofaciales congénitas o adquiridas, defectos segmentarios maxilares o mandibulares, de origen congénito o adquirido.

Una de estas indicaciones es el tratamiento de la hipoplasia maxilar en pacientes fisurados. En su tratamiento se han empleado dispositivos de distracción externa e interna. Estos últimos presentan como principal inconveniente la dificultad para el ajuste preciso del vector de distracción. Dado que una vez colocado no se puede cambiar el vector de distracción, es trascendental un perfecto diseño del vector para conseguir un buen resultado.

En la última década la cirugía asistida por ordenador ha sido una herramienta de gran ayuda en Cirugía Oral y Maxilofacial. Aunque más desarrollada en aspectos como la cirugía reconstructiva, no existe una gran experiencia en el campo de la distracción. En este artículo exponemos nuestra experiencia en el uso de esta tecnología para el posicionamiento de distractores internos maxilares en pacientes fisurados con el objetivo de alcanzar mayor precisión en la posición final del segmento oclusal y aportar fiabilidad y reproductibilidad a esta técnica.

Casos clínicos

Dos pacientes fisurados de 12 y 15 años de edad con hipoplasia maxilar moderada-severa han sido intervenidos para realizar distracción maxilar con dispositivos de distracción interna no ajustables (*synthes*). El procedimiento se ha llevado a cabo con la ayuda de cirugía asistida por ordenador y consta de las siguientes fases: adquisición de datos, plan virtual (PV),

prototipado rápido de modelos, acto quirúrgico y seguimiento postoperatorio.

Los pacientes completaron una fase previa de preparación ortodóncica prequirúrgica.

Adquisición de datos

En esta fase se toman fotografías de los pacientes en posición natural de la cabeza, modelos oclusales en escayola, prueba de imagen (CT) en relación céntrica y escaneado de modelos oclusales para superposición con las imágenes del CT.

Plan virtual

El PV se lleva a cabo mediante videoconferencia en la que toman parte el equipo quirúrgico y un ingeniero. Las imágenes obtenidas deben ser correctamente orientadas, tomando como referencia la posición natural de la cabeza. Posteriormente se diseña una osteotomía Lefort I virtual y se avanza el segmento hasta colocarlo en oclusión con la mandíbula.

Una vez realizado el avance virtual, el ingeniero es capaz de trazar en el ordenador el vector de distracción necesario para reproducir el movimiento planificado. El cuerpo del distractor, que define la dirección de la distracción, debe situarse sobre este vector virtual.

El último paso es generar una férula CAD/CAM dentosoportada con 2 plataformas o guías laterales sobre las que apoyan los cuerpos de los distractores (fig. 1). Esta férula nos da la información precisa del vector de distracción durante la cirugía. Es fundamental que el cuerpo del distractor tenga un ajuste pasivo sobre estas guías para garantizar que el vector de distracción es el adecuado.

Prototipado rápido

Tenemos la posibilidad de realizar modelos estereolitográficos anatómicos, que nos permiten moldear las placas en el maxilar y acortan posteriormente el tiempo quirúrgico (fig. 2).

Acto quirúrgico

Mediante un abordaje vestibular maxilar convencional se expone el hueso maxilar y se coloca la férula de posicionamiento. En este momento se colocan los cuerpos de los distractores encajados en la concavidad de los acoples laterales y se fijan las placas al hueso maxilar. En nuestros casos

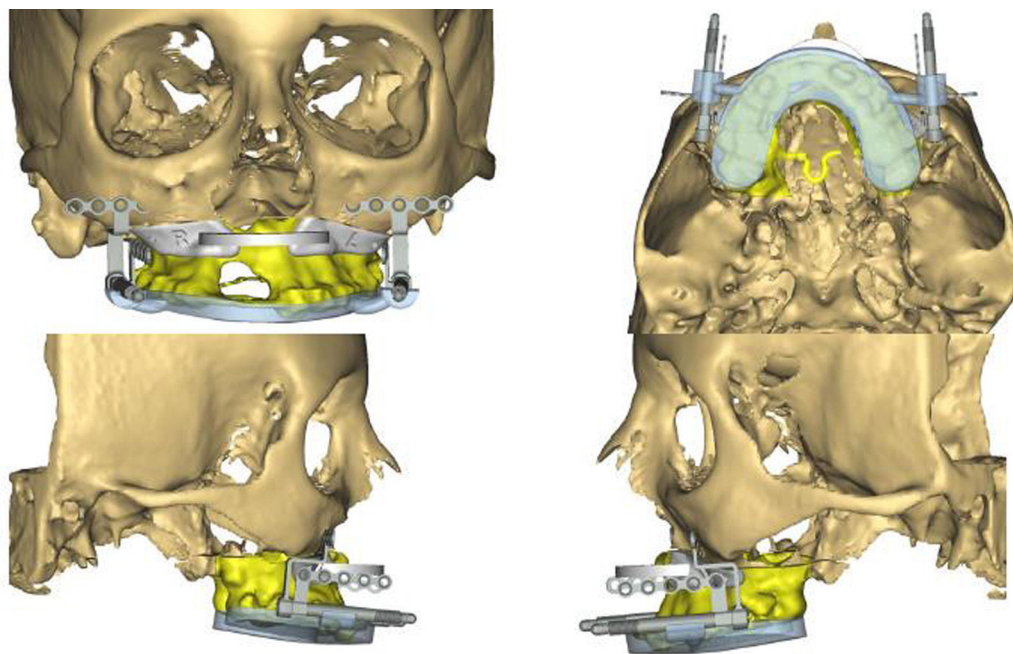


Figura 1 – Imagen del plan virtual. Distractores y posicionador situados en el vector adecuado.

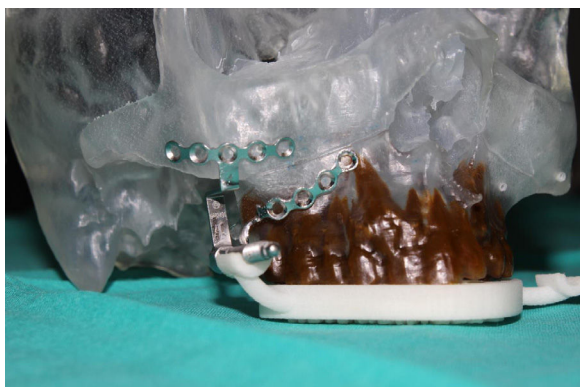

Figura 2 – Posicionador, distractor y modelo STL anatómico.

las placas fueron moldeadas previamente sobre los modelos estereolitográficos; sin embargo, esto se puede realizar sobre el paciente, ya que no es parte esencial del proceso. Si sobre el campo quirúrgico hubiera alguna discrepancia en la adaptación de las placas, estas deberán ser moldeadas sobre el hueso del paciente manteniendo constante la relación entre el posicionador y el cuerpo del distractor. Finalmente, se realiza una osteotomía de Lefort I y una disyunción pterigomaxilar. Antes del cierre se comprueba la movilidad del maxilar y el correcto funcionamiento del distractor.

Seguimiento postoperatorio

El proceso de distracción consta de 3 periodos: un periodo de latencia (4-7 días), un periodo de activación en el que se distrae con una pauta de 0,5 mm cada 12 h, y un periodo final de consolidación (4-6 semanas).

Durante el periodo de activación es importante seguir de cerca al paciente debido a que el movimiento del segmento oclusal puede desviarse levemente de la trayectoria planificada. Si esto se detecta, se deben colocar elásticos correctores. Una mínima desviación al inicio del proceso, si no es corregida, puede resultar en una gran desviación final que obligue a una nueva osteotomía para corregir el resultado.

Durante el periodo de consolidación el distractor permanece inactivo y soporta las cargas maxilares. Periodos tan largos permiten no usar placas de osteosíntesis tras la retirada del distractor.

Resultados

Este protocolo de planificación ha sido realizado en 2 pacientes fisurados con hipoplasia maxilar moderada. Los resultados han sido satisfactorios, ya que en ambos casos se posicionó el distractor y la oclusión en el lugar en que se había planificado (fig. 3).

Discusión

Aunque la distracción osteogénica fue descrita por primera vez en el hueso mandibular en 1992¹, no fue hasta 1997 cuando se realizaron los primeros avances maxilares en pacientes fisurados. Los primeros en reportar un caso utilizando un distractor interno maxilar en un paciente fisurado fueron Cohen et al.⁵. En el mismo año, Polley y Figueroa⁶ introdujeron un nuevo dispositivo externo de distracción maxilar para el manejo de la deficiencia maxilar severa. Desde entonces, un gran número de procedimientos han sido realizados y el éxito de la técnica cuando está correctamente indicada ha sido bien documentado^{7,8}. Esta técnica está indicada en distintas dolencias como anomalías craneofaciales, fisuras faciales, apneas

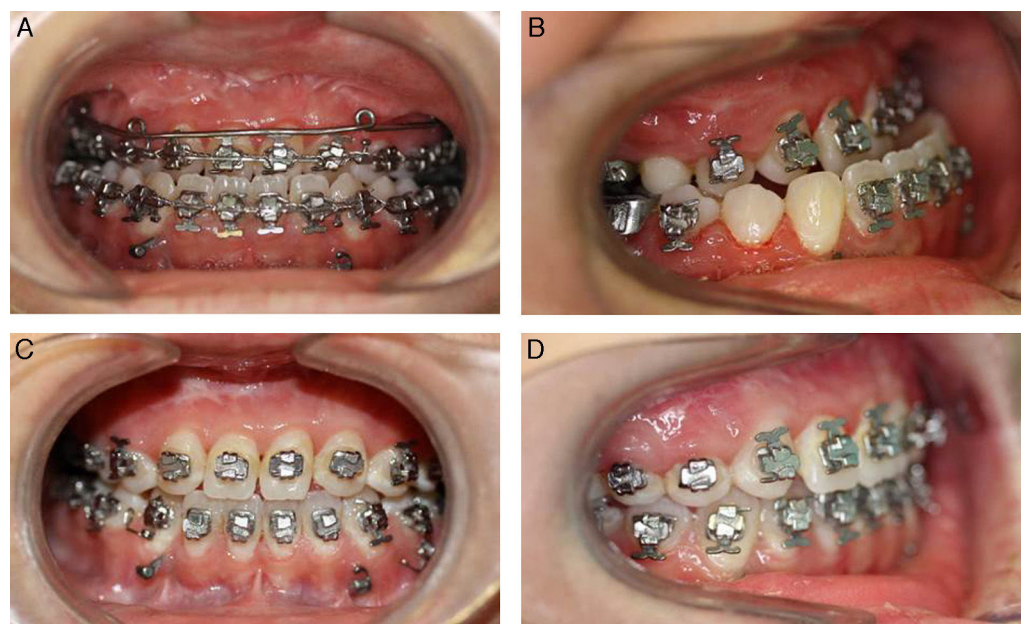


Figura 3 – Imágenes oclusales pre- y poscirugía. A y B: Oclusión prequirúrgica. C y D: Oclusión postquirúrgica.

severas del sueño, secuelas oncológicas y malformaciones dentofaciales severas.

En el caso de la hipoplasia maxilar en pacientes fisurados, la distracción maxilar se emplea como alternativa a la cirugía ortognática convencional cuando se precisan avances superiores a 6-8 mm. Cuando se realiza un gran avance maxilar mediante técnica convencional en pacientes fisurados, se producen fuerzas de tracción por el tejido cicatricial que hacen que la incidencia de recidiva sea elevada.

La distracción maxilar se puede llevar a cabo mediante distractores externos e internos.

Los distractores externos son fáciles de colocar y no requieren una segunda intervención con anestesia general para su retirada. Su principal ventaja es la capacidad de modificar el vector de distracción durante el proceso. Esto se debe a las distintas configuraciones que puede adoptar el distractor. Además, permiten grandes avances con un solo distractor. Todo esto facilita la consecución de una oclusión final adecuada. Debido a estas características, los dispositivos externos han sido ampliamente utilizados. Además, estos dispositivos externos son capaces de realizar avances mayores, ya que la tracción se realiza desde el exterior. Dichos dispositivos serían de elección en avances superiores a 12 mm.

Sin embargo, el principal inconveniente es que el dispositivo es aparatoso, psicossocialmente incómodo y mal aceptado por el paciente. En muchos casos esta situación supone una verdadera contraindicación para su colocación, especialmente si tenemos en cuenta que muchos de estos procedimientos se realizan en la adolescencia.

En este sentido, los distractores internos son mejor tolerados por el paciente pese a que son incómodos. La principal dificultad es que su colocación es técnicamente exigente. Esto se debe a que, durante el proceso de distracción, el vector de distracción solo permite leves modificaciones⁹. Por tanto, la posición final del maxilar distraído depende fundamentalmente del posicionamiento o atornillado del distractor interno

durante la cirugía. Este es uno de los mayores inconvenientes de los dispositivos de distracción interna y por el cual ha sido reconocido en la literatura como un dispositivo menos preciso que el externo.

Sin embargo, el desarrollo de la cirugía asistida por ordenador abre un amplio abanico de opciones y herramientas para el cirujano. En el campo de la distracción en particular, es de gran utilidad para el diseño del vector de distracción.

En la última década pocos artículos se han centrado en el problema del posicionamiento del distractor interno. Robiony et al.¹⁰ describieron los pasos que hay que en la PV para el diseño del vector de distracción, pero no utilizaron ningún dispositivo para transferir la información al campo quirúrgico. El prototipado rápido de modelos anatómicos también ha sido utilizado para repetir en ellos lo planificado durante el PV. Son útiles para tomar puntos anatómicos de referencia o moldear placas^{10,11}.

Hauthuille et al.¹² utilizaron un dispositivo osteosoportado CAD/CAM para guiar el atornillado de distractores internos sobre la mandíbula de un cadáver. Cai et al.¹³ utilizaron la navegación intraoperatoria para localizar los puntos de atornillado del distractor. De esta forma se posiciona el vector de distracción de forma indirecta a través de su atornillado.

El sistema de posicionamiento del distractor que se presenta supone una forma sencilla y diferente de transferencia de datos al campo quirúrgico.

Una vez posicionado el cuerpo del distractor sobre las guías laterales de la férula (posicionadores), solo es preciso modelar las placas sobre el maxilar. El cuerpo del distractor debe encajar de forma pasiva sobre las guías laterales, independientemente del atornillado de las placas. De esta forma aseguramos que el vector de distracción es el planificado.

A pesar de una buena planificación del vector, el proceso de la distracción está sometido a fuerzas musculares y de tejidos blandos, por lo que es fundamental un estrecho seguimiento

del proceso y la utilización de elásticos para reconducir el vector y así conseguir un correcto resultado oclusal.

Finalmente, el distractor es retirado en una intervención sencilla bajo anestesia general. En ninguno de los casos fue necesaria la colocación final de placas de osteosíntesis, ya que la estabilidad maxilar era adecuada. Esto es debido a los amplios periodos de consolidación utilizados, que varían entre 4 y 6 semanas.

Conclusión

Los autores presentan su experiencia preliminar en el uso de distractores internos en 2 pacientes fisurados con retrusión maxilar, mediante el empleo de cirugía guiada por ordenador y transferencia del vector de distracción por posicionadores en férula CAD-CAM, con resultados predecibles en pacientes con avance inferior a 12 mm.

Responsabilidades éticas

Protección de personas y animales. Los autores declaran que para esta investigación no se han realizado experimentos en seres humanos ni en animales.

Confidencialidad de los datos. Los autores declaran que han seguido los protocolos de su centro de trabajo sobre la publicación de datos de pacientes.

Derecho a la privacidad y consentimiento informado. Los autores declaran que en este artículo no aparecen datos de pacientes.

Conflicto de intereses

Los autores declaran no tener.

BIBLIOGRAFÍA

- McCarthy JG, Schreiber J, Karp N, Thorne CH, Grayson BH. Lengthening the human mandible by gradual distraction. *Plast Reconstr Surg.* 1992;89:1-8, discussion 9-10 [consultado 9 Feb 2015]. Disponible en: <http://www.ncbi.nlm.nih.gov/pubmed/1727238>.
- Block MS, Otten J, McLaurin D, Zoldos J. Bifocal distraction osteogenesis for mandibular defect healing: Case reports. *J Oral Maxillofac Surg.* 1996;54:1365-70 [consultado 16 May 2016]. Disponible en: <http://www.ncbi.nlm.nih.gov/pubmed/8941191>.
- Gosain AK. Distraction osteogenesis of the craniofacial skeleton. *Plast Reconstr Surg.* 2001;107:278-80 [consultado 16 May 2016]. Disponible en: <http://www.ncbi.nlm.nih.gov/pubmed/11176641>.
- Klement KA, Black JS, Denny AD. Versatility of distraction osteogenesis for the craniofacial skeleton. *J Craniofac Surg.* 2016;27:565-70, <http://dx.doi.org/10.1097/SCS.0000000000002453>.
- Cohen SR, Burstein FD, Stewart MB, Rathburn MA. Maxillary-midface distraction in children with cleft lip and palate: A preliminary report. *Plast Reconstr Surg.* 1997;99:1421-8 [consultado 17 Feb 2015]. Disponible en: <http://www.ncbi.nlm.nih.gov/pubmed/9105374>.
- Polley JW, Figueroa AA. Management of severe maxillary deficiency in childhood and adolescence through distraction osteogenesis with an external, adjustable, rigid distraction device. *J Craniofac Surg.* 1997;8:181-5, discussion 186. [consultado 17 Feb 2015]. Disponible en: <http://www.ncbi.nlm.nih.gov/pubmed/9482064>.
- Figueroa AA, Polley JW, Friede H, Ko EW. Long-term skeletal stability after maxillary advancement with distraction osteogenesis using a rigid external distraction device in cleft maxillary deformities. *Plast Reconstr Surg.* 2004;114:1382-92, discussion 1393-1394. [consultado 17 Feb 2015]. Disponible en: <http://www.ncbi.nlm.nih.gov/pubmed/15509923>.
- Harada K, Sato M, Omura K. Long-term maxillomandibular skeletal and dental changes in children with cleft lip and palate after maxillary distraction. *Oral Surgery, Oral Med Oral Pathol Oral Radiol Endodontology.* 2006;102:292-9, <http://dx.doi.org/10.1016/j.tripleo.2005.09.019>.
- Figueroa AA, Polley JW, Figueroa AL. Introduction of a new removable adjustable intraoral maxillary distraction system for correction of maxillary hypoplasia. *J Craniofac Surg.* 2009;20:1776-86, <http://dx.doi.org/10.1097/SCS.0b013e3181b5d66a>.
- Robiony M, Salvo I, Costa F. Virtual reality surgical planning for maxillofacial distraction osteogenesis: The role of reverse engineering rapid prototyping and cooperative work. *J Oral Maxillofac Surg.* 2007;65:1198-208, <http://dx.doi.org/10.1016/j.joms.2005.12.080>.
- Varol A, Basa S. The role of computer-aided 3D surgery and stereolithographic modelling for vector orientation in premaxillary and trans-sinusoidal maxillary distraction osteogenesis. *Int J Med Robot Comput Assist Surg.* 2009;5:198-206, <http://dx.doi.org/10.1002/racs.251>.
- Hauthuille C, Taña F, Devauchelle B, Comparison ST. Comparison of 2 computer-assisted surgery techniques to guide a mandibular distraction osteogenesis procedure. Technical note. *Int J Oral Maxillofac Surg.* 2005;34:197-201, <http://dx.doi.org/10.1016/j.ijom.2004.04.001>.
- Cai M, Shen G, Cheng AH, Lin Y, Yu D, Ye M. Navigation-assisted mandibular body distraction osteogenesis: A preliminary study in goats. *J Oral Maxillofac Surg.* 2014;72:168.e1-7, <http://dx.doi.org/10.1016/j.joms.2013.09.016>.