




Revista Española de  
Cirugía Oral y  
Maxilofacial

[www.elsevier.es/recom](http://www.elsevier.es/recom)



## Original

# Eficacia del uso del plasma rico en factores de crecimiento en defectos periodontales distales de segundos molares inferiores, posterior a la extracción de un tercer molar mandibular



Carlos Sánchez-Gutiérrez<sup>a</sup>, Juan Antonio Cepeda-Bravo<sup>b,\*</sup>, Víctor Mario Fierro-Serna<sup>a</sup>, Carlos Eduardo García-García<sup>a</sup>, Ricardo Martínez-Rider<sup>a</sup> y Miguel Ángel Noyola-Frías<sup>a</sup>

<sup>a</sup> Departamento de Cirugía Bucal y Maxilofacial, Facultad de Estomatología, Universidad Autónoma de San Luis Potosí, San Luis Potosí, S.L.P., México

<sup>b</sup> Departamento de Periodoncia, Facultad de Estomatología, Universidad Autónoma de San Luis Potosí, San Luis Potosí, S.L.P., México

## INFORMACIÓN DEL ARTÍCULO

### Historia del artículo:

Recibido el 4 de noviembre de 2015

Aceptado el 10 de abril de 2016

On-line el 17 de mayo de 2016

### Palabras clave:

Molar retenido

Plasma rico en factores de crecimiento

Segundo molar

Defecto periodontal

## R E S U M E N

**Objetivo:** El propósito de este estudio fue evaluar la eficacia de la aplicación de plasma rico en factores de crecimiento (PRFC), dentro de un defecto periodontal distal, a los segundos molares inferiores después de la extracción de un tercer molar mandibular.

**Material y métodos:** Se realizó un ensayo clínico controlado, doble ciego, aleatorizado en 20 pacientes sanos, con defectos óseos bilaterales posterior a la extracción de un tercer molar retenido. Los pacientes fueron divididos en grupo experimental y control. Se realizaron mediciones de nivel clínico de inserción en el área distal del segundo molar previamente a la cirugía, usando una férula de acetato, con el fin de tener la misma referencia de medición posterior al procedimiento. Las mediciones posquirúrgicas fueron realizadas a las semanas 1, 4 y 12. Estas mediciones, así como los tiempos de evaluación, fueron analizados por medio de las pruebas de t de Student, Chi<sup>2</sup> y Kruskal-Wallis.

**Resultados:** Las variables demostraron similitud en cuanto a edad, sexo, dificultad y duración de los tiempos quirúrgicos. La medición del nivel clínico de inserción preoperatoria en milímetros fue de  $2,68 \pm 0,56$  vs.  $2,63 \pm 0,50$  (experimental vs. control). Durante la primera semana posterior al procedimiento los resultados fueron:  $5,37 \pm 1,81$  vs.  $5,35 \pm 1,72$ ; y a los 3 meses la recuperación fue similar en ambos grupos casi a sus niveles basales ( $2,43 \pm 0,89$  vs.  $2,55 \pm 0,92$ ).

**Conclusiones:** No se encontró diferencia significativa con el uso de PRFC en cuanto a ganancia en el nivel clínico de inserción periodontal en el área distal de segundos molares después de la extracción de terceros molares inferiores retenidos.

© 2016 SECOM. Publicado por Elsevier España, S.L.U. Este es un artículo Open Access bajo la licencia CC BY-NC-ND (<http://creativecommons.org/licenses/by-nc-nd/4.0/>).

\* Autor para correspondencia.

Correo electrónico: [ja.cepada@yahoo.com](mailto:ja.cepada@yahoo.com) (J.A. Cepeda-Bravo).

<http://dx.doi.org/10.1016/j.maxilo.2016.04.001>

1130-0558/© 2016 SECOM. Publicado por Elsevier España, S.L.U. Este es un artículo Open Access bajo la licencia CC BY-NC-ND (<http://creativecommons.org/licenses/by-nc-nd/4.0/>).

## Efficacy of using plasma rich in growth factors in periodontal defects in lower distal second molar after extracting a mandibular third molar

### A B S T R A C T

#### Keywords:

Impacted molar  
Plasma rich in growth factors  
Second molar  
Periodontal defect

**Purpose:** The aim of this study was to evaluate the effectiveness of the application of plasma rich in growth factors (CFRP) in a distal periodontal defect of the lower second molars after extraction of a third molar.

**Material and methods:** A randomised, controlled, and double-blind clinical trial, was conducted on 20 healthy patients with bilateral defects after the extraction of an impacted third molar. The patients were divided into experimental and control groups. Measurements of clinical attachment level were performed in the distal area of the second molar prior to surgery using an acetate splint in order to have the same reference measurement after the procedure. Post-surgical measurements were performed at 1, 4, and 12 weeks. These measurements, as well as evaluation times, were analysed using the Student t-Test,  $\chi^2$  and Kruskal-Wallis Test.

**Results:** The variables showed similarity in age, gender, difficulty, and length of the surgical times. The measurements prior to clinical insertion were  $2.68 \pm 0.56$  vs.  $2.63 \pm 0.50$  (experimental vs. control). During the first week after the procedure, the results were:  $5.37 \pm 1.81$  vs.  $5.35 \pm 1.72$ ; and at 3 months the recovery almost to baseline was similar in both groups ( $2.43 \pm 0.89$  vs.  $2.55 \pm 0.92$ ).

**Conclusions:** No significant difference was found with the use of CFRP as regards achieving attachment at clinical level in the distal area of second molars after extraction of third molars.

© 2016 SECOM. Published by Elsevier España, S.L.U. This is an open access article under the CC BY-NC-ND license (<http://creativecommons.org/licenses/by-nc-nd/4.0/>).

## Introducción

En diversos estudios longitudinales se ha definido el patrón de erupción y desarrollo de los terceros molares<sup>1,2</sup>. El tercer molar en algunas ocasiones encuentra dificultades para corregir su dirección de erupción, debido a que su trayecto se encuentra debajo de la línea cervical del segundo molar. Esto provoca que el diente pueda encontrarse total o parcialmente retenido por tejido blando o duro. Los terceros molares son los últimos dientes en erupcionar y son los dientes que con más frecuencia se retienen en el ser humano<sup>1-3</sup>. Algunos factores que contribuyen a su retención son: aumento de densidad de hueso circundante, falta de espacio en la arcada debido a maxilares poco desarrollados o a trastornos de tamaño y forma de los dientes, alteraciones genéticas y patrones de erupción erráticos. La prevalencia de retención de los terceros molares ha sido demostrada en un 56,5%<sup>4</sup>. Los terceros molares retenidos pueden convertirse en el factor etiológico de infecciones orofaciales, favorecer el desarrollo de caries, periodontitis, resorción radicular de dientes adyacentes y quistes de origen dental, entre otros<sup>3-5</sup>.

Las indicaciones más frecuentes para extraer un tercer molar retenido son: desarrollo de quistes o tumores a partir del folículo dental, repetidos episodios de pericoronitis, lesiones cariosas irreversibles, defectos periodontales distales en el segundo molar y motivos ortodónticos<sup>6,7</sup>. Por otra parte, la extracción de terceros molares en pacientes asintomáticos sigue siendo un tema controversial. Se indica la extracción para reducir el riesgo de secuelas, morbilidad y

complicaciones que involucren a dientes vecinos y para mejorar la higiene oral<sup>6,7</sup>.

La extracción de un tercer molar retenido es uno de los procedimientos quirúrgicos más comúnmente realizados en la cirugía oral e invariablemente puede provocar algunas secuelas posquirúrgicas<sup>7</sup>. Debido a la proximidad del tercer molar impactado con la cara distal radicular de los segundos molares mandibulares, una de las secuelas más comunes de estos procedimientos es la formación de una bolsa periodontal y la pérdida del nivel clínico de inserción en el aspecto distal del segundo molar<sup>7-9</sup>.

El riesgo de desarrollar defectos periodontales en la porción distal de los segundos molares mandibulares después de la extracción de terceros molares aumenta si se presentan factores tales como edad avanzada, inclinación del tercer molar, el tamaño de la superficie de contacto y presencia de placa dentobacteriana en la porción distal del segundo molar<sup>9-11</sup>.

Estudios clínicos han reportado que la extracción de los terceros molares retenidos con frecuencia puede generar defectos verticales distales a los segundos molares. Este efecto iatrogénico se relaciona con el diseño del colgajo y con la extensión de la osteotomía así como con factores relacionados con la cicatrización y sus cuidados<sup>10-12</sup>. Al parecer, la presencia de placa y la presencia de problemas periodontales activos al momento de la extracción así como condiciones relacionadas con la posición del tercer molar y su complejidad quirúrgica son factores de riesgo relacionados con la formación de defectos periodontales distales de los segundos molares mandibulares<sup>9-12</sup>.

Pocos estudios han reflejado la influencia del plasma rico en factores de crecimiento (PRFC) en las condiciones periodontales de los segundos molares mandibulares adyacentes a un sitio de extracción quirúrgica de terceros molares impactados. El PRFC es una mezcla de concentrado de proteínas autógenas de un volumen determinado de plasma rico en plaquetas (PRP). En los gránulos alfa liberados por las plaquetas hay diversos factores de crecimiento, incluyendo factor de crecimiento derivado de plaquetas, factor de crecimiento transformante beta y factor de crecimiento endotelial, los cuales están relacionados en el proceso de cicatrización de una herida<sup>13,14</sup>.

Los factores de crecimiento son mediadores biológicos que regulan acontecimientos claves en la reparación de tejidos. Estos acontecimientos son proliferación celular, quimiotaxis, diferenciación celular y síntesis de matriz extracelular<sup>13,14</sup>. Cada factor de crecimiento tiene una o varias actividades concretas fundamentales, y sus acciones específicas en una célula dependerán de las circunstancias del entorno celular para transmitir una señal concreta. Una vez liberados de la célula que los fabrica, deben interactuar con su receptor correspondiente. Estos receptores son unas proteínas que se encuentran en la membrana celular. La unión de los factores de crecimiento a sus receptores específicos es lo que desencadena las acciones biológicas. Algunas de sus aplicaciones clínicas es la preparación de áreas futuras, zonas postextracción, tratamiento de piezas incluidas, apicectomías, tratamiento de defectos óseos periapicales, regeneración alrededor de implantes, injertos en bloque, elevación de seno maxilar, expansión de cresta y defectos periodontales<sup>15,16</sup>.

A partir de estos conceptos, se ha incrementado el interés de colocar factores de crecimiento especializados en la regeneración ósea en áreas de alvéolos postextracción con el afán de regenerar las estructuras óseas y periodontales, intentando crear condiciones adecuadas para la colocación de implantes o para evitar defectos periodontales en dientes adyacentes<sup>17,18</sup>. Diferentes estudios han probado los beneficios del PRFC en alvéolos después de la extracción de terceros molares mandibulares con el propósito de evitar lesiones periodontales en segundos molares<sup>13-18</sup>. El protocolo del PRFC separa el plasma en distintas fracciones y facilita usar la porción con mayor concentrado de plaquetas y factores de crecimiento, la cual ha sido probada con mayor potencial de regeneración ósea<sup>17,18</sup>. Bajo estos argumentos, este protocolo ha sido utilizado en campos de la cirugía oral, maxilofacial, periodoncia e implantología y ofrece nuevas opciones para optimizar un tratamiento regenerativo<sup>17,18</sup>.

La extracción de los terceros molares retenidos, en ocasiones, requiere elevaciones extensas de colgajo con amplia osteotomía y odontosección debido a las características de posición del diente, lo que puede llevar al paciente a cursar con secuelas postoperatorias. Diversas publicaciones han reportado, para evitar secuelas posquirúrgicas, el uso de materiales y métodos de regeneración que favorezcan la restauración de las estructuras involucradas en la cicatrización postextracción tanto para tejidos duros como para blandos<sup>18</sup>.

El objetivo del estudio fue evaluar el efecto del PRFC en la prevención de pérdida de inserción periodontal en la zona distal de los segundos molares mandibulares después de la

extracción quirúrgica de los terceros molares mandibulares retenidos.

## Material y métodos

### Diseño

Se realizó un ensayo clínico controlado, doble ciego, aleatorizado en 20 pacientes sanos, de sexo indistinto, con la necesidad de extracción de los terceros molares mandibulares retenidos, derecho e izquierdo. Esta necesidad fue evaluada por inspección clínica y radiográfica. Cada paciente fue considerado como grupo experimental y control. Resultó una muestra total de 40 molares para extracción quirúrgica. El protocolo de investigación cumplió los principios éticos para las investigaciones médicas en seres humanos de acuerdo con la declaración de Helsinki y fue revisado y aprobado por el Comité de Ética en Investigación de la Facultad de Estomatología de la Universidad Autónoma de San Luis Potosí y por el Comité de Investigación y Ética del Hospital Central Dr. Ignacio Morones Prieto y fue realizado siguiendo los criterios CONSORT.

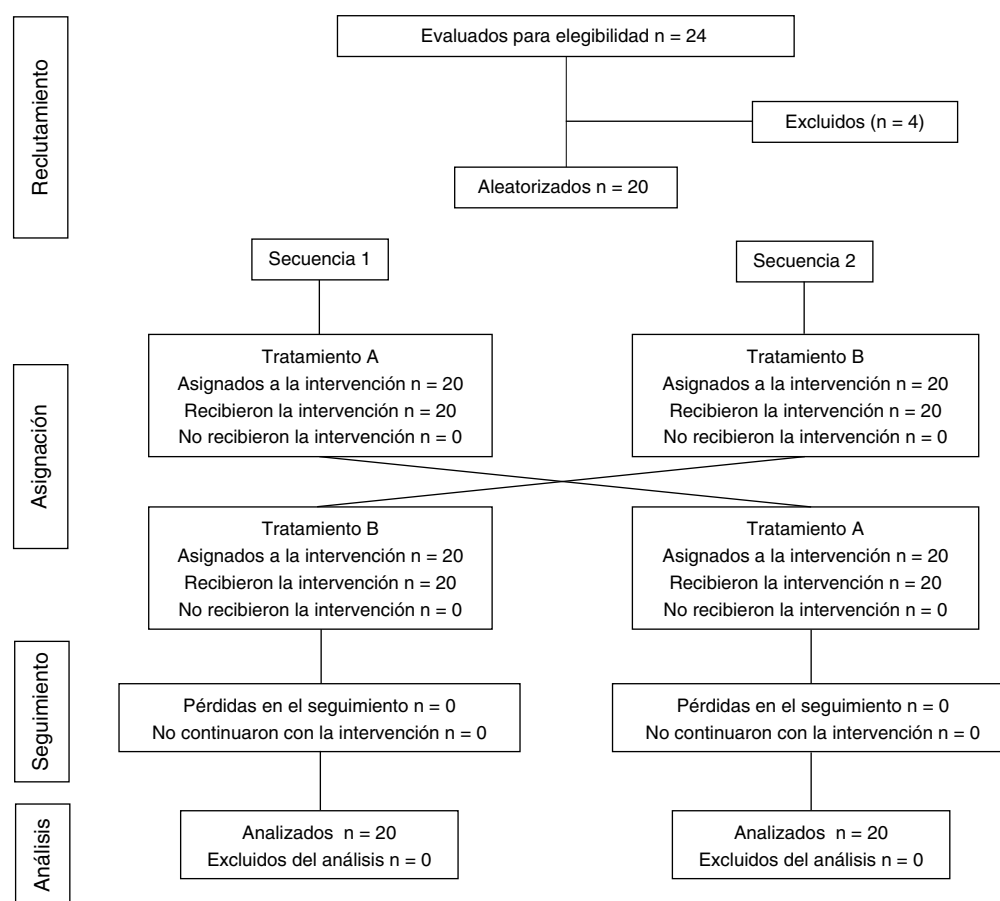
Los pacientes que participaron en el presente estudio cumplieron con los siguientes criterios de inclusión: sanos sistémicamente, adultos menores de 35 años, signos radiográficos de terceros molares inferiores retenidos clase I y II de acuerdo con la clasificación de Sanchez-Torres<sup>19</sup> y firma de consentimiento informado. Se excluyeron los casos con molares ectópicos, embarazo o lactancia, condiciones sistémicas que contraindicaran el proceso quirúrgico, pericoronitis en el momento del procedimiento, uso de medicamento previo al procedimiento que pudiera influir en el resultado o pacientes que fueran alérgicos a cualquier material utilizado en el estudio.

### Descripción del estudio

Cada paciente fue asignado secuencialmente y dividido aleatoriamente en grupo experimental (uso de PRFC) y grupo control (placebo), de tal manera que la extracción del molar derecho sirvió como experimental y la extracción del molar izquierdo como control negativo, o viceversa, según la asignación aleatorizada. Una vez firmado el consentimiento informado, del paciente se obtuvieron 25 cc de sangre por punción 25 min antes de comenzar el procedimiento quirúrgico, sangre que fue procesada según el protocolo de Anitua para la obtención de PRFC<sup>20,21</sup>.

Se realizaron mediciones de nivel clínico de inserción en el área distal del segundo molar en la zona distovestibular, distalmedio y distolingual, previamente a la cirugía, usando una férula de acetato con marcas para la inserción de la sonda periodontal con el fin de tener la misma referencia para las mediciones posquirúrgicas en las semanas 1, 4 y 12. Las extracciones de ambos lados fueron realizadas en aproximadamente el mismo tiempo quirúrgico y siempre por el mismo operador.

Previo bloqueo anestésico del nervio dentario inferior con articaína con epinefrina al 1:100.000, se realizó colgajo mucoperisótico tipo magnus, osteotomía y odontosección de



**Figura 1 – Flujograma CONSORT de las diferentes fases del estudio.**

acuerdo con la necesidad de extracción. En el grupo experimental se colocó PRFC en el alvéolo y se suturó con seda 4-0 y puntos simples; en el lado contrario solo se usó como control solución salina. En todos los procedimientos se midió el tiempo que tomó la cirugía desde la incisión hasta la sutura final; así como en cada caso fue medida la dificultad de extracción como sigue: grado 1, extracción con fórceps; grado 2, extracción por osteotomía; grado 3, extracción por osteotomía y odontosección; grado 4, extracción compleja<sup>22,23</sup>.

A todos los pacientes se les instruyó con las mismas indicaciones en los cuidados posoperatorios. Todos los pacientes recibieron terapia antibiótica y analgésica con clindamicina 300 mg vía oral cada 6 h por 7 días y keterolaco 10 mg vía oral, cada 8 h por 5 días. Durante su seguimiento las instrucciones fueron enfáticas en mantener condiciones de higiene bucal estrictas y se realizaron mediciones posquirúrgicas utilizando el mismo acetato de cada paciente en la primera semana posquirúrgica así como a la semana 4 y a la 12.

Los datos son expresados como medias y desviación estándar o número de pacientes. Variables numéricas demográficas, variables quirúrgicas y medición del nivel de inserción fueron evaluadas por una prueba de t de Student; para las variables categóricas se usó Chi<sup>2</sup>. Para la comparación entre los tiempos de evaluación se usó la prueba de Kruskal-Wallis.

## Resultados

Se realizó extracción de tercer molar inferior izquierdo y derecho en 20 pacientes de los cuales 7 correspondieron al género masculino y 13 al género femenino. El rango de edad fue de 18 a 27 años, con una media de 22 años.

La muestra se dividió en 2 grupos, experimental-tratamiento A (PRFC) y control-tratamiento B (solución salina) (fig. 1). Cada uno de los grupos cuenta con 20 extracciones de terceros molares en los que se observó que 36 extracciones se encontraron clasificadas en clase 1 y 4 extracciones se encontraron clasificadas como clase 2. El nivel de trauma quirúrgico fue de nivel 1 en 3 procedimientos, nivel 3 en 23 procedimientos y nivel 4 en 14 procedimientos (tabla 1). Con relación a los tiempos quirúrgicos de cada una de las 40 extracciones se observó un rango de 3 a 17 min, con un promedio de  $7,2 \pm 3,0$  min. La medición del nivel clínico de inserción preoperatoria fue de  $2,68 \pm 0,56$  vs.  $2,66 \pm 0,50$  (experimental vs. control respectivamente).

El resultado de ambos grupos demostró una importante pérdida de inserción clínica durante la primera semana posterior al procedimiento ( $5,37 \pm 1,81$  vs.  $5,35 \pm 1,72$ , experimental vs. control respectivamente); sin embargo, las condiciones a la cuarta semana ( $3,53 \pm 1,41$  vs.  $3,48 \pm 1,0$ ) y a los 3 meses demostraron recuperación prácticamente

**Tabla 1 – Características del procedimiento**

Clase 1/2		Trauma 1/3/4			Dirección V/M/D/H			
36	4	3	23	14	6	24	2	8

Clase 1: tercer molar por encima del cuello anatómico del segundo molar; Clase 2: tercer molar por debajo del cuello anatómico del segundo molar; D: distoangular; H: horizontal; M: mesioangular; Trauma 1: extracción simple; Trauma 3: parcialmente incluido en tejido óseo; Trauma 4: completamente incluido en tejido óseo; V: vertical.

similar en ambos grupos, casi hasta a sus niveles base a las 12 semanas ( $2,43 \pm 0,89$  vs.  $2,55 \pm 0,92$ ). No hubo diferencia significativa entre grupos en la medición inicial, semanas 1, 4 y 12 posquirúrgicas (tabla 2). Los resultados de las mediciones en el grupo experimental y control indican que existió una pérdida de inserción significativa durante el periodo postoperatorio inmediato (semana 1), pero el nivel de inserción se recuperó prácticamente a su situación inicial al cabo de 12 semanas para ambos grupos.

El análisis estadístico no mostró diferencias estadísticamente significativas al comparar mediciones basales con mediciones finales tanto en el grupo control como en el experimental. Se expresan los resultados por mediciones de área distovestibular, distalmedio y distolingual con respecto a nivel clínico de inserción en la medición inicial, así como mediciones posquirúrgicas a las semanas 4 y 12, tanto para el grupo control como para el grupo experimental, sin encontrar diferencias estadísticamente significativas (tabla 3). No se encontró diferencia significativa con respecto al nivel clínico de inserción por superficies específicas analizado entre el grupo control y el grupo experimental.

## Discusión

Desde siempre, la regeneración del alvéolo distal al segundo molar ha sido una preocupación para el cirujano dentista y aún más cuando el proceso de extracción indica la realización de osteotomía extensa. La dificultad que representa, en algunos casos, el acceso a la higiene bucal en un sitio como la cara distal de un segundo molar facilita el acúmulo de placa bacteriana y la posibilidad de que el proceso de cicatrización y llenado óseo se vean comprometidos luego de una extracción quirúrgica de un tercer molar mandibular. La interrupción en el proceso de cicatrización de un alvéolo por placa dejaría un sitio aún más complicado para el acceso, con bolsas profundas y sitios de retención bacteriana, creando un ambiente favorable para la pérdida de inserción distal del segundo molar que afectaría el pronóstico del molar y condenaría a la necesidad futura de algún procedimiento periodontal para reparar o regenerar dicha zona<sup>12,17,21</sup>.

Sammartino et al. en el 2009, proponen el uso de PRP en combinación con o sin membrana de colágena reabsorbible, para reparar estos defectos ya formados, y en donde la pérdida de inserción era por arriba de 6 mm. Sin embargo, no encontraron diferencia significativa usando ambas modalidades, aunque combinando el PRP más membrana observaron una más rápida maduración del tejido óseo. Posiblemente los beneficios propios de la barrera al impedir la migración epitelial permitan también una mejor cicatrización de la inserción periodontal en la cara distal radicular del segundo molar<sup>14</sup>. Igualmente, Kaul et al. no encuentran una diferencia significativa cuando comparan la colocación de PRP autógeno en alvéolos después de la extracción de terceros molares incluidos con los alvéolos sin PRP, y resaltan 2 aspectos similares: el proceso de cicatrización de tejidos blandos se ve favorecido

**Tabla 2 – Promedio de mediciones del nivel clínico de inserción**

Grupo	Periodo de tiempo				
	Basal X ± D.E.	1 semana X ± D.E.	4 semanas X ± D.E.	12 semanas X ± D.E.	p X ± D.E.
A	2,68 ± 0,56	5,37 ± 1,81	3,53 ± 1,41	2,43 ± 0,89	< 0,05*
B	2,63 ± 0,50	5,35 ± 1,72	3,48 ± 1,00	2,55 ± 0,92	< 0,05*

Los datos son expresados en milímetros.

A: grupo experimental; B: grupo control; D.E.: desviación estándar; X: medición promedio.

\* Estadísticamente significativo (Kruskal Wallis).

**Tabla 3 – Promedios de mediciones de nivel clínico de inserción según superficies analizadas en ambos grupos de estudio**

	Periodo de tiempo							
	Basal		1 semana		4 semanas		12 semanas	
	A	B	A	B	A	B	A	B
Distovestibular	2,95	2,80	5,75	5,95	3,85	4,20	2,70	3,05
Medio	2,46	2,64	6,00	6,05	3,50	3,55	2,30	2,40
Distolingual	2,50	2,55	4,35	4,05	3,25	2,70	2,30	2,20

Los datos son expresados en milímetros.

A: grupo experimental; B: grupo control.

al utilizar factores de crecimiento y la densidad y calidad ósea en los sitios reparados resulta similar a la del hueso vecino intacto<sup>15</sup>.

En estudios como el de Celio et al. valoraron el llenado óseo por medios radiográficos y, a pesar de tener una muestra menor de pacientes, encontraron diferencia significativa de alvéolos con PRP vs. alvéolos con una cicatrización con coágulo (control). Estos autores midieron la densidad ósea y concluyeron que un llenado más rápido en los casos con PRP beneficia el proceso de cicatrización; sin embargo, el sitio control al momento de la evaluación final muestra resultados similares al experimental, al igual que nuestro estudio<sup>16</sup>. Un estudio similar al nuestro de Sammartino et al., en el 2005, también hace un seguimiento de 12 semanas y encuentra, al contrario que nosotros, una diferencia significativa en la efectividad del PRP en acelerar el proceso de cicatrización ósea en pacientes con las mismas características que las de nuestro estudio<sup>13</sup>.

Algunos autores han puesto un especial interés, más allá del llenado óseo, en favorecer la calidad de cicatrización de los tejidos blandos, con la intención de un cierre primario y una estabilización del coágulo que favorezca la maduración de la herida o de los injertos óseos, en su caso. Tal es el caso del protocolo de fibrina rica en plaquetas (PRF) desarrollado por Choukroun en el 2001 y considerado por muchos autores como una segunda generación de concentrados enriquecidos con plaquetas utilizados para acelerar la cicatrización de tejidos duros y blandos. Su principal ventaja sobre la PRP es que es completamente autógeno y su concentrado de citoquinas leucocitarias favorece una automodulación de los procesos inflamatorios<sup>24,25</sup>. Nuevas perspectivas de investigación podrían probarse con el PRF.

Finalmente, los autores del presente artículo consideran importante hacer notar que, más allá de tomar solamente en cuenta el llenado óseo del alvéolo posterior a la extracción, debemos poner especial atención a las zonas en donde la superficie radicular del segundo molar esté involucrada en el proceso quirúrgico de la extracción dental; sitios en donde la raíz distal del segundo molar, al quedar expuesta, aumente la posibilidad de crecimiento bacteriano y favorezca el riesgo de mantener o desarrollar una bolsa periodontal e interferir en el proceso de reinserción periodontal. En estos casos, la necesidad de un procedimiento regenerativo que evite la migración epitelial, más que solo el llenado óseo del alvéolo, debería ser una indicación.

## Conclusiones

En el presente estudio no se observó diferencia estadísticamente significativa entre el grupo experimental y el grupo control, con respecto al nivel clínico de inserción en la porción distal de los segundos molares posterior a la extracción quirúrgica de los terceros molares retenidos. Con las limitaciones del presente estudio, la aplicación de PRFC no demostró favorecer la reparación de los defectos ocasionados en la cara distal del segundo molar mandibular después de la extracción del tercer molar retenido.

## Responsabilidades éticas

**Protección de personas y animales.** Los autores declaran que los procedimientos seguidos se conformaron a las normas éticas del comité de experimentación humana responsable y de acuerdo con la Asociación Médica Mundial y la Declaración de Helsinki.

**Confidencialidad de los datos.** Los autores declaran que han seguido los protocolos de su centro de trabajo sobre la publicación de datos de pacientes.

**Derecho a la privacidad y consentimiento informado.** Los autores han obtenido el consentimiento informado de los pacientes y/o sujetos referidos en el artículo. Este documento obra en poder del autor de correspondencia.

## Conflicto de intereses

Los autores declaran no tener ningún conflicto de intereses.

## BIBLIOGRAFÍA

- Zandi M, Shokri A, Malekzadeth H, Amini P, Shafiey P. Evaluation of third molar development and its relation to chronological age: A panoramic radiographic study. *Oral Maxillofac Surg.* 2015;19:183-9.
- Karadayi B, Kaya A, Kulusayin MO, Karadayi S, Afsin H, Ozaslan A. Radiological age estimation: Based on third molar mineralization and eruption in Turkish children and young adults. *Int J Legal Med.* 2012;126:933-42.
- Engström C, Engström H, Sagne S. Lower third molar development in relation to skeletal maturity and chronological age. *Angle Orthod.* 1983;53:97-106.
- Kumar Pillai A, Thomas S, Paul G, Singh SK. Incidence of impacted third molars: A radiographic study in People's Hospital, Bhopal, India. *J Oral Biol Craniofac Res.* 2014;4:76-81.
- Costa FW, Vana TS, Cavalcante GM, de Barrios-Silva PG, Cavalcante RB, Nogueira AS, et al. A clinicoradiographic and pathological study of pericoronar follicles associated to mandibular third molars. *J Craniofac Surg.* 2014;25:283-7.
- Liedholm R, Knutsson K, Lysell L, Rohlin M. Mandibular third molars: Oral surgeons' assessment of the indications for removal. *Br J Oral Maxillofac Surg.* 1999;37:440-3.
- Kan KW, Liu JK, Corbet EF, Leung WK. Residual periodontal defects distal to the mandibular second molar 6-36 months after impacted third molar extraction. *J Clin Periodontol.* 2002;29:1004-11.
- Grover PS, Lorton L. The incidence of unerupted permanent teeth and related clinical cases. *Oral Surg Oral Med Oral Pathol.* 1985;59:420-5.
- Quee TA, Gosselin D, Millar EP, Stamm JW. Surgical removal of the fully impacted mandibular third molar. The influence of flap design and alveolar bone height on the periodontal status of the second molar. *J Periodontol.* 1985;56:625-30.
- Dodson TB, Richardson DT. Risk of periodontal defects after third molar surgery: An exercise in evidence-based clinical decision-making. *Oral Maxillofac Surg Clin North Am.* 2007;19:93-8.

11. Nemcovsky CE, Libfeld H, Zubery Y. Effect of non-erupted 3rd molars on distal roots and supporting structures of approximal teeth. A radiographic survey of 202 cases. *J Clin Periodontol.* 1996;23:810-5.
12. Sammartino G, Tia M, Bucci T, Wang HL. Prevention of mandibular third molar extraction-associated periodontal defects: A comparative study. *J Periodontol.* 2009;80:389-96.
13. Sammartino G, Tia M, Gentile T, Marenzi G, Claudio P. Use of autologous platelet-rich plasma (PRP) in periodontal defect treatment after extraction of impacted mandibular third molars. *J Oral Maxillofac Surg.* 2005;63:766-70.
14. Sammartino G, Ta M, Gentile E, Manrenzi G, Claudio PP. Platelet-rich plasma and resorbable membrane for prevention of periodontal defects after deeply impacted lower third molar extraction. *J Oral Maxillofac Surg.* 2009;67:2369-73.
15. Kaul RP, Godhi SS, Singh A. Autologous platelet rich plasma after third molar surgery: A comparative study. *J Oral Maxillofac Surg.* 2012;70:200-5.
16. Celio M, de Melo W, Carneiro A. Comparative radiographic evaluation of alveolar bone healing associated with autologous platelet-rich plasma after impacted mandibular third molar surgery. *J Oral Maxillofac Surg.* 2012;70:19-24.
17. Moghe S, Saini N, Moghe A. Platelet-rich plasma in periodontal defect treatment after extraction of impacted mandibular third molars. *Natl J Maxillofac Surg.* 2012;3:139-43.
18. Yelamati T, Saikrishna D. Role of platelet rich fibrin and platelet rich plasma in wound healing of extracted third molar sockets: A comparative study. *J Oral Maxillofac Surg.* 2015;14:410-6.
19. Sanchez-Torres J, Reyes R. Clasificación de terceros molares inferiores retenidos. Valoración radiográfica. *Rev Estomatologica.* 1969;7:63-70.
20. Anitua E, Sanchez M, Orive G, Andía I. The potential impact of the preparation rich in growth factors (PRGF) in different medical fields. *Biomaterials.* 2007;28:4551-60.
21. Anitua E, Sanchez M, Orive G. The importance of understanding what is platelet-rich growth factor (PRGF) and what is not. *J Shoulder Elbow Surg.* 2011;20:20-4.
22. Komerik N, Muglai M, Tas B, Selcuk U. Difficulty of impacted mandibular third molar tooth removal: Predictive ability of senior surgeons and residents. *J Oral maxillofac Surg.* 2014;72:1062-6.
23. De Carvalho RW, de Araujo Filho FC, Do Egito Vasconcelos BC. Assessment of factors associated with surgical difficulty during removal of impacted maxillary third molars. *J Oral Maxillofac Surg.* 2013;71:839-45.
24. Toffler M, Toscano N, Holtzclaw D, del Corso M, Dohan Ehrenfest D. Introducing Choukroun's palatal rich fibrin (PRF) to the reconstructive surgery Milieu. *JACD continuing education.* 2009;1:21-32.
25. Simonpieri A, del Corso M, Vervelle A, Jimbo R, Inchingolo F, Sammartino G, et al. Current knowledge and perspectives for the use of palatal-rich plasma and palatal-rich fibrin (PRF) in oral and maxillofacial surgery part 2: Bone graft, implant and reconstructive surgery. *Curr Pharm Biotechnol.* 2012;13:1231-56.