




Revista Española de  
Cirugía Oral y  
Maxilofacial

[www.elsevier.es/recom](http://www.elsevier.es/recom)



## Página del residente

### ¿Cuál es su diagnóstico?

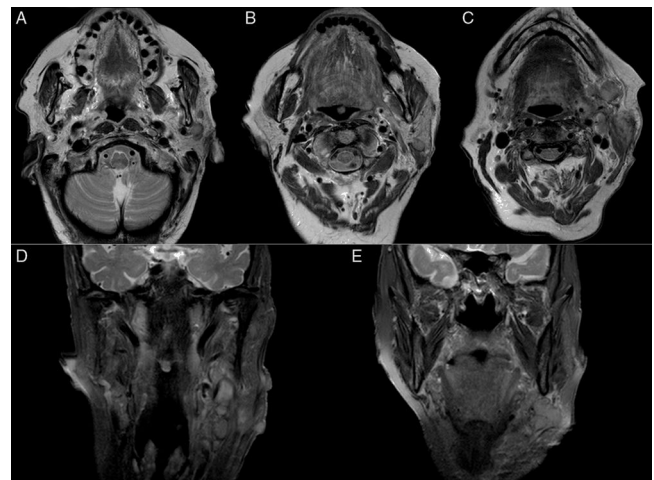
### What would your diagnosis be?



**Carlos Prol\*, Ignacio Aguirre, María García-Iruretagoyena y Melanie Azkona**

Servicio de Cirugía Oral y Maxilofacial, Hospital Universitario Gurutzeta/Cruces, Barakaldo, Vizcaya, España

Mujer de 76 años con antecedentes de hipertensión, diabetes tipo 2, hepatitis B crónica, tuberculosis latente y linfoma B difuso de células grandes esplénico, tratado mediante esplenectomía y quimioterapia, con remisión completa hace 18 años. La paciente comienza con un cuadro de conjuntivitis ocular, amigdalitis y parotiditis supurativa izquierdas. Analíticamente mostraba un discreto aumento de reactantes de fase aguda sin leucocitosis, y la radiografía simple de tórax sin hallazgos. No mejoró con antibióticos del grupo beta-lactámicos. Tanto el cultivo bacteriológico para aerobios, anaerobios y micobacterias, como la citología y biopsia de aguja gruesa para células malignas fueron negativos. Se solicitó entonces una resonancia magnética (RM) (fig. 1) revelando un absceso multiloculado intraparotídeo multifistulizado a piel y tejidos profundos, además de adenomegalias patológicas en niveles I y II cervicales izquierdos. Se inició tratamiento empírico con rifampicina tras tomar nuevas muestras para cultivo, serologías y realizar Polymerase Chain Reaction (PCR) para: microorganismos convencionales, micobacterias, hongos, *Nocardia* y *Actinomyces* entre otros. Se realizó una nueva anamnesis a la paciente, refiriendo vivir en una casa de campo con perros, ovejas y conejos; no recordaba, pero tampoco descartaba picaduras de insectos.



**Figura 1 – A-E) RM secuencias T2. Cortes axiales y coronales. Absceso intraparotídeo y adenomegalias niveles I-II izquierdos.**

\* Autor para correspondencia.

Correo electrónico: [drprolteijeiro@gmail.com](mailto:drprolteijeiro@gmail.com) (C. Prol).

<http://dx.doi.org/10.1016/j.maxilo.2016.06.002>

1130-0558/© 2016 SECOM. Publicado por Elsevier España, S.L.U. Este es un artículo Open Access bajo la licencia CC BY-NC-ND (<http://creativecommons.org/licenses/by-nc-nd/4.0/>).

## Responsabilidades éticas

**Protección de personas y animales.** Los autores declaran que para esta investigación no se han realizado experimentos en seres humanos ni en animales.

**Confidencialidad de los datos.** Los autores declaran que han seguido los protocolos de su centro de trabajo sobre la publicación de datos de pacientes.

**Derecho a la privacidad y consentimiento informado.** Los autores han obtenido el consentimiento informado de los

pacientes y/o sujetos referidos en el artículo. Este documento obra en poder del autor de correspondencia.

## Agradecimientos

Al jefe y todos los adjuntos del Servicio de Cirugía Oral y Maxilofacial, y al Dr. Ayman Gaafar Eleraky de Anatomía Patológica del Hospital Universitario Gurutzeta/Cruces, Barakaldo, Vizcaya.

<http://dx.doi.org/10.1016/j.maxilo.2016.06.002>

## ¿Cuál es su diagnóstico?

### What would your diagnosis be?



**Víctor Hidalgo-López\***, Mikel Ramos-Murquialday, Carlos Alberto Salcedo-Gil, Paola Cristina Sambo-Salas y José Ignacio Iriarte-Otarbe

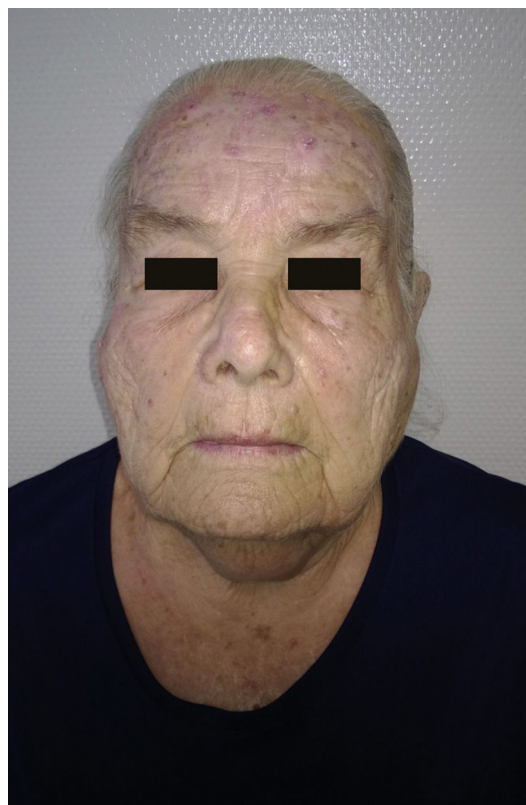Servicio de Cirugía Oral y Maxilofacial, Hospital Universitari Son Espases, Palma de Mallorca, Islas Baleares, España

La paciente es una mujer de 83 años, con antecedentes de adenocarcinoma de sigma y resección laparoscópica en 2009. Sin otros antecedentes de interés. Fue remitida al servicio de cirugía maxilofacial por presentar una tumoración preauricular izquierda, ya existente desde hace meses, pero cuyo crecimiento se había acelerado en las últimas 3 semanas. La paciente refiere estudios previos mediante PAAF, pero no aporta informes ni conoce los resultados (fig. 1).

A la exploración presenta tumoración preauricular izquierda de 4 × 2 cm, aparentemente adherida a planos profundos, levemente dolorosa a la palpación. No presenta afectación de nervio facial ni xerostomía. Stenon permeable, sin alteraciones.

Ante la sospecha de un proceso neoproliferativo se decide solicitar una PAAF de la lesión, para descartar proceso maligno de rápida evolución, más una TC cérvico-facial. En el lapso de tiempo que transcurre hasta que se realiza la PAAF se advierte una adenopatía supraclavicular de nueva aparición, por lo que se decide puncionarla también. El análisis anatomopatológico muestra negatividad para malignidad, sugestivo de sialoadenitis y linfadenitis granulomatosa no necrosante (fig. 2).

En la TC cérvico-facial se aprecia hiperplasia parotídea bilateral, siendo mayor en la izquierda, sin lesiones focales aparentes. También se aprecian múltiples adenopatías, submandibulares, supraclaviculares bilaterales, submentonianas, en ambos campos carotídeos y en ambos hilos pulmonares. Algunas de ellas presentan necrosis central (fig. 3).



**Figura 1 – Paciente con masa parotídea bilateral primera visita, vista frontal.**

\* Autor para correspondencia.

Correo electrónico: [doctorvictorhidalgo@gmail.com](mailto:doctorvictorhidalgo@gmail.com) (V. Hidalgo-López).