




Revista Española de
**Cirugía Oral y
Maxilofacial**

www.elsevier.es/recom



Original

Implantes extraorales usados para la rehabilitación de deformidades oculopalpebrales en pacientes oncológicos. Estudio retrospectivo con 14 casos



Patricia Martins-Bueno, Camila Lopes-Cardoso, Anthony Froy Benites-Condezo*, Rafael Z. Araújo, Carlos César DeAntoni y Marcos Martins-Curi

Departamento de Cirugía Oral y Maxilofacial, Facultad de Odontología, Universidad do Sagrado Coração, Bauru (São Paulo), Brasil

INFORMACIÓN DEL ARTÍCULO

Historia del artículo:

Recibido el 19 de octubre de 2016

Aceptado el 20 de junio de 2017

On-line el 25 de julio de 2017

Palabras clave:

Lesiones de la órbita

Implante orbital

Prótesis oculopalpebral

Implante dentario

R E S U M E N

Objetivos: Evaluar la tasa de éxito de los implantes y la tasa de supervivencia de las prótesis oculopalpebrales, así como la calidad de los tejidos blandos periimplantarios.

Material y método Con aprobación del Comité de Ética, fue realizado un estudio retrospectivo de las historias clínicas de todos los pacientes oncológicos con deformidades orbitarias que recibieron implantes para la rehabilitación con prótesis oculopalpebrales, entre los años 2003 y 2015. Se consideraron 2 variables de resultado para el estudio: la tasa de éxito de los implantes y la tasa de supervivencia de las prótesis. Los datos fueron analizados mediante el método de Kaplan-Meier.

Resultados: Fueron instalados 33 implantes extraorales en 14 pacientes. La tasa de éxito de los implantes fue del 96,9% y la tasa de supervivencia de las prótesis oculopalpebrales a los 2 años fue del 92,3%.

Conclusiones: La rehabilitación de la región orbitaria con implantes extraorales es una técnica segura, confiable y predecible para restaurar la estética facial del paciente y mejorar su calidad de vida.

© 2017 SECOM. Publicado por Elsevier España, S.L.U. Este es un artículo Open Access bajo la licencia CC BY-NC-ND (<http://creativecommons.org/licenses/by-nc-nd/4.0/>).

Extra-oral implants used for the rehabilitation of oculo-palpebral deformities in oncology patients. Retrospective study with 14 cases

A B S T R A C T

Objectives: To evaluate the success rate of the implants and the survival rate of the eyelid prosthesis, as well as the quality of the peri-implant soft tissue.

Material and method A retrospective study was conducted, after approval of the Ethics Committee, using the medical records of all cancer patients with orbital deformities, and who received implants for rehabilitation with eyelid prosthesis, between the period 2003 to 2015. Two outcome variables were considered for the study: the success rate of the implants

Keywords:

Orbit injuries

Orbital implant

Orbital prosthesis

Dental implant

* Autor para correspondencia.

Correo electrónico: Anthony10003@icloud.com (A. Froy Benites-Condezo).

<https://doi.org/10.1016/j.maxilo.2017.06.002>

1130-0558/© 2017 SECOM. Publicado por Elsevier España, S.L.U. Este es un artículo Open Access bajo la licencia CC BY-NC-ND (<http://creativecommons.org/licenses/by-nc-nd/4.0/>).

and the survival rate of the eyelid prosthesis. Data were analysed using the Kaplan-Meier test.

Results: A total of 33 extra-oral implants were installed in 14 patients. The success rate of the implants was 96.9%, and the survival rate of the eyelid prosthesis was 92.3% at 2 years.

Conclusions: The rehabilitation of the orbital region with extra-oral implants is a safe, reliable and predictable technique to restore the facial aesthetics of the patient and improve their quality of life.

© 2017 SECOM. Published by Elsevier España, S.L.U. This is an open access article under the CC BY-NC-ND license (<http://creativecommons.org/licenses/by-nc-nd/4.0/>).

Introducción

Muchas de las deformidades oculopalpebrales son el resultado de las cirugías oncológicas de cabeza y cuello, procedimientos realizados para la resección de tumores de células neoplásicas. La extirpación de estructuras importantes como el ojo, nariz, oreja o labios dejan una marcada deformidad estética y funcional para el paciente. Para remediarla, se realizan cirugías plásticas de reconstrucción con el uso de injertos que no siempre cumplen las expectativas de conformación estética; a veces, incluso, es un tipo de tratamiento limitado. Algunos pacientes son tratados mediante protocolos de radiación después de la resección del tumor y pueden presentar algunas complicaciones sobre los tejidos duros y blandos, debido al efecto directo sobre las células.

Los implantes craneofaciales han sido utilizados desde la década de los 70. Hoy en día los implantes osteointegrados están siendo utilizados para la reconstrucción facial porque ofrecen varias ventajas para la retención de prótesis faciales, comparados con las prótesis convencionales retenidas por adhesivos, y proporcionan mayor comodidad y calidad de vida para los pacientes¹⁻³. Existen estudios que muestran una evidencia favorable en las tasas de éxito y supervivencia de implantes craneofaciales utilizados en pacientes irradiados a largo plazo⁴⁻¹⁰.

Las deformidades en la región oculopalpebral representan menores tasas de éxito para los implantes respecto a las tasas de las deformidades de la región auricular, según algunas publicaciones⁴⁻¹⁰. La literatura señala que la tasa de éxito y supervivencia de los implantes son influidas por la cantidad y calidad ósea de la región, el espesor de la piel alrededor del implante, las condiciones de higiene local y el tratamiento radioterápico previo¹¹⁻¹⁶. Muchos tratamientos coadyuvantes se han descritos antes de la cirugía de implantes, pero el uso de la oxigenoterapia hiperbárica muestra resultados favorables. Inicialmente fue descrita por Marx, con la finalidad de reducir los efectos de la radiación sobre los tejidos y mejorar las tasas de éxito y supervivencia de los implantes¹⁷.

El objetivo de este estudio fue evaluar la tasa de éxito de los implantes y la tasa de supervivencia de las prótesis oculopalpebrales utilizadas para la rehabilitación de deformidades en la región orbitaria.

Material y método

Después de la aprobación de este estudio por el Comité de Ética e Investigación en seres humanos, fue realizada una

evaluación retrospectiva de todas las historias clínicas de pacientes con deformidades orbitarias causadas por cirugías oncológicas y que fueron rehabilitados con prótesis oculopalpebrales implantadas entre los años 2003 y 2015.

Los pacientes tratados con radioterapia después de la cirugía oncológica recibieron una dosis total de radiación mínima de 50 Gy.

Las historias clínicas pertenecían al Servicio de Estomatología del Centro de Oncología del Hospital Santa Catarina en la ciudad de Sao Paulo (Brasil).

Todos los pacientes tuvieron los mismos protocolos quirúrgicos, protésicos y de acompañamiento clínico durante el periodo de estudio. Se excluyó del estudio a los pacientes tratados mediante la cirugía de instalación de los implantes pero que no completaron la rehabilitación protésica oculopalpebral.

Fueron consideradas 2 variables de resultado: la tasa de éxito de los implantes y la tasa de supervivencia de las prótesis oculopalpebrales. El criterio para determinar la tasa de éxito de cualquier implante extraoral en la región orbital fue su correcta función, sin presentar movilidad ni dolor, con un tejido cutáneo saludable alrededor de los conectores, sin señales de inflamación ni de infección. El índice de supervivencia de cada prótesis se computó desde el día de su implantación hasta el último día de control de uso en los pacientes. Por medio de las historias clínicas se recolectaron datos referentes a cada control clínico. Estos datos fueron analizados por medio del *software* SPSS for Windows, versión 15.0 (SPSS, Chicago, IL, EE. UU.).

Protocolo quirúrgico

Los huesos frontal, cigomático y maxilar fueron analizados por medio de una tomografía computarizada para determinar el tamaño óseo en profundidad. La instalación de los implantes fue realizada en el mismo acto quirúrgico, dentro del hospital y con uso de anestesia general, para todos los pacientes. Los implantes fueron instalados en el reborde orbitario superior y lateral, porque son áreas con buena calidad y cantidad ósea. Por lo general, se instalaron de 3 a 4 implantes en esta región y se utilizaron implantes dentarios de 7 a 10 × 3,75 mm (Nobel Biocare, Zúrich, Suiza).

El procedimiento quirúrgico empezó con una incisión en la piel del reborde orbitario superior, extendida hasta el reborde lateral de la órbita, con el fin de tener una buena exposición ósea para la inserción de los implantes. Después de exponer el tejido óseo, el fresado se realiza con una secuencia de fresas escalonadas con velocidad reducida entre 1.500 y

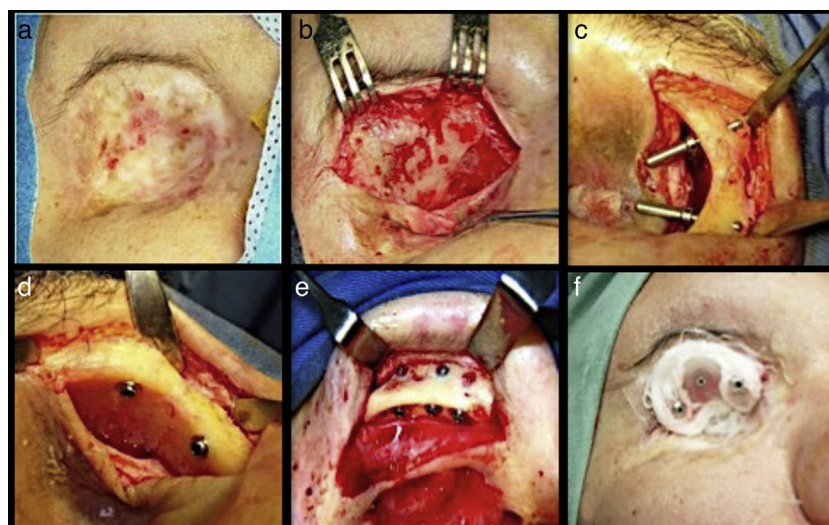


Figura 1 – Etapas del protocolo quirúrgico.

3.000 rpm, que determinan la profundidad y posición final. Los implantes dentarios se instalaron atravesando el hueso del margen orbitario; es decir, el hombro del implante (parte cervical del implante) quedó posicionado en la parte interna de la tabla ósea de la órbita y el ápice sumergido en la tabla ósea externa del hueso frontal o cigomático. En este momento, el tejido cutáneo alrededor del implante fue reducido en su espesor para proporcionar una piel más firme e inmóvil alrededor de los conectores y así minimizar las reacciones cutáneas. Los conectores fueron enroscados sobre los implantes y apretados con un torque de 15 N. Durante 2 semanas se colocaron los cicatrizadores y vendajes compresivos de gasas humedecidas con antibiótico (clorhidrato de oxitetraciclina, hidrocortisona en pomada 30/10 mg/3 veces al día) alrededor de cada implante, con la finalidad de mantener la piel comprimida contra el periostio. El periodo de cicatrización de los implantes fue de 3 a 6 meses, pero todos los pacientes fueron controlados durante la 1.^a y 2.^a semanas después de la cirugía. Luego se continuó con los controles cada 3 meses y después del 4.^o-6.^o mes, todos los pacientes fueron encaminados al protesista, para la confección de la prótesis oculopalpebral (fig. 1).

Protocolo protésico

La fabricación de las prótesis oculopalpebrales siguió una rutina de atención clínica y procedimientos de laboratorio. Inicialmente fue realizada la toma de impresiones de la región orbitaria, para la obtención de modelos de yeso con los análogos de los implantes. Una estructura metálica fue fabricada y enroscada sobre las réplicas de los implantes por medio de cilindros y barras de oro prefabricadas. En esta estructura metálica se acoplaron los aparatos de retención como imanes o como barra-clip; la decisión entre una forma de retención y otra dependía de que facilitara la preservación de la higiene local en cada uno de los pacientes. Todas las prótesis habían sido talladas en cera de manera individual y probadas directamente en cada paciente, para adecuar la forma, tamaño, posición y estética. Las prótesis definitivas fueron fabricadas

en silicona (VST50F; Factor II, Lakeside, AZ) y pintadas por dentro. Después de la completa polimerización de la silicona, las prótesis eran retiradas de los modelos de yeso, recortadas y pintadas por fuera, y al final fueron probadas en los pacientes para confirmar el resultado.

Todos los pacientes recibieron instrucciones de higiene local en el momento en que se instalaron las prótesis. Esas orientaciones consistieron en limpieza diaria de los conectores por medio de remoción mecánica y química, utilizando cepillos infantiles. También se les dijo que no durmieran con la prótesis. El control de los pacientes fue a la 1.^a semana, 1.^{er} mes, 6.^o mes y al final, cada año. Después del primer año todos los pacientes fueron controlados anualmente por el protesista y el cirujano (fig. 2).

Resultados

Un total de 14 pacientes (8 varones y 6 mujeres) con deformidades oculopalpebrales causadas por cirugías oncológicas recibieron 33 implantes osteointegrados. De ellos, 21 implantes fueron instalados en 9 pacientes no irradiados y 12 en 5 pacientes irradiados. La tabla 1 resume las características clínicas de estos pacientes. Todos fueron implantes dentarios con dimensiones de entre 7 y 10 mm de longitud por 3,75 mm de diámetro (Nobel Biocare, Zúrich, Suiza).

El tiempo medio de acompañamiento terapéutico fue de 2 años y 8 meses (mínimo de 3 meses y máximo de 4 años y 10 meses). La tasa de éxito global de los implantes fue del 96,9%. La tasa de éxito para los implantes instalados en pacientes no irradiados fue del 100 y del 91,6% para los implantes en pacientes irradiados.

Entre las 14 prótesis oculopalpebrales, 13 utilizaron un tipo de retención por medio de barra magnética y una prótesis fue retenida por un sistema de barra-clip. Ninguna complicación postoperatoria como infección o dehiscencia fue observada en estos pacientes. Pero un paciente desarrolló osteorradionecrosis después de 6 meses de uso de la prótesis oculopalpebral, por lo que se tuvo que extraer un implante en un paciente

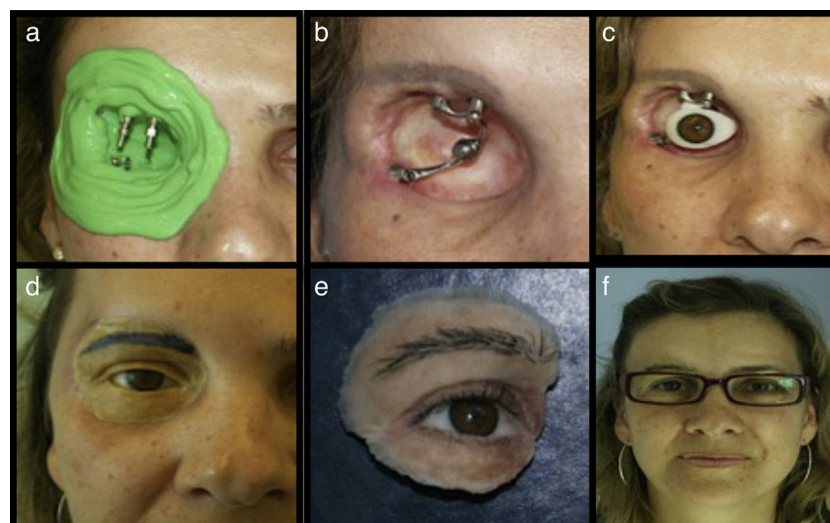


Figura 2 – Etapas del protocolo protésico.

que recibió una dosis total de radiación de 60 Gy. La mayoría de los pacientes irradiados fueron tratados con oxigenoterapia hiperbárica antes del implante. El índice de supervivencia de las prótesis oculopalpebrales a los 2 años fue del 92,3%.

Discusión

Este estudio tuvo como finalidad evaluar la tasa de éxito de los implantes extraorales y la tasa de supervivencia de las prótesis usadas en la rehabilitación de deformidades oculopalpebrales. Para eso, nuestra hipótesis indicaba que la tasa de éxito de los implantes y la tasa de supervivencia de las prótesis serían afectadas por algunas variables de resultado a lo largo del tratamiento. Los implantes extraorales instalados en la región orbitaria fueron implantes dentarios, con dimensiones descritas en el procedimiento quirúrgico. La tasa global de

éxito de estos implantes fue del 96,9%. La literatura muestra que la tasa de éxito de los implantes extraorales a largo plazo es tan favorable como los resultados de los implantes instalados en la cavidad oral^{2,5,13-15}. Los factores que pueden afectar la tasa de éxito de los implantes extraorales son: higiene local, radioterapia, el espesor y la calidad ósea. La falta de oseointegración del implante está estrechamente relacionada con la cantidad insuficiente de hueso compacto, que le proporciona la estabilidad primaria en el momento de la instalación del implante. La región orbitaria presenta un hueso cortical denso, pero un espesor limitado. En nuestro estudio la tasa de éxito de los implantes en esta región fue superior a los resultados de otros estudios anteriores^{4,11,18}. Por otro lado, algunos autores señalan que la tasa de éxito de los implantes extraorales cuando es superior al 90% es un resultado previsible^{2,5,13-15}. Estas diferencias en las tasas de éxito pueden ser el resultado del estado de salud del paciente y del tipo de estudio. En este

Tabla 1 – Datos clínicos y demográficos de los pacientes tratados mediante rehabilitación oculopalpebral

Pac.	Sexo	Edad	Número de implantes	Fracaso de implantes	Implantes osteointegrados	Tipo de prótesis	Radioterapia	Tumor	Prótesis en uso
1	M	67	2	-	2	Barra/magneto	No	Sí	Sí
2	M	47	3	-	3	Barra/magneto	No	Sí	Sí
3	F	59	2	-	2	Barra/magneto	Sí	Sí	Sí
4	F	52	2	-	2	Barra/magneto	No	Sí	Sí
5	F	64	2	-	2	Barra/magneto	No	Sí	Sí
6	M	58	2	-	2	Barra/magneto	Sí	Sí	Sí
7	M	47	2	-	2	Barra/magneto	No	Sí	Sí
8	F	45	3	1	2	Barra/magneto	Sí	Sí	No
9	M	67	2	-	2	Barra/magneto	No	Sí	Sí
10	M	61	3	-	3	Barra/magneto	No	Sí	Sí
11	M	67	2	-	2	Barra/magneto	No	Sí	Sí
12	M	64	3	-	3	Barra/magneto	No	Sí	Sí
13	F	62	2	-	2	Barra/clip	Sí	Sí	Sí
14	F	40	3	-	3	Barra/magneto	Sí	Sí	Sí
Total			33	1	32				

F: femenino; M: masculino.

estudio, la técnica quirúrgica para la instalación de los implantes dentarios cumplió los principios de estabilidad primaria, porque la instalación fue enteramente dentro de la densidad del hueso cortical del reborde orbitario.

La instalación de los implantes en todos los pacientes fue en una sola fase y a todos se les indicó la importancia de evitar cualquier tipo de presión o carga prematura sobre los pilares durante los primeros 4 meses, que es el tiempo previsto para que se produzca la osteointegración.

La inflamación crónica de los tejidos blandos periimplantares puede causar el fracaso del implante y varios estudios han demostrado que la higiene local es un factor primordial para mantener saludables los tejidos circundantes^{5,7-10}. Reducir el espesor de la piel sobre los implantes es importante, porque este tejido blando fino e inmóvil alrededor de los pilares va a promover la formación de un collar epitelial entre los cilindros y facilitar la higiene local, lo que redundará en tejidos blandos más saludables. En este estudio, la mayoría de los pacientes evidenciaron diversos grados de irritación del tejido blando, que fueron asociados con episodios ocasionales de higiene, espesor y movilidad excesiva de los tejidos blandos periimplantares. En estos pacientes la irritación fue resuelta rápidamente con medidas adecuadas de higiene diaria y consultas para examen clínico. Durante estas visitas, se repitieron las instrucciones de higiene y se resaltó su importancia para mantener los tejidos saludables.

La retención magnética de una prótesis es conveniente para la limpieza de los tejidos blandos periimplantares y está indicada para áreas de difícil acceso, como la órbita⁸⁻¹⁰. En este estudio, la retención magnética fue el método más utilizado, considerando no solo la capacidad retentiva, sino también el hecho de crear una fuerza relativamente baja sobre los pilares de apoyo, cuando la prótesis está instalada y cuando es retirada. La retención barra-clip fue utilizada cuando los pacientes eran físicamente activos. Su desventaja principal es el desplazamiento accidental de la prótesis, que puede resultar embarazoso para el paciente. De acuerdo con las observaciones de este estudio, el tipo de sistema de retención no tuvo ningún impacto significativo sobre la tasa de éxito de los implantes.

Muchos pacientes con deformidades oculopalpebrales reciben radioterapia después de la cirugía oncológica. Los protocolos de radioterapia para los tumores de cabeza y cuello suelen consistir en irradiación en campos cervicofaciales, con dosis totales entre 50 y 70 Gy¹⁹. Normalmente, esa dosis de radiación es administrada en fracciones de 2 Gy al día, durante 5 días por semana, en un período de 5 a 7 semanas¹⁹.

La cirugía de implantes asociada a la radioterapia puede afectar el proceso de osteointegración, como también dificultar la rehabilitación protésica por las complicaciones que causa sobre los tejidos²⁰. Existen evidencias en la literatura de que entre 6 y 18 meses después de la radioterapia es el mejor periodo para realizar esta rehabilitación de los implantes, porque en este tiempo los efectos agudos de la radiación ya no estarán presentes y los efectos tardíos como la fibrosis y la hialinización de los tejidos aún no se han consolidado por completo. En este estudio los implantes fueron instalados entre los 6 y 18 meses después de haber terminado la radioterapia²¹⁻²³. Los resultados de este estudio muestran una tasa de éxito de los implantes instalados en pacientes

no irradiados del 100%, y del 91,6% para implantes instalados en pacientes irradiados. Ninguna relación estadísticamente significativa fue encontrada entre la historia de radioterapia y la supervivencia de los implantes a largo plazo.

La oxigenoterapia hiperbárica ha sido recomendada como un medio para mejorar la vascularización regional y aumentar la tasa de supervivencia de los implantes en pacientes irradiados^{14,20}. En este estudio la mayoría de los pacientes irradiados recibieron oxigenoterapia hiperbárica antes de la cirugía de implantes, lo cual explica la alta tasa de supervivencia de los implantes.

La tasa de supervivencia global de las prótesis oculopalpebrales a los 2 años fue del 92,3%. Este estudio muestra que la rehabilitación craneofacial con implantes extraorales puede ser una alternativa de tratamiento más segura y eficaz cuando se compara con las prótesis faciales convencionales adhesivo-retenidas. La cirugía reconstructiva en algunos casos puede tener resultados insatisfactorios e inesperados, porque el uso de injertos autógenos sobre la deformidad puede dejar elevadas las superficies y alterar la conformación estética. A partir de los conceptos de osteointegración propuestos por el profesor Branemark, la rehabilitación de defectos faciales es posible por medio del uso de prótesis implantosoportadas⁴⁻⁸. Algunas de las ventajas del uso de prótesis implantosoportadas son: la buena retención, facilidad en el posicionamiento, mayor satisfacción, comodidad y mejor calidad de vida de los pacientes.

Conclusión

A partir de este estudio se concluye que la rehabilitación de deformidades oculopalpebrales con implantes dentarios en pacientes oncológicos es un método seguro, confiable y previsible para restaurar la estética del paciente y mejorar su calidad de vida.

Responsabilidades éticas

Protección de personas y animales. Los autores declaran que los procedimientos seguidos se conformaron a las normas éticas del comité de experimentación humana responsable y de acuerdo con la Asociación Médica Mundial y la Declaración de Helsinki.

Confidencialidad de los datos. Los autores declaran que han seguido los protocolos de su centro de trabajo sobre la publicación de datos de pacientes.

Derecho a la privacidad y consentimiento informado. Los autores han obtenido el consentimiento informado de los pacientes o sujetos referidos en el artículo. Este documento obra en poder del autor de correspondencia.

Conflicto de intereses

Los autores declaran no tener ningún conflicto de intereses.

BIBLIOGRAFÍA

1. Brånemark PI, Albrektsson MD. Titanium implants permanently penetrating human skin. *Scand Plast Reconstr Surg.* 1982;16.
2. Jacobsson M, Tjellstrom A, Fine L. A retrospective study of osseointegrated skin-penetrating titanium fixtures used for retaining facial prostheses. *Int J Oral Maxillofac Implants.* 1992;523.
3. Tjellström A, Yontchev E, Lindström J. Five years' experience with bone-anchored auricular prostheses. *Otolaryngol Head Neck Surg.* 1985;366.
4. Karayazgan B, Gunay Y, Atay A. Facial defects restored with extraoral implant-supported prostheses. *J Craniofac Surg.* 2007;1086.
5. Karayazgan-Saracoglu B, Zulfikar H, Atay A. Treatment outcome of extraoral implants in the craniofacial region. *J Craniofac Surg.* 2010;751.
6. Leonardi A, Buonaccorsi S, Pellacchia V. Maxillofacial prosthetic rehabilitation using extraoral implants. *J Craniofac Surg.* 2008;398.
7. Cervelli V, Bottini DJ, Arpino A. Orbital reconstruction: Bone-anchored implants. *J Craniofac Surg.* 2006;848.
8. Karakoca S, Aydin C, Yilmaz H. Survival rates and periimplant soft tissue evaluation of extraoral implants over a mean follow-up period of three years. *J Prosthet Dent.* 2008;458.
9. Schoen PJ, Raghoobar GM, van Oort RP. Treatment outcome of bone-anchored craniofacial prostheses after tumor surgery. *Cancer.* 2001;3045.
10. Wright RF, Zemnick C, Wazen JJ. Osseointegrated implants and auricular defects: A case series study. *J Prosthodont.* 2008;468.
11. Jensen OT, Brownd C, Blacker J. Nasofacial prostheses supported by osseointegrated implants. *Int J Oral Maxillofac Implants.* 1992;203.
12. Holgers KM, Tjellstrom A, Bjursten LM, Erlandsson BE. Soft tissue reactions around percutaneous implants: A clinical study on skin-penetrating titanium implants used for bone-anchored auricular prostheses. *Int J Oral Maxillofac Implants.* 1987;35.
13. Roumanas ED, Freymiller EG, Chang TL, Aghaloo T, Beumer J. Implant-retained prostheses for facial defects: An up 14-year follow-up report on the survival rates of implants at UCLA. *Int J Prosthodont.* 2002;325.
14. Tolman DE, Desjardins RP. Extraoral application of osseointegrated implants. *J Oral Maxillofac Surg.* 1991;33.
15. Wolfaardt JF, Wilkes GH, Parel SM, Tjellstrom A. Craniofacial osseointegration: The Canadian experience. *Int J Oral Maxillofac Implants.* 1993;197.
16. Kwon YD, Karbach J, Wagner W, Al-Nawas B. Periimplant parameters in head and neck reconstruction: influence of extraoral skin or intraoral mucosa. *Clin Oral Implants Res.* 2010;316.
17. Barrowman RA, Wilson PR, Wiesenfeld D. Oral rehabilitation with dental implants after cancer treatment. *Aust Dent J.* 2011;56:160-5.
18. Beumer J, Curtis TA, Maurinick MT. Restoration of facial defects: Etiology, disability, and rehabilitation. *Int Maxillofac Rehab Prosthodontic Surg Considerations.* 1996: 377-436.
19. Pompa G, Saccucci M., Di Carlo G, Brauner E, Valentini V, Di Carlo S, et al. Survival of dental implants in patients with oralcancer treated by surgery and radiotherapy: A retrospective study. *BMC Oral Health.* 2015;15.
20. Granström G. Osseointegration in irradiated cancer patients: An analysis with respect to implant failures. *J Oral Maxillofac Surg.* 2005;63:579-85.
21. Anderson L, Meraw S, Al-Hezaimi K, Wang HL. The influence of radiation therapy on dental implantology. *Implant Dent.* 2013;22:31-8.
22. Javed F, Al-Hezaimi K, Al-Rasheed A, Almas K, Romanos GE. Implant survival rate after oral cancer therapy: A review. *Oral Oncol.* 2010;46:854-9.
23. Dholam KP, Gurav SV. Dental implants in irradiated jaws: A literature review. *J Cancer Res Ther.* 2012; 8 Suppl 1:S85-93.