




Revista Española de
Cirugía Oral y
Maxilofacial

www.elsevier.es/recom



Página del residente. Solución

Lipomatosis infiltrante facial asociada a síndrome de Cowden incompleto



Facial infiltrating lipomatosis associated with incomplete Cowden syndrome

Carlos Prol*, Melanie Azkona, Patricia Caja y Joan Brunsó

Servicio de Cirugía Oral y Maxilofacial, Hospital Universitario Cruces, Barakaldo, Vizcaya, España

Introducción

El paciente es intervenido de liposucción hemifacial, sin complicaciones. La histología evidencia tejido adiposo maduro con tractos fibrosos y componente vascular, corroborando el diagnóstico de lipomatosis infiltrante facial (LI-F), dentro de un síndrome de Cowden incompleto. Cinco meses después, el niño ha mejorado parcialmente de la asimetría, persistiendo incompetencia comisural derecha (fig. 1).

Discusión

Hasta 1983, cuando Slavin et al. describen la LI-F, no se incluía como entidad propia en las clasificaciones de tumores benignos del tejido adiposo. Consiste en un crecimiento difuso no encapsulado y compuesto por elementos normales (lipocitos, vasos y nervios)¹. La mayoría de casos se diagnostican en la infancia o neonatos, considerada congénita. En ocasiones, cuando el patrón de crecimiento es muy lento, son pacientes adultos los que realizan la primera consulta. No hay preferencias de género^{2,3}.

Se relaciona con traumatismos, irradiación crónica, metaplasia muscular, embriogénico por causa hormonal, infección

congénita por citomegalovirus, y alteraciones del cromosoma 12 entre otros^{4,5}.

Dentro del amplio rango de manifestaciones fenotípicas, destaca la hipertrofia unilateral de tejidos blandos, principalmente en mejilla. También está descrita en mentón, glándula parótida, lengua y otras localizaciones intraorales. Puede acompañarse de capilares cutáneos marcados, densidad del vello aumentado, hipertrofia esquelética, alteraciones odontológicas (erupción prematura, macrodontia, raíces malformadas y quistes dentígeros); además hiperplasia de troncos nerviosos y neuromas mucosos^{2,4-6}.

Clínicamente debemos descartar otras enfermedades más comunes con crecimiento asimétrico facial, especialmente no agudo. Por ejemplo infecciones, traumatismos, alteraciones del desarrollo (hipertrofia hemifacial e hipoplasia contralateral), malformaciones vasculares, tumores benignos y malignos^{2,7}. La resonancia en secuencias T1 y T2 es la prueba complementaria de elección, apreciándose aumentos heterogéneos de radiodensidad. Permite delimitar la extensión y los márgenes mejor que la tomografía computarizada. La ecografía también puede mostrar el tejido adiposo incrementado. Aunque la histología no es estrictamente necesaria, solo con imágenes puede ser complejo diferenciar la LI de otros procesos infiltrativos, como liposarcomas o lipoblastomatosis⁵⁻⁸.

Véase contenido relacionado en DOI: <http://dx.doi.org/10.1016/j.maxilo.2018.02.001>.

* Autor para correspondencia.

Correo electrónico: drproltejeiro@gmail.com (C. Prol).

<https://doi.org/10.1016/j.maxilo.2018.02.002>

1130-0558/© 2018 SECOM. Publicado por Elsevier España, S.L.U. Este es un artículo Open Access bajo la licencia CC BY-NC-ND (<http://creativecommons.org/licenses/by-nc-nd/4.0/>).

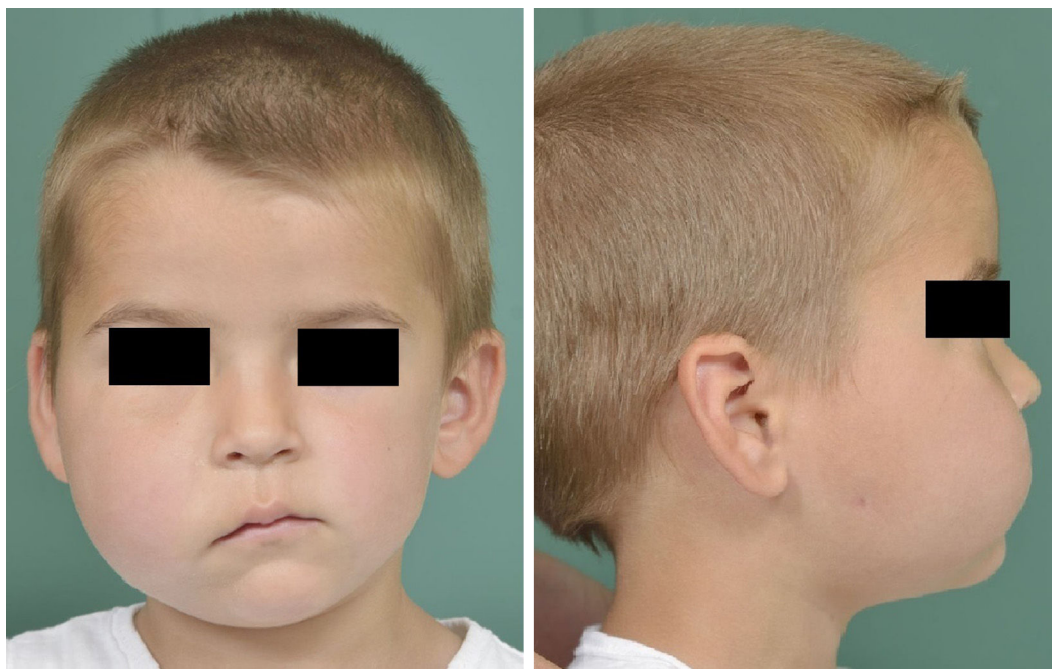

Figura 1 – Fotografías frontal y lateral a los 39 meses de edad.

La mayoría de casos cursa con un desarrollo psicomotor normal, sin embargo siempre deberíamos descartar afección en el sistema nervioso central como macroencefalia, además de hemangiomas y neurofibromas en otras localizaciones. Esto es porque la LI-F se asocia a síndromes como el de Cowden y el de Bannayan-Riley-Ruvalcaba; ambos suelen cursar con el gen PTEN alterado. También se relaciona con la neoplasia endocrina múltiple tipo 2b, con el gen RET mutado, el síndrome de Proteus y la lipomatosis encefalocraneocutánea entre otros^{2,7}.

En nuestro caso, la LI-F se acompaña de hamartomatosis cerebelosa con displasia cortical, incluida dentro del espectro clínico de la enfermedad de Lhermitte-Duclos⁹. Esta se asocia estrechamente con el síndrome de Cowden que, aunque no cumple estrictamente todos sus criterios diagnósticos, es el cuadro más probable del niño. Un seguimiento cercano es conveniente, por el riesgo incrementado de desarrollar tumores malignos a lo largo de la vida¹⁰. El quiste de la cisterna cerebelomedular es de la bolsa de Blake, error congénito de la fenestración del agujero de Magendie.

Algunos autores consideran la LI-F como parte de un espectro continuo de síndromes de sobrecrecimiento asimétrico tipo *Proteus-like*. Esto apoya la ocurrencia esporádica por mutaciones somáticas y mosaicismos, con expresión y severidad variables^{2,6}.

El manejo es controvertido. Clásicamente se realizaban cirugías escisionales amplias¹, siendo más conservadora la tendencia actual. Los pacientes suelen someterse a varias cirugías cosméticas por recurrencias (en más del 60% de los casos) debido a dificultosas resecciones completas, por el carácter infiltrativo y técnicas preservadoras del nervio facial^{2,4,6,7}. El diferir los procedimientos permite disminuir

su número, el daño nervioso, y tener mejor referencia de la hemicara contralateral una vez completado el desarrollo. Sí se recomiendan intervenciones menores tempranas enfocadas a corregir asimetría, como liposucción o plicaturas de labio ptósico. En cualquier caso, el plan de tratamiento debe individualizarse. Aunque la malignización de la LI-F no está descrita, la evolución de la lesión es indeterminada^{3,6-8}.

BIBLIOGRAFÍA

1. Slavin SA, Baker DC, McCarthy JG, Mufarrij A. Congenital infiltrating lipomatosis of the face: Clinicopathologic evaluation and treatment. *Plast Reconstr Surg.* 1983;72:158-64.
2. Singh K, Sen P, Musgrove BT, Thakker N. Facial infiltrating lipomatosis: A case report and review of literature. *Int J Surg Case Rep.* 2011;2:201-5.
3. Shenoy AR, Nair KK, Lingappa A, Shetty KS. Congenital infiltrating lipomatosis of face: Case report and review of literature. *J Indian Soc Pedod Prev Dent.* 2015;33:156-60.
4. D'Souza D, Babu GS, Shetty SR, Rasquinha V. Congenital infiltrating lipomatosis of the face: A case report with review of literature. *Indian Dermatol Online J.* 2014;5:303-5.
5. Urs AB, Augustine J, Kumar P, Arora S, Aggarwal N, Sultana N. Infiltrating lipomatosis of the face: A case series. *J Nat Sc Biol Med.* 2013;4:252-7.
6. Padwa BL, Mulliken JB. Facial infiltrating lipomatosis. *Plast Reconstr Surg.* 2001;108:1544-54.
7. Keramidis T, Lagogiannis G, Vlachou V, Katsikeris N. Congenital Infiltrating lipomatosis of the face with associated involvement of the TMJ structures. Case report and review of the literature. *J Craniomaxillofac Surg.* 2012;40:750-6.

8. Kamal D, Breton P, Bouletreau P. Congenital infiltrating lipomatosis of the face: Report of three cases and review of the literature. *J Craniomaxillofac Surg.* 2010;38:610-4.
9. Kumar R, Vaid VK, Kalra SK. Lhermitte-Duclos disease. *Childs Nerv Syst.* 2007;23:729-32.
10. Segura R, Ceballos A, Toro M, Gándara JM. Manifestaciones orales en el síndrome de Cowden. Presentación de un caso clínico. *Med Oral Patol Oral Cir Bucal.* 2006;11: E421-4.