

Caso clínico

Granuloma de células gigantes mandibular. Tratamiento de una recidiva y rehabilitación dental: presentación de un caso

Miren de las Fuentes Monreal¹, Cynthia Lana Esteban, Mario Fernando Muñoz Guerra y Laura Verde Sánchez

Servicio de Cirugía Oral y Maxilofacial. Hospital Universitario La Princesa. Madrid, España

INFORMACIÓN DEL ARTÍCULO

Historia del artículo:

Recibido: 20 de noviembre de 2021

Aceptado: 23 de junio de 2022

Palabras clave:

Granuloma de células gigantes, mandíbula, injerto de peroné, rehabilitación dental.

Keywords:

Giant cell granuloma, mandible, fibula graft, dental rehabilitation.

R E S U M E N

El granuloma de células gigantes (GCG) es una patología de etiología no esclarecida que aparece tras traumatismos o procesos inflamatorios. Puede ser asintomático, debutar como una masa de comportamiento inflamatorio o comportarse de forma localmente agresiva. El diagnóstico resulta de la combinación de datos clínicos, radiológicos e histológicos. El tratamiento puede ser quirúrgico, mediante cirugías más o menos extensas, así como médico con diferentes fármacos. Se presenta el caso de un paciente intervenido de un GCG mandibular que acudió a nuestra consulta con una recidiva de la lesión, manejada quirúrgicamente mediante resección segmentaria y reconstrucción con colgajo libre de peroné, añadiendo al tratamiento la rehabilitación dental para realizar un manejo global del caso.

Giant cell granuloma of the jaw. Treatment of a recurrence and dental rehabilitation: a case report

A B S T R A C T

Giant cell granuloma (GCG) is a pathology of unclear aetiology that appears after trauma or inflammatory processes. It may be asymptomatic, have an early presentation as a mass with inflammatory reaction, or behave in a locally aggressive manner. Diagnosis results from a combination of clinical, radiological and histological data. Treatment can be surgical, with more or less extensive surgery, as well as medical with different drugs.

We present the case of a patient who underwent surgery for a mandibular GCG who came to our hospital with a recurrence of the lesion, which was managed surgically by segmental resection and reconstruction with a fibula free flap, adding dental rehabilitation to the treatment for a global management of the case.

*Autor para correspondencia:

Correo electrónico: mirendelasfuentes@hotmail.com (Miren de las Fuentes Monreal).

<http://dx.doi.org/10.20986/recom.2022.1325/2021>

INTRODUCCIÓN

El GCG es un tumor no odontogénico benigno que supone entre el 1 y el 7 % de los tumores benignos mandibulares y que afecta a adultos jóvenes, con un pico de incidencia en mujeres entre 15 y 19 años y entre 10 y 14 años en hombres, aunque es menos frecuente, cursando bien de forma asintomática o en forma de tumefacción dolorosa a nivel de premolares¹. Pese a tratarse de una lesión histológicamente benigna caracterizada por la presencia de un estroma rico en fibroblastos, células gigantes multinucleadas y depósitos de hierro, puede mostrar un comportamiento localmente agresivo provocando fracturas patológicas, hipoestesia o maloclusión dental, simulando clínicamente un tumor maligno². Su etiología no está clara, parecen intervenir factores inflamatorios, angiogénicos y genéticos como P53, o el gen situado en el cromosoma 4p16, que se asocia, en un importante porcentaje de casos, a síndromes genéticos como el síndrome de Noonan, la neurofibromatosis tipo 1 o el querubismo³. Radiológicamente se identifica como una lesión “en pompas de jabón”, multiloculada, radiolúcida y con signos de reabsorción ósea, incluyendo en el diagnóstico diferencial, patologías que cursen con características radiológicas similares, como el quiste óseo aneurismático, la displasia fibrosa, el querubismo y los tumores pardos del hiperparatiroidismo⁴.

El tratamiento del GCG no está claro y dependerá de la agresividad y de la clínica de cada caso. No obstante, en la literatura se tiende a optar por cirugías más conservadoras (Tabla I) en forma de curetaje o resecciones marginales, o bien por tratamientos médicos con corticoterapia, calcitonina, IFN alfa e inhibidores del RANK-L. El objetivo de este artículo es presentar un caso clínico de interés, ya que se optó por una cirugía más agresiva mediante una resección segmentaria y reconstrucción del defecto con un colgajo microvascularizado de peroné en el que incluimos la rehabilitación dental.

CASO CLÍNICO

Varón de 48 años con querubismo, anemia ferropénica y GCG mandibular intervenido hace 18 años en su país de origen mediante resección segmentaria e injerto de costilla, que acude a nuestra consulta por molestias en tercer cuadrante y para valoración de posibilidades de rehabilitación dental.

A la exploración se objetivó edentulismo en arcada inferior salvo pieza 44 y ausencia prácticamente total de vestíbulo mandibular que le imposibilitaba tolerar prótesis removibles.

En la ortopantomografía se apreciaron imágenes sugestivas de reabsorción ósea junto con aplanamiento mandibular. El TAC mostró una imagen lítica multilocular en región parasinfisaria de bordes loculados y finos septos óseos en su interior, sugestivas de persistencia de la lesión (Figura 1).

Se realizó una biopsia escisional que reveló la presencia de células gigantes multinucleadas, fibroblastos en forma de bisagra, depósitos de hierro e intensa inmunopositividad para CD-68 en las células gigantes multinucleadas, monocitos y macrófagos, confirmando la sospecha de GCG.

Una vez confirmado el diagnóstico se planificó el tratamiento quirúrgico que consistiría en una resección segmen-

taria junto con la reconstrucción microquirúrgica del defecto mediante un colgajo libre de peroné. Se realizaron osteotomías mandibulares (desde ángulo mandibular izquierdo hasta cuerpo mandibular derecho) y peroneas mediante guías de corte obtenidas de la planificación 3D. El postoperatorio inmediato cursó sin incidencias (Figura 2).

Tres meses después, el paciente acudió a urgencias por “bulto mandibular” doloroso en tercer cuadrante. La ortopantomografía y el TAC mostraron desplazamiento del fragmento distal y pseudoartrosis en el fragmento proximal del ángulo mandibular, por ello se realizó una resección segmentaria del foco pseudoartrosico y un injerto libre de cresta ilíaca izquierda que se colocó sobre el defecto y osteosíntesis con barra de reconstrucción. Intraoperatoriamente se apreció estabilidad en la zona de unión peroné-mandíbula remanente del lado derecho, decidiéndose tratamiento conservador en esa zona, no resultando necesario el injerto en la misma ni posicionamiento de nuevo material de osteosíntesis.

Nueve meses más tarde, se colocaron cinco implantes osteointegrados (IOI) sobre la neomandíbula para rehabilitación dental. Además, se decidió asociar al tratamiento alineación de arcada superior mediante técnicas ortodóncicas con el propósito de conseguir una oclusión lo más estable posible. Finalmente, se realizó la segunda fase de implantes (Figura 3) con conexión de pilares y vestibuloplastia mandibular insertando la encía libre en un punto más inferior de la región sinfisaria, y dejando expuesto el periostio del reborde mandibular para conseguir un mayor volumen de encía insertada. Actualmente el paciente es portador de una prótesis híbrida con una oclusión estable (Figura 4).

DISCUSIÓN

No existe un consenso respecto al tratamiento del GCG dado el amplio espectro de agresividad y clínica al que puede dar lugar. Por ello, Chuong y cols. clasifican las lesiones en agresivas y no agresivas en función de diferentes parámetros que nos ayudan en la toma de decisiones terapéuticas como el dolor, la velocidad de crecimiento, la reabsorción dental, la perforación cortical y las recurrencias⁵.

Tradicionalmente la cirugía ha sido el tratamiento de elección, desde el curetaje asociado o no a crioterapia hasta la mandibulectomía marginal o segmentaria, pudiendo existir recidivas hasta en un 20 % de los casos⁵. En casos de resecciones extensas, es necesario plantear una reconstrucción y rehabilitación posterior. En la literatura existen publicados 22 casos de GCG mandibulares tratados mediante resecciones en los que se aborda la reconstrucción y rehabilitación posterior. En total, a 15 pacientes se les realizó una mandibulectomía marginal, 12 de los cuales fueron reconstruidos con injerto de cresta ilíaca, 1 con injerto autólogo y PRP, 1 con colgajo submental y otro mediante injerto autólogo de rama mandibular. De esta forma, solo 7 pacientes fueron tratados mediante mandibulectomía segmentaria o subtotal y reconstruidos con injerto microvascularizado de peroné (Tabla I).

Estos tipos de intervenciones quirúrgicas no están exentas de morbimortalidad, por ello, se han ido utilizando tratamientos más conservadores como corticoterapia, calcitonina, IFN alfa e inhibidores del RANK-L.

Tabla 1. Revisión de casos en la literatura.

Autor	Año	Casos	Extensión en TAC (piezas dentales implicadas/cm)	Histología	Tratamiento	IOI	Recidiva	Tratamiento recidiva
Becelli y cols.	1998	Mujer 19 años	34-44	Granuloma de células gigantes reparativo	Mandibulectomía marginal, injerto de cresta iliaca	Sí	No	
Cossio y cols.	2007	Mujer 48 años	2 x 3 cm	Granuloma de células gigantes reparativo	Curetaje	Sí	Sí	Mandibulectomía marginal, injerto autólogo de rama
Tosco y cols.	2009	3 varones 15 mujeres (edad rango entre 7 y 80 años) 12 casos mandíbula	Variable sin especificar	Granuloma de células gigantes reparativo	10: Mandibulectomía marginal, injerto de cresta iliaca 2: Mandibulectomía segmentaria, injerto microvascularizado de peroné	Sí (solo en casos de mandibulectomía marginal, no en injerto de peroné)	No	
Rashid y cols.	2012	2 mujeres 13 años	> 5 cm	Granuloma de células gigantes reparativo	Mandibulectomía segmentaria, injerto microquirúrgico de peroné	No	No	
Ulkur y cols.	2013	Mujer 23 años	8 cm	Granuloma de células gigantes reparativo	Mandibulectomía segmentaria, injerto microquirúrgico de peroné	Sí	No	
Fasolis y cols.	2013	Varón 46 años	No especifica	Granuloma de células gigantes reparativo	Mandibulectomía segmentaria, injerto microquirúrgico de peroné	Sí	No	
Saxena y cols.	2014	Varón 24 años	31-36	Granuloma de células gigantes reparativo	Mandibulectomía marginal, injerto de cresta iliaca	Sí	No	
Nogueira cols.	2016	Mujer 20 años	19-26	Granuloma de células gigantes reparativo	Corticoides Calcitonina	Sí	Sí	Mandibulectomía segmentaria, injerto autólogo de rama
Chen y cols.	2019	Varón 14 años	No especifica	Querubismo Granuloma de células gigantes reparativo	Mandibulectomía segmentaria, injerto microquirúrgico de peroné	No	No	
Anand y cols.	2021	Mujer 50 años	34-área retromolar (6 cm)	Granuloma de células gigantes reparativo	Mandibulectomía marginal, colgajo submental	No	No	

IOI: Implantes osteointegrados.

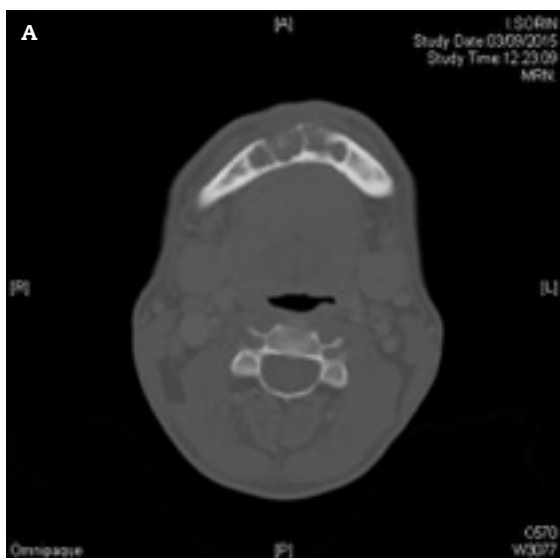


Figura 1. A y B: persistencia de GCG en región parasinfisaria.

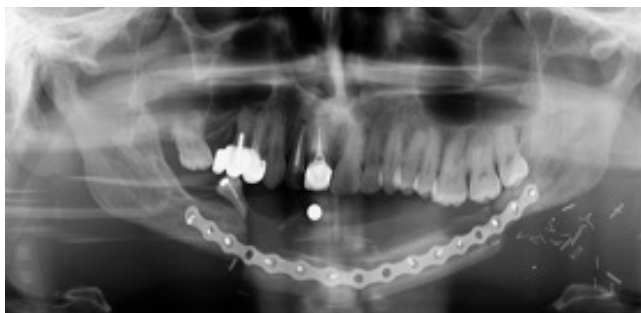

Figura 2. OPG postoperatorio inmediato de injerto libre microquirúrgico de peroné.

La corticoterapia fue utilizada por primera vez por Jacoway y cols. en 1988. La hipótesis que defendían es que los corticoides favorecen la apoptosis de células osteoclasticas e inhiben la producción de sustancias reabsortivas. Sin embargo, no existen estudios con un adecuado tamaño muestral o con grupo control que demuestren la desaparición completa de las lesiones a largo plazo⁶. Por otro lado, existen múltiples teorías sobre la acción de la calcitonina en el GCG. Borges y cols. defienden que proporciona una alternativa a la cirugía en lesiones extensas. Demostraron la reducción del tamaño de las lesiones, sin embargo, este tipo de terapia ha de ser comple-

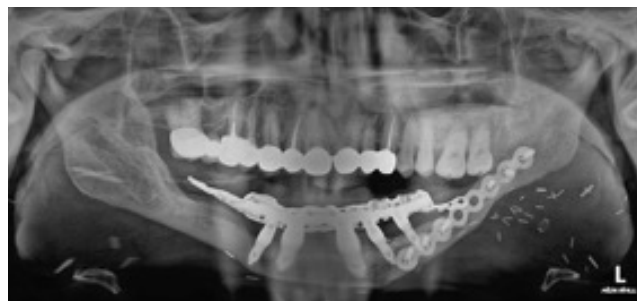

Figura 3. OPG con IOI sobre injerto libre junto con prótesis híbrida.

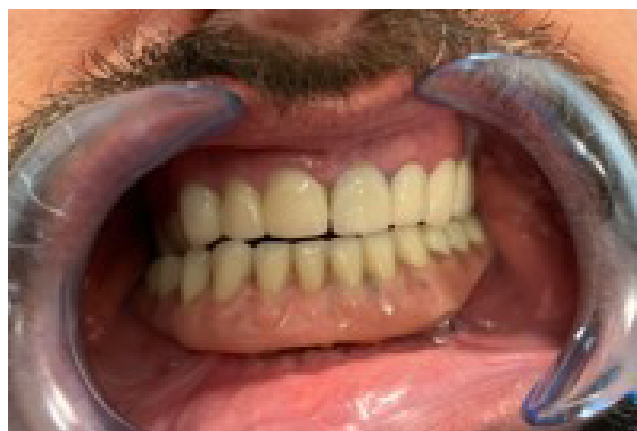


Figura 4. Resultado final.

mentaria a la cirugía⁷. En cuanto al INF alfa que actúa como mediador inhibiendo la angiogénesis ha demostrado una disminución del tamaño de estas lesiones, pero no ha conseguido en ningún caso la desaparición completa de las mismas⁸. Para terminar, el denosumab es un anticuerpo monoclonal que inhibe al RANK-L, encargado de la proliferación y diferenciación de los osteoclastos. En 2015, O'Connell y cols. publicaron el primer caso de GCG mandibular tratado de forma exitosa con denosumab mensual asociado a vitamina D⁹. Posteriormente, numerosos casos han sido publicados y parece que el panorama es prometedor; sin embargo, no existen estudios a largo plazo que demuestren con seguridad la ausencia de recurrencia de la lesión¹⁰.

El caso descrito lo consideramos de interés, ya que, aunque en la literatura parece que tratamos de ser más conservadores (realizando resecciones marginales o utilizando tratamientos médicos solos o como adyuvantes), al encontrarnos ante una lesión extensa, recidivada y tratada previamente de forma más conservadora, preferimos una opción quirúrgica más agresiva mediante resección segmentaria y una reconstrucción del defecto con un colgajo microvascularizado de peroné. El tratamiento realizado en este caso particular disminuyó las posibilidades de recidiva y proporcionó una adecuada rehabilitación dental mediante IOI. El caso además precisó de vestibuloplastia con la finalidad de proporcionar un correcto sustento de la prótesis, mejorando la calidad de vida a largo plazo.

CONFLICTO DE INTERESES

Los autores declaran no tener ningún conflicto de intereses.

ASPECTOS ÉTICOS

Este trabajo fue aprobado por el Comité Ético del Hospital Universitario La Princesa. Los autores confirman que han cumplido las normas éticas relevantes y que cuentan con el consentimiento informado de los pacientes.

BIBLIOGRAFÍA

- de Lange J, van den Akker HP, Klip H. Incidence and disease free survival after surgical therapy of central giant cell granulomas of the jaws in The Netherlands; 1990-1995. *Head Neck*. 2004;26(9):792-5. DOI: 10.1002/hed.20069.
- Itonaga I, Hussein I, Kudo O, Sabokbar A, Watt-Smith S, Ferguson D, et al. Cellular mechanisms of osteoclast formation and lacunar resorption in giant cell granuloma of the jaw. *J Oral Pathol Med*. 2003;32(4):224-31. DOI: 10.1034/j.1600-0714.2003.00069.x.
- Ficarra G, Sapp P, Eversole LR. Multiple peripheral odontogenic fibroma, World Health Organization type, and giant cell granuloma: a report of an unusual association. *J Oral Maxillofac Surg*. 1993;51(3):325-8. DOI: 10.1016/S0278-2391(10)80186-7.
- Shrestha S, Zhang J, Yan J, Zeng X, Peng X, He B. Radiological features of central giant cell granuloma: comparative study of 7 cases and literature review. *Dentomaxillofac Radiol*. 2021;50(5):20200429. DOI: 10.1259/dmfr.20200429.
- Chuong R, Kaban LB, Kozakewich H, Perez-Atayde A. Central giant cell lesions of the jaws: a clinicopathologic study. *J Oral Maxillofac Surg*. 1986;44(9):708-13. DOI: 10.1016/0278-2391(86)90040-6.
- Dolanmaz D, Esen A, Mihmanlı A, Işık K. Management of central giant cell granuloma of the jaws with intralesional steroid injection and review of the literature. *Oral Maxillofac Surg*. 2016;20(2):203-9. DOI: 10.1007/s10006-015-0530-5.
- Borges HO, Machado RA, Vidor MM, Beltrão RG, Heitz C, Filho MS. Calcitonin: a non-invasive giant cells therapy. *Int J Pediatr Otorhinolaryngol*. 2008;72(7):959-63. DOI: 10.1016/j.ijporl.2008.03.016.
- de Lange J, van der Akker HP, van der Berg H, Richel DJ, Gortzak RA. Limited regression of central giant cell granuloma by interferon alpha after failed calcitonin therapy: a report of 2 cases. *Int J Oral Maxillofac Surg*. 2006;35(9):865-9. DOI: 10.1016/j.ijom.2006.02.011.
- O'Connell JE, Bowe C, Murphy C, Toner M, Kearns GJ. Aggressive giant cell lesion of the jaws: a review of management options and report of a mandibular lesion treated with denosumab. *Oral Surg Oral Med Oral Pathol Oral Radiol*. 2015;120(5):e191-8. DOI: 10.1016/j.oooo.2015.07.011.
- Pogrel MA, Hossaini-Zadeh M. Denosumab for the management of central giant cell granuloma of the jaws-a case series. *Int J Oral Maxillofac Surg*. 2021;50(8):1019-22. DOI: 10.1016/j.ijom.2020.12.013.