




Revista Española de
Cirugía Oral y
Maxilofacial

www.revistacirugiaoralymaxilofacial.es



Original

Fotobiomodulación como coadyuvante en el manejo del edema y dolor postoperatorio en pacientes sometidos a extracción de terceros molares superiores e inferiores. Ensayo clínico controlado aleatorizado

Alfredo Vargas¹, Alexandra Perales¹, Anthony Villafañe¹, Carlos Manresa¹ y Mariana Villarroel-Dorrego^{*2}

¹Servicio de Cirugía y Traumatología Bucal y Maxilofacial. Hospital General del Oeste "Dr. José Gregorio Hernández". Caracas, Venezuela.

²Consulta de Patología Bucal y Maxilofacial. Servicio de Cirugía Maxilofacial. Hospital General del Oeste "Dr. José Gregorio Hernández". Caracas, Venezuela

INFORMACIÓN DEL ARTÍCULO

Historia del artículo:

Recibido: 6 de mayo de 2024

Aceptado: 7 de junio de 2024

Palabras clave:

Láser, diodo, fotobiomodulación, dolor, edema, tercer molar.

R E S U M E N

Objetivo: El objetivo del estudio fue evaluar el efecto de la fotobiomodulación como coadyuvante en el manejo de edema y dolor postoperatorio en pacientes sometidos a extracción de terceros molares.

Materiales y métodos: Se realizó un ensayo clínico controlado aleatorizado conformado por 31 pacientes que asistieron al servicio de cirugía bucal y maxilofacial para exodoncia de terceros molares superiores e inferiores. Una hemicara del paciente fue seleccionada de forma aleatorizada e irradiada usando un láser diodo de longitud de onda dual 810-980 nm Gemini EVO™ Ultradent®, mediante protocolo intrabucal y extrabucal, posterior a la fase quirúrgica. Todos los pacientes fueron irradiados inmediatamente al terminar la cirugía, a las 24 y 48 h posteriores. El dolor postoperatorio fue evaluado mediante EVA y el edema postoperatorio fue cuantificado mediante puntos antropométricos en mm. Las variables fueron comparadas mediante la prueba t de student y la prueba no paramétrica de Mann Whitney. Valores $p < 0,05$ fueron considerados estadísticamente significativos.

Resultados: Todas las medidas faciales en el lado irradiado fueron menores a las 24 h, 48 h y 7 días, sin embargo, no fueron estadísticamente significativas. Igualmente, el dolor fue menor en la hemicara irradiada. Interesantemente, cuando fue evaluado el género, las

*Autor para correspondencia:

Correo electrónico: mariana.villarroel@ucv.ve (Mariana Villarroel-Dorrego).

<http://dx.doi.org/10.20986/recom.2024.1532/2024>

1130-0558/© 2023 SECOM CyC. Publicado por Inspira Network. Este es un artículo Open Access bajo la licencia CC BY-NC-ND (<http://creativecommons.org/licenses/by-nc-nd/4.0/>).

mujeres respondieron al láser con menor edema de manera significativa ($p = 0,01$). Contrariamente, los hombres respondieron mejor al dolor en el lado irradiado a las 24 y 48 h ($p = 0,01$). **Conclusión:** Los resultados reflejaron mejoría clínica relevante, lo que sugiere que el láser diodo puede mejorar el edema y el dolor posterior a la cirugía de terceros molares.

Photobiomodulation as an adjuvant in the management of edema and postoperative pain in patients undergoing superior and inferior third molar extraction. Randomized controlled clinical trial

Keywords:

Laser, diode, photobiomodulation, pain, edema, third molar.

A B S T R A C T

Objective: The aim of the study was to evaluate the effect of photobiomodulation as an adjuvant in the management of edema and postoperative pain in patients undergoing extraction of third molars.

Materials and methods: A randomized controlled clinical trial was carried out consisting of 31 patients who attended the oral and maxillofacial surgery service for extraction of four third molars. One hemiface of the patient was randomly selected and irradiated using a dual wavelength 810-980 nm Gemini EVO™ Ultradent® diode laser, using an intraoral and extraoral protocol, after the surgical phase. All patients were irradiated immediately after surgery, 24 and 48 hours later. Postoperative pain was evaluated using VAS and postoperative edema was quantified using anthropometric points in mm. The variables were compared using student's t and Mann Whitney tests. Values $p < 0.05$ were considered statistically significant. **Results:** All facial measurements on the irradiated side were lower at 24 h, 48 h and 7 days, however, they were not statistically significant. Likewise, the pain was less on the irradiated side. Interestingly, when gender was evaluated, women responded to the laser with significantly less edema ($p = 0.01$). On the contrary, men responded better to pain on the irradiated side at 24 and 48 hours ($p = 0.01$).

Conclusion: The results reflected relevant clinical improvement, suggesting that the diode laser can improve edema and pain after third molar surgery.

INTRODUCCIÓN

La extracción de terceros molares es el procedimiento quirúrgico más frecuente en cirugía bucal y maxilofacial, y estos procedimientos pueden provocar limitación de la función mandibular debido al proceso inflamatorio que desencadena el trauma quirúrgico, afectando así la calidad de vida de los pacientes, en los primeros días después de la intervención^{1,2}. El dolor postoperatorio tiene una máxima intensidad de 3 a 5 horas después de la cirugía; este perdura por 2 o 3 días, disminuyendo gradualmente hasta el séptimo día. Las dimensiones del edema presentan un pico de intensidad entre 12 a 48 horas después de la cirugía, disminuyendo gradualmente hasta el séptimo día³. Hoy en día se aplican diferentes técnicas para reducir estos síntomas mediante la administración de fármacos antiinflamatorios no esteroideos, corticosteroides, drenajes linfáticos y crioterapia. Sin embargo, se ha descrito que estos fármacos pueden presentar efectos secundarios y no parecen ser suficientes para el control de los síntomas, por lo que en la actualidad aumenta el interés por métodos alternativos y coadyuvantes para mejorar el postoperatorio del paciente sin efectos secundarios^{4,5}.

La fotobiomodulación con láser diodo tiene efectos beneficiosos en el manejo de la inflamación posterior a la exodoncia de terceros molares²⁻⁵. Esta terapia utiliza la luz láser de baja intensidad para estimular las células y los tejidos, lo que puede ayudar a reducir la inflamación y promover la cicatrización⁶. Los efectos analgésicos y antiinflamatorios del láser se deben al aumento de las endorfinas endógenas y disminución de las fibras nerviosas C, lo que inducen cambios morfológicos en las neuronas y, por ende, reducción del potencial de acción de la membrana, dando como resultado el bloqueo del flujo axonal, lo que conduce a la interrupción de la conducción neuronal. Por otra parte, su efecto antiinflamatorio es ocasionado por la inhibición de citoquinas proinflamatorias como la interleuquina 6, interleuquina 10 y factor de necrosis tumoral, lo cual da como resultado un aumento de la actividad fagocítica, disminución de la permeabilidad de vasos sanguíneos y restauración de la circulación microcapilar, lo cual da como resultado la disminución del edema⁷⁻¹⁰. El objetivo del estudio fue evaluar el efecto de la fotobiomodulación como coadyuvante en el manejo de edema y dolor postoperatorio en pacientes sometidos a extracción de terceros molares.

MATERIAL Y MÉTODOS

Tipo de investigación

Se realizó un ensayo clínico controlado aleatorizado de 32 pacientes (total de 128 extracciones superiores e inferiores). La asignación a los grupos de intervención y control fue realizada mediante una técnica de aleatorización simple, usando el software libre www.sealedenvelope.com, siguiendo los estándares CONSORT (Figura 1). Un paciente fue excluido del estudio por rehusarse a remover, mediante afeitado, la barba de la cara, resultando un total de 31 pacientes.

Cálculo de la muestra

El cálculo del tamaño de la muestra se realizó en base a parámetros de desviación estándar de estudio previo¹¹. La media \pm desviación estándar esperada para el edema durante el 4.º día fue de $2,39 \pm 1,17^{11}$, estableciendo un poder del 85 % y una probabilidad del error tipo I α de 0,05, se determinó una muestra mínima de 26 pacientes para recibir la intervención. En el mismo trabajo se describe una media de dolor $3,6 \pm 1,35$ al segundo día de evaluación¹¹. Considerando los mismos parámetros de la probabilidad de error tipo I y poder, se estimó una muestra mínima de 20 pacientes. Fueron incluidos 32 pacientes por la posibilidad de abandonos al proyecto; sin embargo, no se registraron abandonos y solo un paciente fue excluido del estudio.

Criterios de inclusión

- Pacientes con terceros molares inferiores y superiores que requieran ser extraídos.
- Terceros molares con igual clasificación de Pell / Gregory y Winter en ambos lados.

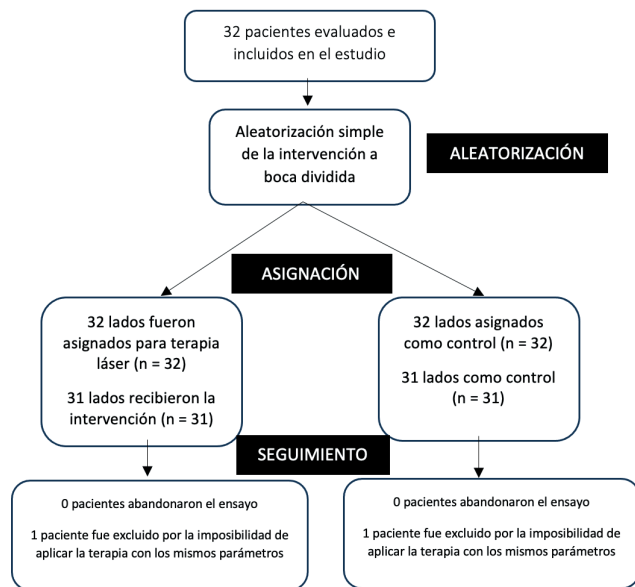


Figura 1. Diagrama de flujo CONSORT.

Criterios de exclusión

- Infección y/o pericoronaritis asociada al tercer molar.
- Sintomatología dolorosa aguda asociada al tercer molar al momento de acudir a consulta.
- Enfermedades sistémicas no controladas que puedan afectar el proceso de inflamación del paciente.
- Consumo de corticoesteroides y AINE 48 horas previas al procedimiento.
- Pacientes embarazadas y/o en periodo de lactancia.
- Pacientes alérgicos a los AINE utilizados en la investigación.
- Imágenes radiolúcidas asociadas a los terceros molares en radiografía panorámica.

Aspectos éticos

Todos los pacientes firmaron un consentimiento informado y el estudio fue avalado por el comité de bioética del Hospital General del Oeste Dr. José Gregorio Hernández, Caracas-Venezuela (HGO-BIOÉTICA-8/2023).

El proyecto no recibió ningún financiamiento o ayuda, y todos los procedimientos, tanto quirúrgicos como la terapia láser, fueron completamente gratuitos. Los autores declaran no tener conflicto de intereses.

Variables cuantificadas

- **Dolor:** el dolor fue cuantificado mediante una Escala Visual Analógica (EVA) que permite medir la intensidad del dolor que experimenta y describe el paciente con la máxima reproducibilidad entre los observadores¹⁰⁻¹⁵. Esta consiste en una línea horizontal de 10 centímetros, en cuyos extremos se encuentran las expresiones extremas de un síntoma. En el izquierdo se ubica la ausencia o menor intensidad y en el derecho la mayor intensidad. Se pide al paciente que marque en la línea el punto que indique la intensidad. La valoración fue 0 sin dolor, 1 a 3 dolor leve, 4 a 7 dolor moderado y 8 o superior dolor severo.
- **Edema:** la evaluación del edema postoperatorio consistió en la medición de los siguientes puntos antropométricos con una cinta métrica para así poder obtener valores numéricos en milímetros: tragus a gnión ipsilateral (TG-GN), gnión a canto externo ocular ipsilateral (GN-CE) y tragus ipsilateral a pgnión (TG-PG) (Figura 2). Las mediciones fueron realizadas antes de la cirugía, posterior a la misma, así como a las 24 h, 48 h y 7 días después de las extracciones.

Procedimiento quirúrgico

Todos los pacientes fueron sometidos a una exhaustiva evaluación clínica, estudio de radiografía panorámica y laboratorios prequirúrgicos. Las cirugías de los terceros molares fueron realizadas, bajo anestesia local, por diferentes operadores, pero cada paciente fue operado siempre por el mismo cirujano. Todos los pacientes recibieron medicación postquirúrgica inmediata con ibuprofeno 600 mg cada 8 horas por 3 días y amoxicilina + ácido clavulánico 875/125 mg cada 12 horas por 7 días.

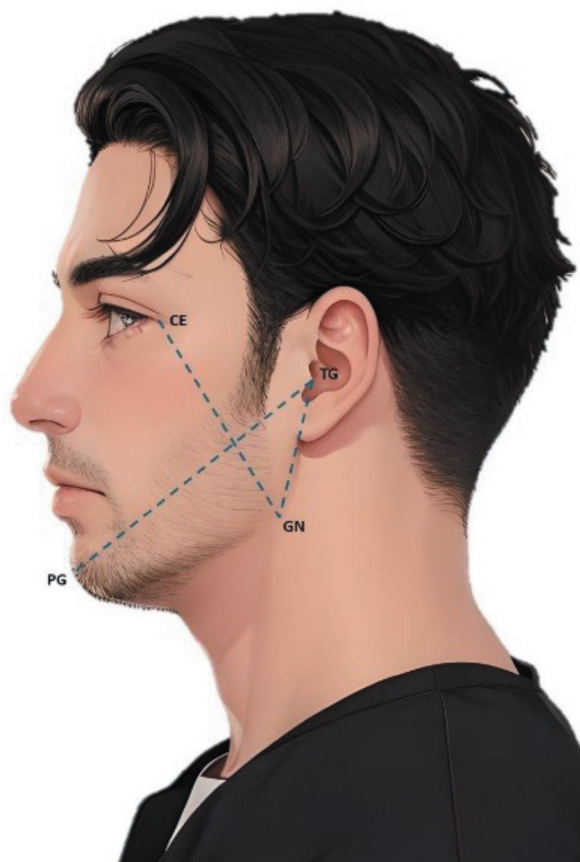


Figura 2. Puntos antropométricos utilizados el estudio, canto externo (CE), tragus (TG), gonión (GN), pgonión (PG).

Protocolo láser

Se utilizó un láser diodo de longitud de onda dual 810-980 nm Gemini EVO™ Ultradent® usando un protocolo de irradiación intrabucal y extrabucal en la hemicara del paciente elegida de forma aleatoria posterior a la fase quirúrgica. Los pacientes masculinos se les solicitó remover barba y bigote antes del procedimiento quirúrgico para poder realizar correctamente la fotobiomodulación. Todos los pacientes fueron irradiados inmediatamente terminar la cirugía, y a las 24 y 48 horas posteriores.

Inicialmente, se posicionó a nivel intraoral la punta de 7 mm para fotobiomodulación del láser de forma perpendicular al alvéolo postextracción y sobre la zona de sutura con una potencia de 0,2 W por 60 segundos (fluencia de 31,5 J/cm²) (por cuadrante de la misma hemicara). Posteriormente, se irradió extraoralmente al paciente con una potencia entre 1,5 a 2 W (dependiendo del fototipo cutáneo) y una duración de 60 segundos utilizando una punta de fotobiomodulación de 25 mm, sobre la misma hemicara, tanto en región maxilar como mandibular (fluencia 18,36-24,43 J/cm²). Finalmente utilizando una potencia de 0,2 W por 40 segundos (fluencia de 21 J/cm²), con la misma punta, se irradió la porción lateral de la región cervical ipsilateral con la finalidad de potenciar el drenaje linfático.

Evaluación postoperatoria

El dolor postoperatorio y el edema fue evaluado mediante inmediatamente posterior a la cirugía, a las 24, 48 horas y al 7^{mo} día comparando la sensación del lado irradiado contra el no irradiado.

Análisis estadístico

Las variables fueron comparadas mediante prueba t de Student y prueba no paramétrica de Mann Whitney. Valores $p < 0,05$ fueron considerados estadísticamente significativos. Para realizar el análisis estadístico de la intensidad en la escala EVA según género, se calculó la media aritmética y el error estándar de la media de los sujetos pertenecientes a cada grupo y se realizaron para el estudio de la significancia de las medias.

RESULTADOS

La muestra estuvo conformada por 23 mujeres (74,2 %) y 8 hombres (25,8 %), con una media de edad de $21,29 \pm 5,4$ años. La mayoría de los molares se disponían de forma vertical (según Winter) y clasificación IA según Pell/Gregory (clasificación de los terceros molares se muestra en la Tabla I). No se registraron infecciones, ni complicaciones como alveolitis en ninguno de los pacientes.

Edema

En general, las mayores dimensiones fueron alcanzadas en todos los pacientes a las 48 h. La hemicara irradiada muestra valores menores en todas las dimensiones, sin embargo, no son estadísticamente significativas (Tabla II) (Figura 3). Interesantemente la medida TG-GN muestra una marcada diferencia a los 7 días (168 horas) de la aplicación con el láser. Los puntos GN-CE y TG-PG muestran comportamiento similar, evidenciando un descenso en el lado irradiado, principalmente después de las 48 h (Figura 4).

Interesantemente, cuando fueron comparadas las medias de las longitudes antropométricas en los lados irradiados según el género, los hombres mostraron siempre medidas mayores de forma significativa comparado con las mujeres (Tabla III).

Dolor

La media del índice de dolor fue siempre menor en el lado irradiado durante todas las horas registradas, igualándose al 7.º día. Sin embargo, no se apreció diferencia estadísticamente significativa (Tabla IV).

Se observó que la disminución del dolor fue más rápida en los pacientes masculinos que en femeninos, notándose mayor diferencia significativa a las 24 y 48 horas después de la cirugía (Tabla V).

Tabla I. Clasificación de terceros molares según clasificación de Pell / Gregory y Winter.

Clasificación de Pell / Gregory	Número de pacientes	
	Molares superiores (bilateral)	Molares inferiores (bilateral)
IA	16	15
IB	5	1
IC	4	1
IIA	2	7
IIB	2	6
IIC	2	1

Clasificación de Pell / Gregory	Número de pacientes	
	Molares superiores (bilateral)	Molares inferiores (bilateral)
Verticales	28	14
Horizontales	0	4
Mesioangulada	0	13
Distoangulada	3	0

DISCUSIÓN

La fotobiomodulación posterior a las exodoncias de terceros molares pudiera ser un método útil para la disminución del edema y el dolor. La acción antiinflamatoria del láser diodo obedece a la inhibición de algunos mediadores inflamatorios, como el factor de necrosis tumoral y varias interleucinas, lo cual provoca un aumento de la actividad fagocítica, modificación de la permeabilidad de los vasos sanguíneos y la restauración de la circulación sanguínea microcapilar, lo cual se traduce en una disminución del edema⁷.

La eficacia de la fotobiomodulación depende de parámetros como la longitud de onda, potencial de salida y la cantidad de energía entregada. Todos estos valores se ajustan según las situaciones clínicas, las cuales requerirán diferentes protocolos⁹.

La extensa diversidad de dispositivos láser, así como la amplitud de sus protocolos, generan incertidumbre y hacen que los resultados a veces sean confusos, no existiendo una metodología estandarizada.

Diferentes longitudes de onda se han usado para la fotomodulación postexodoncia de terceros molares, desde 660 nm hasta 902 nm^{2,4,5,9,10}. La irradiación con láser infrarrojo tiene un papel modulador en las células involucradas en la reparación de tejidos y un efecto significativo en la inhibición del crecimiento bacteriano. La luz tiene un efecto fotoquímico dentro del tejido, aumentando su metabolismo y promoviendo la oxidación en las mitocondrias y por ende la producción de ATP. La ventaja de usar una longitud de onda dual 810-980 nm es que se puede alcanzar y estimular diferentes niveles de los tejidos y por ende áreas más grandes y profundas, mejorando la absorción del edema y la eliminación

Tabla II. Variaciones de las medias de longitudes (cm) entre puntos antropométricos de la cara en el lado de la intervención (I) vs. lado control (N).

T (Horas)	TGGNI (cm)	TGGNN (cm)	p	T (Horas)	GNCEI (cm)	GNCEN (cm)	p
0	6,5	6,8	0,343	0	9,9	10,2	0,380
24	6,5	6,6	0,537	24	10,2	10,4	0,358
48	6,1	6,2	0,300	48	10,6	10,9	0,062
168	5,8	6,7	0,951	168	9,9	10,1	0,343

T (Horas)	TGGNI (cm)	TGGNN (cm)	p
0	14,6	14,1	0,635
24	15,1	15,0	0,254
48	15,0	15,3	0,062
168	14,4	14,5	0,357

TGGN: tragus a gonió ipsilateral. GNCE: gonió a canto externo ocular ipsilateral. TGG: tragus ipsilateral a gonió.

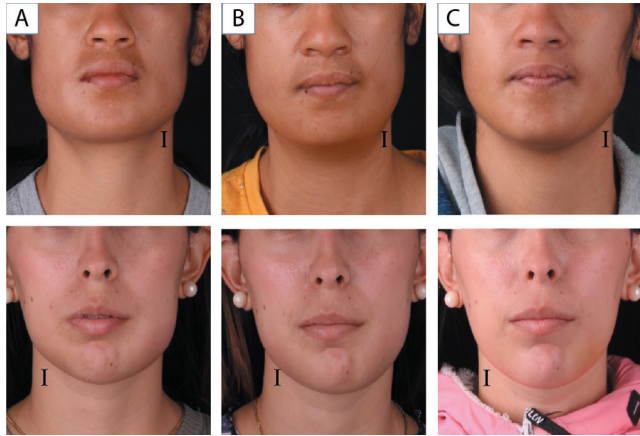


Figura 3. Imágenes clínicas de pacientes posterior a la exodoncia de terceros molares. Lado irradiado (I) a las 24 h (A), 48 h (B) y al día 7 de postoperatorio (C).

del exudado inflamatorio en un mayor alcance. Además, la irradiación concomitante de ambas longitudes de onda permite aprovechar las ventajas fotobiomoduladoras de la longitud 810 nm y la potente acción de 980 nm sobre el agua, elemento presente en el edema.

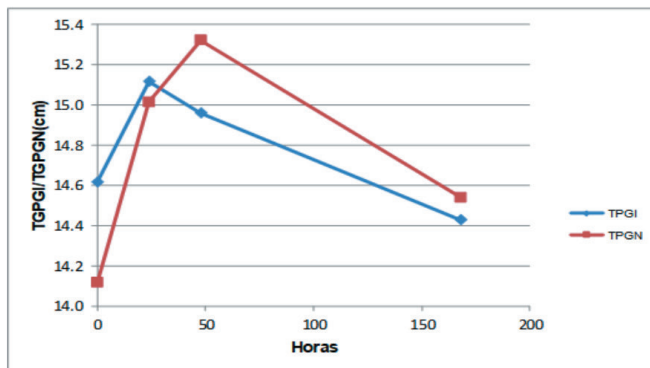
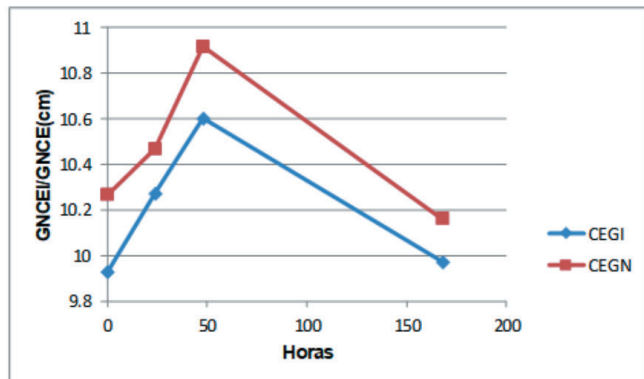
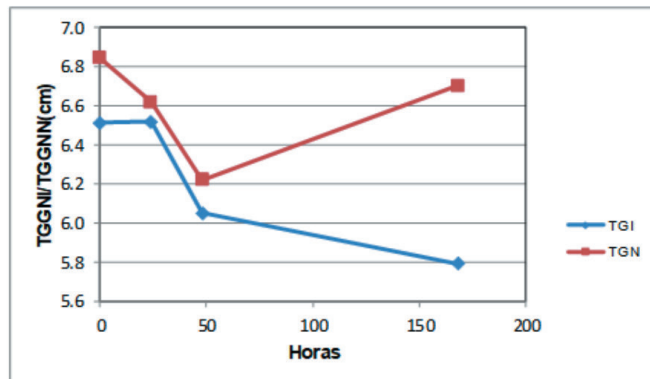
De igual forma, existe gran variabilidad en el resto de los parámetros del láser, tal como es la dosimetría, que puede variar

entre 5 hasta 50 J/cm² (11-18), sin embargo, con el protocolo intra y extrabucal descrito en este estudio, obtuvimos una disminución clínica del edema y del dolor, lo que nos demuestra que la densidad utilizada es la adecuada para el manejo de estas sintomatologías.

Por último, se han descrito diferentes protocolos sobre la periodicidad o frecuencia de la terapia, las cuales varían desde 4 días consecutivos⁴, a los días 2 y 7 postcirugía¹⁵, 2 y 4 días postcirugía¹¹, 4 sesiones diarias consecutivas⁷, inmediatamente y 24 horas⁹, inmediatamente y el día 2 postcirugía³. La razón por la que se realizó en este estudio la irradiación inmediatamente, a las 24 y 48 horas después de la cirugía, se basó en la consideración del proceso de inflamación aguda y los lapsos de aparición de dolor y edema, y el hecho de evitar los efectos residuales que posee el láser y la sobreestimulación celular².

Con respecto al dolor, sigue siendo controversial el beneficio de la fotobiomodulación. En nuestro estudio, el dolor fue menor en el lado irradiado, sin embargo, no fue posible establecer diferencias estadísticamente significativas. El efecto analgésico de la fotobiomodulación se produce al estimular la síntesis de endorfinas endógenas (betaendorfina), reducir las citoquinas y enzimas inflamatorias, así como inducir cambios morfológicos en las neuronas, reduciendo el potencial de membrana mitocondrial y bloqueando el flujo rápido de los axones, reduciendo así la actividad de las fibras C.¹⁶

Sigaroodi y cols.¹⁹ estudiaron el dolor postoperatorio después de la extracción de los terceros molares mandibulares en un diseño de ensayo clínico aleatorizado, de boca dividida muy similar a



TGGN: tragus a gonión ipsilateral. GNCE: gonión a canto externo ocular ipsilateral. TPGI: tragus ipsilateral a pgonión.

Figura 4. Variaciones de las longitudes (cm) entre puntos antropométricos de la cara lado de la intervención (I) vs. lado control (N).

nuestro estudio. El análisis estadístico mostró que la aplicación de láser de diodo (láser Ga-Al-As, 808 nm, 200 mW) intraoral y extraoralmente tuvo efectos beneficiosos significativos en la prevención de dolor postoperatorio, y además en el edema y trismo en el primer y séptimo día después de la cirugía.

Asimismo, se han descrito beneficios similares sobre la prevención del índice dolor postexodoncia de terceros molares usando láser diodo de 810 nm, en esquemas de múltiples o únicas sesiones^{20,21}. Interesantemente, el uso de longitudes de onda dual no ha sido extensamente investigado. Pereira y cols.²²

Tabla III. Medias de las longitudes (cm) entre puntos antropométricos según género inmediatamente, a las 24, 48 y 168 horas postoperatorio lado irradiado.

T (horas)	TGGN (cm) Femenino	TGGN (cm) Masculino	p	T (horas)	GNGE (cm)	GNGEN (cm)	p
0	6,0	7,1	0,005	0	9,6	10,7	< 0,001
24	6,4	7,4	0,010	24	10,1	11,3	< 0,001
48	6,5	7,6	0,017	48	10,3	11,3	< 0,001
168	6,1	7,1	0,000	168	9,8	10,9	0,004

T (horas)	TG-PG (cm) Femenino	TG-PG (cm) Masculino	p
0	14,0	15,1	0,002
24	14,5	15,6	0,001
48	14,6	15,8	0,010
168	14,1	15,2	0,001

TGGN: *tragus a gonió ipsilateral*. GNGE: *goniό a canto externo ocular ipsilateral*. TGPG: *tragus ipsilateral a pgoniό*.

no encontraron diferencias entre el uso de longitudes de onda dual o sencilla, sin embargo, evaluaron rojo e infrarrojo. Las bondades de dos longitudes de onda infrarrojas, como las usadas en este trabajo, deben ser estudiadas con mayor profundidad.

Finalmente, es importante exponer las limitaciones que pueden haber interferido con los hallazgos presentados, así como el aumento del riesgo de sesgo del presente ensayo. Para evitar el sesgo producido durante la intervención quirúrgica, los pacientes fueron seleccionados con posiciones iguales de los molares de cada lado (igual clasificación de Pell / Gregory y Winter), y un mismo operador realizaba todas las extracciones, sin embargo, es posible que cirugías de molares en las mismas posiciones sean unas más complejas que otras y, por ende, inducen mayores respuestas inflamatorias, lo que en consecuencia puede aumentar las diferencias entre los resultados. En el mismo sentido, el estudio del modelo de boca dividida es un diseño de estudio eficaz para evaluar los procesos en un mismo paciente y al mismo tiempo, no obstante, imposibilita la evaluación de la variable "apertura bucal" que puede ser de mucha utilidad en la evaluación postexodoncia. Este mismo modelo de boca dividida, en el caso del dolor, podría generar confusión en la descripción de los pacientes. Debe considerarse que el dolor puede ser percibido de diferente forma en un

mismo individuo y puede ser un reto separar el dolor por hemicara. Asimismo, existen diferentes umbrales de dolor y diferentes aspectos psicológicos que lo influyen. En este sentido, la limitación más relevante de este estudio fue la imposibilidad de enmascarar la intervención, pues el paciente reconocía el lado de la intervención por el sonido del aparato láser, lo cual pudo influir sustancialmente en los resultados de la escala EVA.

En nuestro estudio, fueron obvios los cambios clínicos y la superioridad de la respuesta en el lado irradiado, sin embargo, sin diferencias estadísticamente significativas. Aunque no encontrar dichas diferencias no implica ausencia de beneficios clínicos, el incremento del tamaño de la muestra podría demostrar estadísticamente las diferencias entre los grupos de estudio. Otro aspecto que vale la pena resaltar es con relación a los hallazgos según el género. Interesantemente, las mujeres respondieron mejor al edema en el lado irradiado y los hombres al dolor. Estos resultados pueden estar influenciados por la mayor proporción de mujeres en la constitución de la muestra, lo cual amerita, para su adecuada interpretación, de un diseño muestral que garantice una representación más equitativa de ambos sexos en el estudio.

CONCLUSIÓN

La utilización de láser diodo dual 810-980 nm es una alternativa no invasiva, con mínimos efectos secundarios, que puede ser beneficiosa para el manejo del edema y dolor en pacientes posterior a la extracción de terceros molares. No hay duda de que se deben realizar más investigaciones en condiciones de control de sesgo muy estrictas, pues la fotobiomodulación es una técnica que pudiera beneficiar a muchos pacientes, disminuyendo el consumo de medicamentos antiinflamatorios y analgésicos, y controlando de forma predeci-

Tabla IV. Comparación de la media de intensidad del dolor.

T (Horas)	Lado láser	Lado No láser	p
0	2,9	3	0,843
24	2,5	2,8	0,529
48	1,1	1,25	0,763
168	0,3	0,3	-

Tabla V. Comparación de intensidad del dolor según género con irradiación láser.

T (Horas)	Femenino	Masculino	p
0	2,65	3,62	1,000
24	2,91	1,50	0,105
48	1,43	0,25	0,049
168	0,39	0,12	0,054

ble la inflamación y dolor posterior a las extracciones de terceros molares.

ASPECTOS ÉTICOS

Los autores declaran tener firmado el consentimiento informado de los participantes del estudio. Asimismo el estudio fue aprobado por el Comité de Ética del Hospital General del Oeste "Dr. José Gregorio Hernández", con el número HGO-BIOÉTICA-8/2023.

CONFLICTO DE INTERESES

Ninguno.

FINANCIACIÓN

Ninguna.

BIBLIOGRAFÍA

- Donoso-Martínez Francisco A, Bizcar B, Sandoval C, Sandoval-Vidal P. Aplicación del Láser de Baja Potencia (LLLT) en Pacientes Pediátricos: Revisión de Literatura a Propósito de una Serie de Casos. *Int J Odontostomat*. 2018; 12(3):269-73. DOI: 10.4067/S0718-381X2018000300269.
- Singh V, Garg A, Bhagol A, Savarna S, Agarwal SK. Photobiomodulation Alleviates Postoperative Discomfort After Mandibular Third Molar Surgery. *J Oral Maxillofac Surg*. 2019;77(12):2412-21. DOI: 10.1016/j.joms.2019.06.009.
- Koparal M, Kucuk AO, Alan H, Asutay F, Avci M. Effects of low-level laser therapy following surgical extraction of the lower third molar with objective measurement of swelling using a three-dimensional system. *Exp Ther Med*. 2018;15(4):3820-6. DOI: 10.3892/etm.2018.5921.
- Dostalova T, Kroulikova V, Podzimek S, Jelinková H. Low-Level Laser Therapy After Wisdom Teeth Surgery: Evaluation of Immunologic Markers (Secretory Immunoglobulin A and Lysozyme Levels) and Thermographic Examination: Placebo Controlled Study. *Photomed Laser Surg*. 2017;35(11):616-21. DOI: 10.1089/pho.2016.4214.
- Pol R, Ruggiero T, Gallesio G, Riso M, Bergamasco L, Mortellaro C, et al. Efficacy of Anti-Inflammatory and Analgesic of Superpulsed Low Level Laser Therapy After Impacted Mandibular Third Molars Extractions. *J Craniofac Surg*. 2016;27(3):685-90. DOI: 10.1097/SCS.0000000000002523.
- Kreisler M, Christoffers AB, Al-Haj H, Willershausen B, d'Hoedt B. Low level 809-nm diode laser-induced in vitro stimulation of the proliferation of human gingival fibroblasts. *Lasers Surg Med*. 2002;30(5):365-9. DOI: 10.1002/lsm.10060.
- Fabre HS, Navarro RL, Ultramari-Navarro PV, Oliveira RF, Pires-Oliveira DA, Andraus RA, et al. Anti-inflammatory and analgesic effects of low-level laser therapy on the postoperative healing process. *J Phys Ther Sci*. 2015;27(6):1645-8. DOI: 10.1589/jpts.27.1645.
- Gururaj SB, Shankar SM, Parveen F, Chidambar CK, Bhushan K, Prabhudev CM. Assessment of Healing and Pain Response at Mandibular Third Molar Extraction Sites with and Without Pre- and PostOperative Photobiomodulation at Red and Near-Infrared Wavelengths: A Clinical Study. *J Pharm Bioallied Sci*. 2022;14(Suppl 1): S470-S474. DOI: 10.4103/jpbs.jpbs_675_21. E
- Ferrante M, Petrini M, Trentini P, Perfetti G, Spoto G. Effect of low-level laser therapy after extraction of impacted lower third molars. *Lasers Med Sci*. 2013;28(3):845-9. DOI: 10.1007/s10103-012-1174-4.
- Tenis CA, Martins MD, Gonçalves MLL, Silva DFTD, Cunha Filho JJD, Martins MAT, et al. Efficacy of diode-emitting diode (LED) photobiomodulation in pain management, facial edema, trismus, and quality of life after extraction of retained lower third molars: A randomized, double-blind, placebo-controlled clinical trial. *Medicine (Baltimore)*. 2018;97(37): e12264. DOI: 10.1097/MD.00000000000012264.
- Eshghpour M, Ahrari F, Takallu M. Is Low-Level Laser Therapy Effective in the Management of Pain and Swelling After Mandibular Third Molar Surgery? *J Oral Maxillofac Surg*. 2016;74(7):1322.e1-8. DOI: 10.1016/j.joms.2016.02.030.
- Arango-Jiménez N, Betancur-Osorio N, Gómez-Arenas SH. Efecto del láser de baja intensidad en la inflamación posexodoncia del tercer molar inferior. *Rev Nac Odontol*. 2018;13(26):1-10. DOI: 10.16925/od.v13i26.1640.
- Amarillas-Escobar ED, Toranzo-Fernández JM, Martínez-Rider R, Noyola-Frías MA, Hidalgo-Hurtado JA, Serna VM, et al. Use of therapeutic laser after surgical removal of impacted lower third molars. *J Oral Maxillofac Surg*. 2010;68(2):319-24. DOI: 10.1016/j.joms.2009.07.037.
- López-Ramírez M, Vilchez-Pérez MA, Gargallo-Albiol J, Arnabat-Domínguez J, Gay-Escoda C. Efficacy of low-level laser therapy in the management of pain, facial swelling, and postoperative trismus after a lower third molar extraction. A preliminary study. *Lasers Med Sci*. 2012;27(3):559-66. DOI: 10.1007/s10103-011-0936-8.
- Dawdy J, Halladay J, Carrasco-Labra A, Araya I, Yanine N, Brignardello-Petersen R. Efficacy of adjuvant laser therapy in reducing postsurgical complications after the removal of impacted mandibular third molars: A systematic review update and meta-analysis. *J Am Dent Assoc*. 2017;148(12):887-902.e4. DOI: 10.1016/j.adaj.2017.06.043.
- Momeni E, Barati H, Arbabi MR, Jalali B, Moosavi MS. Low-level laser therapy using laser diode 940 nm in the mandibular impacted third molar surgery: double-blind randomized clinical trial. *BMC Oral Health*. 2021;21(1):77. DOI: 10.1186/s12903-021-01434-1.
- Momeni E, Kazemi F, Sanaei-Rad P. Extraoral low-level laser therapy can decrease pain but not edema and trismus after surgical extraction of impacted mandibular third molars: a randomized, placebo-controlled clinical trial. *BMC Oral Health*. 2022;22(1):417. DOI: 10.1186/s12903-022-02461-2.
- Das AR, Vidya KC, Srikar MV, Pathi J, Jaiswal A. Effectiveness of low-level laser therapy after surgical removal of impacted mandibular third molars: A randomized clinical trial. *Natl J Maxillofac Surg*. 2022;13(1):60-6. DOI: 10.4103/njms.njms_297_21.
- Sigaroodi AK, Motevasseli S, Maleki D, Maleki D, Fard RS. Low-level laser and management of common complications after the mandibular third molar surgery: A double-blind randomized clinical trial. *Dent Res J (Isfahan)*. 2023;20:14.
- Hadad H, Santos AFP, de Jesus LK, Poli PP, Mariano RC, Theodoro LH, et al. Photobiomodulation Therapy Improves Postoperative Pain and Edema in Third Molar Surgeries: A Randomized, Comparative, Double-Blind, and Prospective Clinical Trial. *J Oral Maxillofac Surg*. 2022;80(1):37.e1-37.e12. DOI: 10.1016/j.joms.2021.08.267.
- Prudente D, Hauser F, Mettraux G, Di Bella E, Krejci I. Efficacy of one-time application of low-level laser therapy in the management of complications after third molar surgery: A retrospective practice-based study. *Am J Dent*. 2023;36(1):21-24.
- Pereira DA, Bonatto MS, Santos SS, Mendes PGJ, Sales E Pessoa R, et al. Comparison of different dual-wavelength photobiomodulation protocols application in third molar extractions. A split-mouth randomized controlled trial. *Photodiagnosis Photodyn Ther*. 2024;46:104054. DOI: 10.1016/j.pdpdt.2024.104054.