

# Granuloma periférico de células gigantes. A propósito de 5 casos y revisión de la literatura

Angie V Chaparro Avendaño <sup>(1)</sup>, Leonardo Berini Aytés <sup>(2)</sup>, Cosme Gay Escoda <sup>(3)</sup>

(1) Odontóloga. Máster de Cirugía e Implantología Bucal. Facultad de Odontología de la Universidad de Barcelona

(2) Profesor Titular de Patología Quirúrgica Bucal y Maxilofacial. Subdirector del Máster de Cirugía Bucal e Implantología Bucofacial. Facultad de Odontología de la Universidad de Barcelona

(3) Catedrático de Patología Quirúrgica Bucal y Maxilofacial. Director del Máster de Cirugía Bucal e Implantología Bucofacial. Facultad de Odontología de la Universidad de Barcelona. Servicio de Cirugía Bucal, Implantología Bucofacial y Cirugía Maxilofacial del Centro Médico Teknon

## Correspondencia:

Dr. Cosme Gay Escoda

Centro Médico Teknon

C/ Vilana 12 - 08022 Barcelona.

E-mail: cgay@ub.edu

http://www.gayescoda.com

Recibido: 18-05-2003 Aceptado: 19-09-2004

Chaparro-Avendaño AV, Berini-Aytés L, Gay Escoda C. Granuloma periférico de células gigantes. A propósito de 5 casos y revisión de la literatura. Med Oral Patol Oral Cir Bucal 2005;10:48-57.

© Medicina Oral S. L. C.I.F. B 96689336 - ISSN 1698-4447

## Indexed in:

-Index Medicus / MEDLINE / PubMed  
-EMBASE, Excerpta Medica  
-Índice Médico Español  
-IBECES

## RESUMEN

El granuloma periférico de células gigantes (GPCG) es una lesión reactiva benigna relativamente frecuente de la cavidad bucal. Se origina a partir del periostio o de la membrana periodontal tras una irritación o un traumatismo crónico que actúa localmente.

Se manifiesta en forma de nódulo de color rojo-púrpura, situado en la encía o en el reborde alveolar edéntulo, preferentemente en la mandíbula.

Aparece a cualquier edad, con una mayor incidencia entre la quinta y sexta décadas de la vida, con una ligera predilección por el sexo femenino. Es una lesión de las partes blandas que muy rara vez implica el hueso subyacente, aunque puede causarle una erosión superficial.

Se han revisado cinco casos de GPCG que afectaban a 3 hombres y a 2 mujeres de edades comprendidas entre los 19 y 66 años, presentándose tres de ellos en el maxilar superior. En dos casos se observaba radiográficamente una reabsorción ósea en forma de "aplanamiento".

El tratamiento consistió en realizar la exéresis-biopsia, efectuándose dos casos mediante láser de CO<sub>2</sub> y tres con bisturí frío. No se ha observado ninguna recidiva en el seguimiento postoperatorio (rango de 10 meses a 4 años). En el diagnóstico diferencial se deben descartar lesiones de características clínicas e histológicas muy similares –como el granuloma central de células gigantes–, que asientan en el interior del propio maxilar y cuyo comportamiento es más agresivo; solamente el estudio radiológico permitirá esta distinción.

El diagnóstico precoz y preciso de esta lesión permite efectuar un tratamiento conservador sin riesgo para los dientes vecinos ni para el hueso adyacente.

**Palabras clave:** Granuloma periférico de células gigantes, *épus de células gigantes, hiperplasia de células gigantes.*

## INTRODUCCION

El granuloma periférico de células gigantes (GPCG) es la lesión de células gigantes más frecuente de los maxilares y se origina a partir del tejido conjuntivo del periostio o de la membrana periodontal (1-3), como respuesta a una irritación local o un traumatismo crónico (4,5).

También ha sido denominado tumor periférico de células gigantes, *épus de células gigantes*, osteoclastoma, granuloma reparativo de células gigantes e hiperplasia de células gigantes de la mucosa bucal (6).

Clínicamente se presenta como un nódulo firme, suave, brillante o como una masa que puede ser sesil o pediculada, pudiendo variar de color, de un rojo oscuro a púrpura o azul; su superficie en ocasiones puede estar ulcerada (1-3,5,7). El tamaño de estas lesiones varía desde una pequeña pápula a un agrandamiento masivo pero generalmente son lesiones menores de 2 cm de diámetro, localizadas en la papila interdental, en el reborde alveolar edéntulo o en la encía marginal (1,6,7).

Aunque las lesiones incipientes pueden sangrar y causar cambios menores del contorno gingival, el crecimiento progresivo en algunos casos llega a producir una tumoración importante que compromete la función normal de la boca.

El dolor no se presenta de forma habitual y su crecimiento está inducido la mayor parte de las veces por un traumatismo repetido (4).

Se trata de una lesión de partes blandas que rara vez afecta al hueso subyacente, aunque puede llegar a erosionarlo (1-3).

El tratamiento consiste en la exéresis quirúrgica de la lesión, con un amplio legrado de su base para evitar la aparición de recidivas (6).

El propósito de este artículo es presentar cinco casos de granuloma periférico de células gigantes y revisar la literatura publicada para establecer las características clínicas, radiográficas e histológicas de esta lesión, indicando finalmente la importancia de esta entidad nosológica en el diagnóstico diferencial de las lesiones gingivales.

## CASOS CLINICOS

### Caso 1

Hombre de 63 años de edad, diabético tratado con insulina (Insulatard NPH ) desde hace 1 año.

Sufrió un accidente vascular cerebral en hemisferio derecho hace 10 años. Actualmente está estable siguiendo tratamiento con un antiagregante plaquetario: Triflusal 300 mg (1-0-1) y con Nimodipino 30 mg (1-1-1). Fue intervenido quirúrgicamente de una hiperplasia benigna de la próstata hace 5 años. No refería alergias medicamentosas conocidas. Ex-fumador de 1 paquete de cigarrillos al día.

Fue remitido para la exéresis-biopsia de una tumoración gingival, de 1 año de evolución, localizada entre los incisivos central y lateral superior izquierdo. El paciente refería que la lesión era indolora, que sangraba durante las comidas y que en los últimos meses había aumentado de tamaño.

En la exploración clínica se observaba una tumoración gingival, nodular, de base pediculada, localizada en la papila interincisal de 2.1 y 2.2 que se extendía hacia palatino. El tamaño de la lesión era de 1,2 x 1,6 cm, de consistencia fibrosa, de color púrpura y con una superficie ulcerada (Figura 1).

Presentaba edentulismo parcial, higiene bucal deficiente, periodontitis avanzada del adulto y movilidad grado II en el 2.2.

En las radiografías periapicales se observaba una pérdida de la cresta alveolar entre el 2.1 y el 2.2 en sentido vertical y una reabsorción ósea hasta el tercio medio de las raíces.

El tratamiento consistió en la exéresis-biopsia de la tumoración bajo anestesia local infiltrativa y con bisturí frío.

El estudio anatomopatológico nos confirmó el diagnóstico de granuloma periférico de células gigantes (Figura 2).

Presentó un postoperatorio sin complicaciones persistiendo la movilidad de grado II del 2.2. A los 6 meses se le efectuó un control apreciándose que la movilidad del 2.2 era de grado I.

No se han observado signos de recidiva tras un año de la exéresis.

### Caso 2

Hombre de 19 años de edad, sin antecedentes patológicos de interés ni alergias medicamentosas conocidas. Fue remitido por presentar una tumoración de 6 meses de evolución, localizada en zona edéntula del segundo premolar inferior derecho. No refería sintomatología dolorosa, pero sí un sangrado ligero con el cepillado o por el trauma de la masticación.

A la inspección se observaba una lesión exofítica con una base amplia en el reborde edéntulo del 4.5. Su tamaño era de 1,8 x 1 cm, de consistencia blanda y coloración azulada.

Al examen radiográfico se apreciaba una ligera reabsorción a

manera de depresión cóncava, con un trabeculado óseo normal.

Se efectuó la exéresis de la tumoración con anestesia local infiltrativa y bisturí frío. Se remitió la pieza quirúrgica para estudio anatomopatológico, confirmando el diagnóstico de granuloma periférico de células gigantes. No presentó complicaciones en el postoperatorio inmediato. En los controles sucesivos, después de 10 meses, no se han observado signos de recidiva.

### Caso 3

Mujer de 66 años de edad, sin antecedentes patológicos de interés ni alergias medicamentosas conocidas. Fue remitida para realizar la exéresis de una tumoración de 2 meses de evolución, localizada en la zona edéntula del primer premolar inferior derecho. No refería sintomatología dolorosa, sólo que sangraba al comer.

En la exploración intrabucal se observaba una lesión exofítica, de base pediculada, de un tamaño de 1,5 x 1,2 cm, consistencia blanda y de color púrpura (figura 3).

Presentaba un edentulismo parcial inferior, rehabilitado con una prótesis parcial removible y una periodontitis moderada localizada en los incisivos inferiores.

En el examen radiográfico no se apreciaron signos de afectación ósea.

Se hizo la exéresis-biopsia bajo anestesia local infiltrativa y con láser de CO<sub>2</sub> a una potencia de 5 W. El estudio anatomopatológico demostró la presencia de granuloma periférico de células gigantes. No presentó complicaciones en el postoperatorio inmediato.

No se ha observado recidiva en los controles sucesivos y se dió el alta a los 2 años de la intervención quirúrgica.

### Caso 4

Hombre de 64 años de edad, con antecedentes de arritmia cardíaca, fibrilación auricular, taquicardia paroxística supraventricular y hepatopatía alcohólica diagnosticada a los 48 años de edad. Estaba medicado con Atenolol 100 mg (1-0-1) y Diacepam 5mg (0-0-1). Fue intervenido quirúrgicamente a los 50 años de fístula perianal. No refería alergias medicamentosas conocidas.

El paciente fue enviado a nuestro servicio para la exéresis de una lesión exofítica, de 2 meses de evolución, localizada en el paladar duro, a nivel del segundo molar superior derecho. La lesión era dolorosa a la palpación.

En la exploración intrabucal la lesión era nodular, de base pediculada, de 0,5 cm de diámetro, indurada a la palpación y de color rosado.

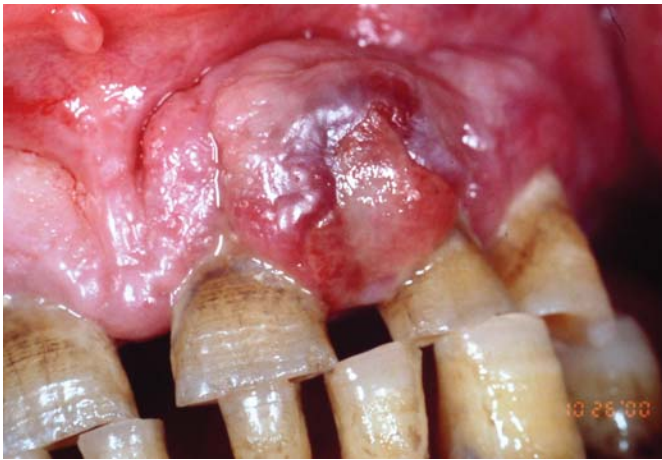
Presentaba edentulismo parcial con ausencia del 1.6 y una higiene bucal deficiente.

En la radiografía periapical no se observaba signos de afectación ósea.

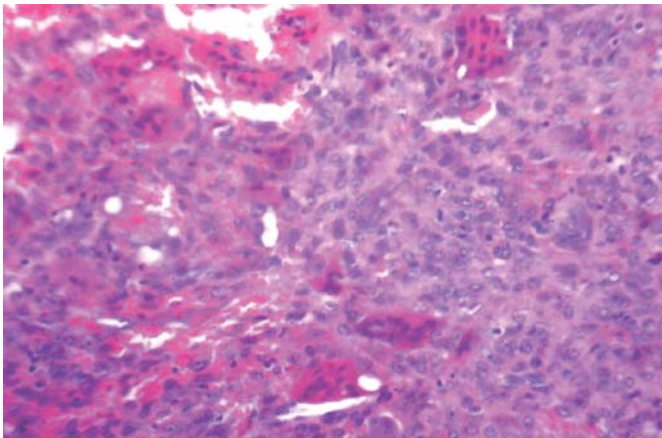
Se hizo la exéresis de la tumoración bajo anestesia local infiltrativa y con bisturí frío. El diagnóstico anatomopatológico fue de granuloma periférico de células gigantes.

En el control postoperatorio a los 7 días, se observaba que la herida cicatrizaba muy lentamente, sin sintomatología asociada.

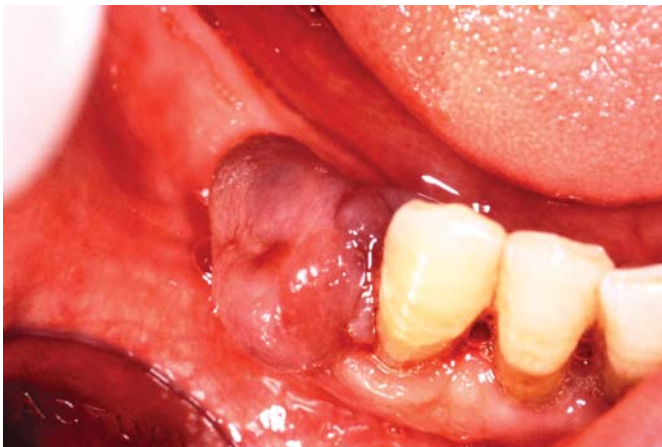En un control al mes de la exéresis, la herida mostraba aspecto erosivo pero no se palpaba tumoración. La herida cicatrizó totalmente y sin dejar secuelas al cabo de 2 meses después de la



**Fig. 1.** Imagen clínica de tumoración gingival de 1.2 x 1.6 cm, localizada entre 2.1 y 2.2 (Caso 1).  
*Clinical view of a gingival lesion measuring 1.2 x 1.6 cm and located between 2.1 and 2.2 (Case 1).*



**Fig. 2.** Imagen histológica de un granuloma periférico de células gigantes (H-E x 20) (Caso 1).  
*Histological image of a peripheral giant cell granuloma (Hematoxylin-eosin stain x20)(Case 1).*



**Fig. 3.** Imagen clínica de lesión exofítica de 1.5 x 1.2 cm, localizada en reborde alveolar edéntulo del 4.4 (Caso 3).  
*Clinical view of an exophytic lesion measuring 1.5 x 1.2 cm and located in the edentulous alveolar ridge zone of 4.4 (Case 3).*

exéresis de la lesión.

No se apreciaron signos de recidiva en los controles sucesivos y se dió el alta a los 4 años de la intervención quirúrgica.

**Caso 5**

Mujer de 49 años de edad, sin antecedentes patológicos de interés ni alergias medicamentosas conocidas. La paciente fue referida por presentar desde hacía 1 año, una tumoración localizada en el reborde alveolar edéntulo de la zona correspondiente al primer premolar superior derecho, por palatino y distal al 1.3. Sólo refería leves molestias al colocarse la prótesis parcial superior. A la exploración, se observaba una lesión exofítica, de base amplia, de 1,4 x 0,7 cm, blanda a la palpación, y de color púrpura.

Presentaba edentulismo parcial, rehabilitado con una prótesis parcial removible y una higiene bucal muy deficiente. La zona de la lesión coincidía con un retenedor de la prótesis parcial removible. El 1.3 era vital, no doloroso a la percusión y sin movilidad.

Radiográficamente era evidente una reabsorción ósea en forma de depresión cóncava, en la zona edéntula del 1.4.

Se realizó la exéresis-biopsia de la lesión bajo anestesia local infiltrativa y con láser de CO2 a una potencia de 5 W. El diagnóstico histopatológico reveló la presencia de un granuloma periférico de células gigantes.

No hubo complicaciones postoperatorias ni signos de recidiva en los controles sucesivos, tras 3 años de seguimiento.

Caso	Edad	Sexo	Localización	Maxilar	Tamaño (cm.)
1	63	M	Incisivos	Superior	1,2 x 1,6
2	19	M	Premolar	Inferior	1,8 x 1
3	66	F	Premolar	Inferior	1,5 x 1,2
4	64	M	Molar	Superior	0,5 x 0,5
5	49	F	Premolar	Superior	1,4 x 0,7

**Tabla 1.** Distribución de los 5 casos de GPCG según la edad, el sexo, la localización, el maxilar y el tamaño de la lesión.

Caso	Reabsorción ósea	Tratamiento	Recidiva	Seguimiento
1	Reabsorción de la cresta alveolar	Bisturí frío	No	1 año
2	“aplanamiento” del reborde alveolar edéntulo	Bisturí frío	No	10 meses
3	No reabsorción ósea	Láser CO <sub>2</sub>	No	2 años
4	No reabsorción ósea	Bisturí frío	No	4 años
5	“aplanamiento” del reborde alveolar edéntulo	Láser CO <sub>2</sub>	No	3 años

**Tabla 2.** Distribución de los 5 casos de GPCG según la presencia de reabsorción ósea, el tratamiento realizado, la recidiva y el seguimiento postoperatorio.

## DISCUSION

El granuloma periférico de células gigantes no es una verdadera neoplasia sino una lesión reactiva hiperplásica benigna causada por una irritación local o un traumatismo crónico. La lesión se origina a partir del ligamento periodontal o del mucoperiostio (1-3). Aunque la etiología es discutida, muchos autores coinciden en que su origen está en una respuesta proliferativa anormal ante una agresión (6,7). Diversos factores etiológicos locales se han asociado con este tipo de lesión como: extracciones dentarias complicadas, restauraciones dentarias en malas condiciones (obturación desbordante), impactación de alimentos (malposición dentaria), placa bacteriana y cálculo, etc. (2,3,8-11).

Las lesiones pueden aparecer a cualquier edad, presentándose con mayor incidencia (40%) entre la cuarta y sexta década de la vida (5,6,19), mientras que entre el 20-30% ocurren en la primera y segunda década (2,12,13). Para Reichart y Philipsen (14) la máxima incidencia, se sitúa entre los 20 y 60 años de edad y con un promedio de 30 años según Shafer y Levy (4) y Giansanti y Waldron (12). Andersen y cols. (9), señalaron en su serie de 97 casos de GPCG, una notable prevalencia entre los 5 y 15 años de edad. En nuestros casos, la edad de los pacientes estaba comprendida entre los 19 y 66 años, con una edad media de presentación de 52 años, y una mayor incidencia en la sexta década de la vida (Tabla 1).

En cuanto al sexo, el GPCG afecta con mayor frecuencia al sexo femenino (1,2,7,15), en una proporción de 1:1.5 ó 1:2 según Reichart y Philipsen (14) ó Giansanti y Waldron (12), respectivamente. Sin embargo, Bhaskar y cols. (8) en una revisión de 50 casos, observaron una ligera predilección por el sexo masculino. Tres de nuestros cinco casos correspondían al sexo masculino (Tabla 1).

Se localiza con mayor frecuencia en la mandíbula (55%) que en el maxilar superior (7,12), siendo la proporción de 2,4:1 (14). Gándara y cols. (15) en una serie de 13 casos de GPCG encontraron 8 casos localizados en el maxilar superior. En nuestra serie, tres de los casos de GPCG se presentaron en el maxilar superior; éste hecho se puede atribuir al reducido número de casos observados (Tabla 1).

La lesión aparece generalmente en la encía o en el proceso alveolar (1,3,14) de la región incisiva y canina (4,12), pero según Pindborg (16) asentaría preferentemente en la zona de premolares y molares. De los cinco casos que se presentan, tres estaban localizados en rebordes alveolares edéntulos de la zona de premolares, un caso por palatino a nivel de molares y otro en la encía insertada vestibular entre incisivos superiores, extendiéndose hacia palatino (Tabla 1).

La lesión varía de tamaño de 0,5 a 1,5 cm. de diámetro (1,3), aunque se han citado lesiones mayores de 5 cm. en las cuales factores como la higiene bucal deficiente o la xerostomía jugarían un papel importante en el crecimiento de estas lesiones (7). Los casos que presentamos no excedieron los 2 cm (Tabla 1).

La imagen radiográfica es inespecífica, observándose en algunos casos focos de metaplasia ósea (6). Pueden existir signos que demuestren la afectación del hueso subyacente a la lesión (1,17), tales como la reabsorción superficial del hueso alveolar, observable en las radiografías periapicales (4,5,18). Un ensan-

chamiento del espacio del ligamento periodontal está frecuentemente asociado (17,19-21), a la movilidad dentaria (4,5,18) pero puede que represente la extensión de la lesión alrededor de la raíz (4). El examen detallado del área puede descubrir pequeñas espículas de hueso que se extienden verticalmente hacia la base de la lesión. En las áreas edéntulas, el hueso cortical presenta una zona cóncava de reabsorción por debajo de la lesión, que puede denominarse "aplanamiento" (1,17). Cuando el tumor se presenta en áreas donde hay dientes, la radiografía puede revelar la destrucción superficial del margen o de la cresta alveolar en el hueso interdentario (1,22).

Las radiografías son importantes para determinar si la lesión es de origen gingival (periférico) o de origen óseo (central) con extensión hacia la superficie (17).

En nuestra serie se observó 2 casos de GPCG en los que se observaba radiográficamente una reabsorción ósea en forma de "aplanamiento" (Tabla 2).

En el caso 5 se observó una imagen de reabsorción en forma de "aplanamiento", en el que se planteó el diagnóstico diferencial con el granuloma central de células gigantes; en esta entidad, la imagen radiológica habitual es la de un área radiotransparente, ovoidea o redondeada, bien definida, que puede ser uni o multilocular.

En el caso 2, se observaba una ligera reabsorción cóncava, con un trabeculado óseo normal.

En el caso 1, localizado entre los incisivos superiores, la lesión pudo producir una reabsorción de la cresta alveolar y clínicamente el incisivo lateral presentaba movilidad grado II, que disminuyó después de la exéresis de la tumoración. No obstante dicha movilidad también se podría atribuir a la enfermedad periodontal avanzada que presentaba el paciente.

Se han descrito casos en niños, en el que el granuloma periférico de células gigantes ha mostrado un comportamiento más agresivo, con reabsorción de la cresta interproximal, desplazamiento de los dientes adyacentes (4,5,18,23) y múltiples recurrencias (23).

En el diagnóstico diferencial del granuloma periférico deben considerarse múltiples entidades nosológicas como: el granuloma piogénico, el éupulis fibroso, el fibroma osificante periférico, la hiperplasia fibrosa inflamatoria, el fibroma odontogénico periférico, el hemangioma cavernoso y el papiloma. El estudio anatomopatológico del tejido extirpado establecerá el diagnóstico definitivo.

Desde el punto de vista histológico, el principal diagnóstico diferencial se planteará con el granuloma central de células gigantes pero las características clínicas y radiográficas los diferenciarán de forma clara y contundente. La imagen radiográfica constituye un dato muy importante en el diagnóstico para determinar si la lesión es de origen gingival o de origen central con extensión a la superficie. Si la lesión es de origen central es preciso excluir otras posibles entidades patológicas como; el tumor de células gigantes, el ameloblastoma y el quiste óseo aneurismático, antes de hacer un diagnóstico definitivo (24).

Histológicamente el GPCG se describe como una masa no encapsulada de tejido formado por un estroma de tejido conectivo reticular y fibrilar que contiene grandes cantidades de células

jóvenes de forma ovoide o fusiforme del tejido conectivo y de células gigantes multinucleadas (1). A veces las células gigantes se asemejan a los osteoclastos (17) y en otros casos son considerablemente mayores que los osteoclastos típicos, aunque rara vez realizan la función de resorción normal propia de dichas células (1).

Los capilares son numerosos, en especial alrededor de la periferia de la lesión, y a veces las células gigantes se encuentran en la pared interna de dichos vasos.

También son característicos los focos hemorrágicos con liberación de pigmento de hemosiderina y su posterior invasión por fagocitos mononucleares, así como la infiltración de células inflamatorias (1). Las células gigantes están inmersas en un estroma de fibroblastos, células inmaduras y sustancia fundamental (fibras de colágeno, de reticulina y sustancia fundamental propiamente dicha) que variará en su composición dependiendo del estado evolutivo de la lesión (6).

El estudio histológico se centra en tres puntos: el epitelio, el área conjuntiva y el área medular:

-El epitelio de revestimiento es el estratificado de la encía, que puede presentar modificaciones de tipo ulcerativo.

-El área conjuntiva subepitelial está formada por tejido conectivo conteniendo una gran cantidad de vasos sanguíneos de pequeño calibre. Con frecuencia se observa un infiltrado inflamatorio agudo.

-El área medular es la zona donde se localizan las células gigantes. Pueden existir dos tipos de células gigantes (11):

*Células tipo A:* son células eosinófilas polinucleares con citoplasma amplio y difuso. El núcleo es prominente y la cromatina se dispone rodeando la membrana interna.

*Células tipo B:* estas células tienen un citoplasma bien definido y regular, más cromático y de mayor tamaño. Los núcleos, cuyos límites son mal definidos, tienen tendencia a la acumulación central y presentan un intenso hiperromatismo.

El origen de las células gigantes no se ha establecido aunque algunos autores piensan que se originan a partir de las células endoteliales de los capilares (1). Se han formulado dos teorías para explicar el origen de estas células: una traumática y otra proliferativa en la que la lesión no se genera por un traumatismo previo sino que se debe a alteraciones del endotelio vascular (25,26).

En estudios ultraestructurales e inmunológicos se ha comprobado que las células gigantes derivan de los macrófagos, pero estas células no son funcionales desde el punto de vista de la fagocitosis y de la resorción ósea (24).

Souza y cols. (27) por medio de estudios inmunohistoquímicos comprobaron que existía un aumento de la actividad proliferativa y un mayor crecimiento en las lesiones periféricas comparadas con los granulomas centrales de células gigantes.

Por otro lado, Gunhan y cols. (28) en su estudio sobre 26 casos de GPCG, afirman que estas lesiones podrían estar influenciadas por las hormonas sexuales. Los autores observaron que las células gigantes son un blanco potencial para el estrógeno, no siendo así para la progesterona.

En raras ocasiones el granuloma de células gigantes es una manifestación bucal del hiperparatiroidismo (4,19,29). El hiperpa-

ratiroidismo puede sospecharse cuando se encuentran múltiples lesiones y si se observan repetidas recurrencias a pesar de un tratamiento adecuado (4,5). Las lesiones típicas asociadas con el hiperparatiroidismo aparecen centralmente entre el hueso (30) y son los llamados tumores pardos (30). En la mandíbula estas lesiones intraóseas pueden perforar las corticales, extenderse a los tejidos blandos, e imitar una lesión periférica (30).

Un tumor paratiroideo o una insuficiencia renal crónica pueden originar de forma primaria o secundaria un aumento en la producción de hormona paratiroidea que favorecerá la formación de una lesión de células gigantes. También en los niños con raquitismo hipofostémico, condición asociada con el hiperparatiroidismo subclínico, tienen un mayor riesgo para desarrollar esta entidad (12). Histológicamente el tumor pardo es indistinguible del granuloma de células gigantes (31).

Giansanti y Waldron (12) en una revisión de 720 casos de granuloma periférico de células gigantes no encontraron ninguna relación con el hiperparatiroidismo. En general, menos del 10% de los casos de hiperparatiroidismo están asociados a lesiones de células gigantes (periférico o central) (30).

El tratamiento del GPCG consiste en la exéresis quirúrgica y la supresión de los factores etiológicos (1,5), eliminando toda la base de la lesión. Si sólo se hace superficialmente, puede recidivar (1). La mayor parte de las lesiones responden satisfactoriamente al legrado quirúrgico minucioso que exponga todas las paredes óseas. Cuando está afectada la membrana periodontal puede ser necesario la extracción de los dientes adyacentes para conseguir una extirpación completa (17), aunque inicialmente está contraindicado (1).

La recurrencia es rara, presentándose entre un 5% a un 11% según Eversole y Rovin (11) y Mighell y cols.(13), respectivamente.

En nuestra serie, la exéresis fue realizada en tres casos mediante bisturí frío y dos con láser de CO<sub>2</sub>, sin encontrarse diferencias en la evolución postoperatoria entre una u otra técnica.

La recidiva no se ha observado en ninguno de los cinco casos presentados tras un seguimiento postoperatorio cuyo rango va de 10 meses a 4 años (Tabla 2).

En la literatura no se ha citado diferencias entre efectuar la exéresis con bisturí frío o con láser de CO<sub>2</sub>. Las ventajas del uso del láser de CO<sub>2</sub> son el menor sangrado intraoperatorio, la esterilización de las heridas, que no requiere sutura y el mejor confort postoperatorio del paciente (32), pero tiene el inconveniente o su limitación en lesiones que afectan el hueso adyacente, en el que se va a requerir un legrado quirúrgico minucioso, por lo que la exéresis con láser de CO<sub>2</sub> no estaría indicada.

Como conclusión, el diagnóstico precoz y preciso del GPCG, basado en el examen clínico, radiográfico y en el estudio anatómopatológico, implicará un tratamiento conservador con menor riesgo para los dientes y para el hueso adyacente.

# Peripheral giant cell granuloma. A report of five cases and review of the literature

CHAPARRO-AVENDAÑO AV, BERINI-AYTÉS L, GAY ESCODA C. PERIPHERAL GIANT CELL GRANULOMA. A REPORT OF FIVE CASES AND REVIEW OF THE LITERATURE. MED ORAL PATOL ORAL CIR BUCAL 2005;10:48-57.

## ABSTRACT

Peripheral giant cell granuloma (PGCG) is a relatively frequent benign reactive lesion of the oral cavity, originating from the periosteum or periodontal membrane following local irritation or chronic trauma. PGCG manifests as a red-purple nodule located in the region of the gums or edentulous alveolar margins, fundamentally in the lower jaw.

The lesion can develop at any age, though it is more common between the fifth and sixth decades of life, and shows a slight female predilection. PGCG is a soft tissue lesion that very rarely affects the underlying bone, though the latter may suffer superficial erosion.

The present study reviews 5 cases of PGCG, involving 3 males and 2 females between 19-66 years of age, and with presentation in the upper jaw in three cases. Two patients showed radiological concave depression images corresponding to bone resorption. Treatment consisted of resection and biopsy, using a carbon dioxide laser in 2 cases and a cold scalpel in the remaining 3. There were no relapses during postoperative follow-up (range 10 months to 4 years). The differential diagnosis of PGCG includes lesions with very similar clinical and histological characteristics, such as central giant cell granuloma, which are located within the jaw itself and exhibit a more aggressive behavior. Only radiological evaluation can establish a distinction.

The early and precise diagnosis of these lesions allows conservative management without risk to the adjacent teeth or bone.

**Key words:** *Peripheral giant cell granuloma, giant cells epulis, giant cells hyperplasia.*

## INTRODUCTION

Peripheral giant cell granuloma (PGCG) is the most frequent giant cell lesion of the jaws, and originates from the connective tissue of the periosteum or from the periodontal membrane (1-3), in response to local irritation or chronic trauma (4,5).

The condition has also been referred to as peripheral giant cell tumor, giant cell epulis, osteoclastoma, reparatory giant cell granuloma, and giant cell hyperplasia of the oral mucosa (6).

Clinically, PGCG manifests as a firm, soft, bright nodule or as a sessile or pediculate mass. The color can range from dark red to purple or blue, and the surface is occasionally ulcerated (1-3,5,7). The lesions range in size from small papules to enlarged masses, though they are generally under 2 cm in diameter, and are located in the interdental papilla, edentulous alveolar margin, or at marginal gum level (1,6,7).

Although incipient lesions may bleed and induce minor changes in gingival contour, gradual growth in some cases produces an important tumor mass that adversely affects normal oral function.

Pain is not a common characteristic, and lesion growth in most cases is induced by repeated trauma (4). These are soft tissue lesions that rarely affect the underlying bone, though the latter may suffer erosion (1-3).

Treatment comprises surgical resection, with extensive clearing of the base of the lesion to avoid relapses (6).

The present study describes 5 cases of peripheral giant cell granuloma and offers a review of the literature to define the clinical, radiological and histological characteristics of PGCG. Finally, the importance of these lesions in the differential diagnosis of gingival lesions is emphasized.

## CLINICAL CASES

### Case 1

A 63-year-old male with diabetes subjected to insulin treatment (Insulatard NPH ) for the previous year presented a history of cerebrovascular stroke with involvement of the right side of the body 10 years before. He was receiving antiplatelet treatment, with Triflusal 300 mg (1-0-1) and Nimodipine 30 mg (1-1-1). The patient had undergone surgery for benign prostate hyperplasia 5 years before. There were no known drug allergies, and the patient smoked one packet of cigarettes a day.

The patient was referred to our Service for resection-biopsy of a gingival tumor that had appeared one year before and was located between the upper central and left lateral incisors. The patient reported no pain, though the lesion tended to bleed when eating, and had grown in size in the last few months.

Clinical exploration revealed a nodular, pediculate gingival tumor located in the interincisal papilla of 2.1 and 2.2, and extending palatal. The lesion was purple in color, measured 1.2 x 1.6 cm in size, and had an ulcerated surface (figure 1).

The patient was partially edentulous, with deficient oral hygiene, advanced adult periodontitis, and grade II mobility of 2.2.

The periapical X-rays showed vertical alveolar crest loss between 2.1 and 2.2, with bone resorption to the middle third of the roots.

Treatment consisted of resection-biopsy of the lesion under infiltrating local anesthesia and using a cold scalpel.

The histological study confirmed the diagnosis of peripheral giant cell granuloma (figure 2).

The postoperative course was uneventful, with persistence of grade II mobility of 2.2. Control examination after 6 months showed grade I mobility of 2.2. One year after resection there are no signs of relapse.

### Case 2

A 19-year-old male without disease antecedents of interest or known drug allergies was referred to our Service with a tumor lesion for the previous 6 months, located in an edentulous zone corresponding to the lower right second premolar. The patient referred no pain, though the lesion tended to bleed slightly with tooth brushing or chewing.

Inspection revealed an exophytic, blue-colored lesion with a

large base, in the edentulous margin of 4.5. The tumor measured 1.8 x 1 cm in size, and was of a soft consistency.

The X-ray study showed slight bone resorption in the form of a concave depression, with a normal trabecular component.

The lesion was removed under infiltrating local anesthesia and using a cold scalpel. The histological report of the resection piece confirmed the diagnosis of peripheral giant cell granuloma. There were no complications in the immediate postoperative period. At the successive controls, and after 10 months, there is no evidence of relapse.

**Case 3**

A 66-year-old woman without disease antecedents of interest or known drug allergies was sent to our Service for removal of a two-month-old lesion located in the edentulous region of the right lower first premolar. She reported no pain, though the tumor bled while eating.

Intraoral examination revealed an exophytic lesion with a pediculate base, measuring 1.5 x 1.2 cm in size, of a soft consistency and purple in color (figure 3).

The patient showed partial lower jaw edentulism, and wore removable partial dentures. She suffered moderate periodontitis affecting the lower incisors. The X-ray study showed no signs of bone involvement.

Resection-biopsy was performed under infiltrating local anesthesia and using a carbon dioxide laser (5 W). The histological study showed the presence of peripheral giant cell granuloma. There were no complications in the immediate postoperative period, and no relapse has been observed during the subsequent two-year follow-up period.

**Case 4**

A 64-year-old male with a history of cardiac arrhythmia (atrial fibrillation, paroxysmal supraventricular tachycardia) and alcoholic liver disease diagnosed at age 48 was receiving medication in the form of Atenolol 100 mg (1-0-1) and Diazepam 5 mg (0-0-1). He had been subjected to surgery at 50 years of age due to a perianal fistula. There were no known drug allergies.

The patient was sent to our Service for the removal of an exophytic lesions identified two months previously and located in the region of the hard palate, at upper right second molar level. The lesion caused pain in response to palpation.

The intraoral examination identified a pediculate indurated nodular lesion measuring 0.5 cm in diameter and of a pink color. The patient was partially edentulous, with missing 1.6 and deficient oral hygiene. The periapical X-ray study showed no signs of bone involvement.

The lesion was removed under infiltrating local anesthesia and using a cold scalpel. The histological diagnosis was peripheral giant cell granuloma.

The postoperative control after 7 days showed very slow wound healing, but no associated symptoms. One month after resection, the wound presented an eroded appearance but no tumor mass was palpable. The wound subsequently healed completely and without sequelae two months after surgery.

There were no posterior signs of relapse during the four-year follow-up period.

**Case 5**

A 49-year-old woman without disease antecedents of interest or known drug allergies was referred to our Service with a tumor lesion for the previous year located in the edentulous alveolar margin corresponding to the zone of the upper right first premolar, palatal and distal to 1.3. She referred only slight discomfort on fitting her upper partial dentures.

Exploration revealed a soft, large-base exophytic purple-colored lesion measuring 1.4 x 0.7 cm in size.

The patient was partially edentulous and wore removable partial dentures. Oral hygiene was very deficient. The lesion zone coincided with a denture retainer. Tooth 1.3 was vital, non-painful to percussion, and showed no mobility.

The X-ray study showed bone resorption in the form of a concave depression in the edentulous region of 1.4.

The lesion was subjected to resection-biopsy under infiltrating local anesthesia, and using a carbon dioxide laser (5 W). The histological diagnosis was peripheral giant cell granuloma.

There were no postoperative complications or signs of relapse after three years of follow-up.

Case	Age	Sex	Location	Jaw	Size (cm)
1	63	M	Incisors	Upper	1.2 x 1.6
2	19	M	Premolar	Lower	1.8 x 1
3	66	F	Premolar	Lower	1.5 x 1.2
4	64	M	Molar	Upper	0.5 x 0.5
5	49	F	Premolar	Upper	1.4 x 0.7

**Table 1.** Distribution of the 5 cases of peripheral giant cell granuloma according to age, sex, location, the jaw involved, and the size of the lesion.

Case	Bone resorption	Treatment	Relapse	Follow-up
1	Alveolar crest resorption	Cold scalpel	No	1 year
2	“Leveling” of the edentulous alveolar margin	Cold scalpel	No	10 months
3	No bone resorption	CO <sub>2</sub> laser	No	2 years
4	No bone resorption	Cold scalpel	No	4 years
5	“Leveling” of the edentulous alveolar margin	CO <sub>2</sub> laser	No	3 years

**Table 2.** Distribution of the 5 cases of peripheral giant cell granuloma according to the presence of bone resorption, the treatment provided, relapse and postoperative follow-up.

**DISCUSSION**

Peripheral giant cell granuloma (PGCG) is not a true neoplasm but rather a benign hyperplastic reactive lesion caused by local irritation or chronic trauma. PGCG originates from the periodontal ligament or mucoperiosteum (1-3). Although the etiology

is subject to controversy, many authors consider the origin to comprise an abnormal proliferative response to aggression (6,7). Different local causal factors have been associated to PGCG, including complicated dental extractions, dental restorations in poor conditions, food impaction (dental malpositioning), plaque and tartar, etc. (2,3,8-11).

The lesions can appear at an age, though the highest incidence (40%) is in the fourth to sixth decades of life (5,6,19). In 20-30% of cases they manifest in the first and second decades (2,12,13). Reichart and Philipsen (14) consider the peak incidence to be between 20-60 years of age, with an average of 30 years according to Shafer and Levy (4) and Giansanti and Waldron (12). Andersen et al. (9), in a series of 97 cases of PGCG, reported a marked prevalence between 5 and 15 years of age. In our series, the age of the patients was in the 19-66 years interval, with an average at initial manifestation of 52 years, and an increased incidence in the sixth decade of life (Table 1).

PGCG affects females more often than males (1,2,7,15), with a proportion of 1:1.5 or 1:2 according to Reichart and Philipsen (14) or Giansanti and Waldron (12), respectively. However, Bhaskar et al. (8) in a review of 50 cases, reported a slight predilection for the male sex. Three of our 5 patients were men (Table 1).

PGCG is more common in the lower jaw (55%) than in the upper jaw (7,12) - the reported proportion being 2.4:1 (14). Gándara et al. (15), in a series of 13 cases of PGCG, found 8 lesions to be located in the upper jaw. In our own series, three lesions were found in the upper jaw - though this distribution may be attributed to the few cases involved (Table 1).

The lesions generally develop in the gingival tissue or alveolar processes (1,3,14) of the incisor and canine region (4,12), though according to Pindborg (16) the preferential location is the premolar and molar zone. Of our 5 cases, three were located in the edentulous alveolar margins of the premolar region, with one case palatal to the molars and another in the attached gums between upper incisors and extending palatal (Table 1).

Lesion size varies from 0.5 to 1.5 cm in diameter (1,3), though there have been reports of masses in excess of 5 cm, where factors such as deficient oral hygiene or xerostomia appear to play an important role in lesion growth (7). None of our cases exceeded 2 cm in size (Table 1).

The X-ray features are nonspecific, with foci of bone metaplasia in some cases (6). Some patients may present evidence of bone involvement beneath the lesion (1,17), in the form of superficial alveolar bone resorption - observable on periapical X-rays (4,5,18). Widening of the periodontal ligament space is often a finding (17,19-21) associated to dental mobility (4,5,18), though in some situations it may represent lesion spread around the root (4). Detailed examination of the zone can reveal small bone spicules extending vertically towards the base of the lesion. In edentulous areas the cortical bone exhibits a concave resorption zone beneath the lesion, - a feature that may be referred to as a "leveling" effect (1,17). When the tumor is located in dentate areas, the X-ray study may show superficial destruction of the alveolar crest or margin at interdental bone level (1,22).

X-rays are important for determining whether the lesion is of

gingival (i.e., peripheral) origin or of bone (central) origin with spread towards the surface (17). In our series of PGCG, two patients showed radiological evidence of bone resorption in the form of a "leveling" image (Table 2).

Case 5 presented such a "leveling" image corresponding to bone resorption - the differential diagnosis being established with central giant cell granuloma. The common X-ray presentation of this latter type of lesion is an ovoid or rounded and well defined radiotransparent image which may be uni- or multilocular. Case 2 in urn showed slight concave resorption, with a normal bone trabecular component. Case 1 was located between two upper incisors, and the lesion induced alveolar crest resorption. Clinically, this patient presented grade II mobility of the lateral incisor that decreased after removal of the tumor. Nevertheless, such mobility could also be attributed to the advanced periodontal disease identified in this patient.

Cases of PGCG have been documented in children, where the lesion appears to be more aggressive, with absorption of the interproximal crest area, displacement of the adjacent teeth (4,5,18,23), and multiple recurrences (23).

A range of disorders should be considered in the differential diagnosis of peripheral granuloma, including pyogenic granuloma, fibrous epulis, peripheral ossifying fibroma, inflammatory fibrous hyperplasia, peripheral odontogenic fibroma, hemangioma cavernosum and papilloma. The histological study of the resected tissue establishes the definitive diagnosis.

From the histopathological perspective, the principal differential diagnosis is established with central giant cell granuloma, though the clinical and radiological findings offer a clear and conclusive distinction between central and peripheral giant cell granuloma. The X-ray features are very important for determining whether the lesion is of gingival origin or arises centrally with spread towards the surface. In the case of central lesions it is essential to discard other possibilities such as giant cell tumors, ameloblastoma and aneurysmal bone cysts, before establishing the definitive diagnosis (24).

Histologically, PGCG is described as a non-encapsulated mass of tissue composed of a reticular and fibrillar connective tissue stroma containing abundant young connective tissue cells of ovoid or fusiform shape, and multinucleated giant cells (1). In some cases the giant cells are reminiscent of osteoclasts (17), while in other cases they are considerably larger than typical osteoclasts - though only rarely do these cells have normal bone resorptive functions (1).

The lesions typically contains abundant capillaries, particularly in the more peripheral zones, and giant cells are sometimes identified in the internal wall of these vessels. Hemorrhagic foci are also typical, with the release of hemosiderin pigment and posterior invasion by mononuclear phagocytes and inflammatory cells (1). The giant cells are immersed within the stromal component of fibroblasts, immature cells and ground substance (collagen fibers, reticulin and ground substance proper) - the composition of which varies according to the evolutive stage of the lesion (6).

The histological study centers on three points: epithelium, connective tissue zone and medullary or core region:



- The lining epithelium corresponds to the squamous structure of the gums, which may suffer ulcerative changes.
- The subepithelial connective tissue zone is composed of connective tissue with abundant small-caliber blood vessels. An acute inflammatory infiltrate is often seen.
- The medullary or core region is where the giant cells are located. These may be of two types (11):

*Type A cells:* polynuclear eosinophilic cells with a diffuse and abundant cytoplasm. The nucleus is prominent, and the chromatin is distributed along the internal membrane.

*Type B cells:* cells with a regular and well defined, more chromatic and larger cytoplasm. The nuclei present poorly defined limits and show a central accumulation tendency, with intense hyperchromatism.

The origin of the giant cells has not been established, though some investigators suggest that they arise from the endothelial cells of the capillaries (1). Two theories have been proposed to explain the origin of these cells: a traumatic mechanism on one hand and a proliferative origin on the other, in which the lesion does not arise a consequence of prior trauma but secondary to alterations of the vascular endothelium (25,26).

Ultrastructural and immune studies have shown the giant cells to derive from macrophages, though these cells are not functional in terms of phagocytosis and bone resorption (24).

Souza et al. (27) conducted immunohistochemical studies to show the existence of increased proliferative activity and greater growth of peripheral lesions compared with central giant cell granulomas.

On the other hand, Gunhan et al. (28), in their study of 26 cases of PGCG, considered that these lesions could be influenced by sex hormones. These authors found the giant cells to be a potential target for estrogen (but not progesterone) action.

In rare cases, giant cell granulomas are an oral manifestation of hyperparathyroidism (4,19,29). The latter can be suspected when multiple lesions are identified and the patient suffers recurrences despite adequate treatment (4,5). The lesions typically associated with hyperparathyroidism appear centrally in bone (30) and are referred to as brown tumors (30). In the lower jaw, these intrabony lesions can perforate the cortical layer, spreading towards the soft tissues and imitating a peripheral lesion (30).

A parathyroid tumor or chronic renal failure primarily or secondarily can give rise to increased parathyroid hormone (PTH) production, which in turn favors the formation of giant cell lesions. Children with hypophosphatemic rickets – a condition associated to subclinical hyperparathyroidism – are also at an increased risk of developing such lesions (12). Histologically, brown tumors cannot be distinguished from giant cell granulomas (31).

Giansanti and Waldron (12), in a review of 720 cases of peripheral giant cell granuloma, observed no relation to hyperparathyroidism. In general, fewer than 10% of cases of hyperparathyroidism are associated to peripheral or central giant cell lesions (30).

The treatment of PGCG comprises surgical resection and suppression of the underlying etiologic factors (1,5) – with elimination of the entire base of the lesion. If resection is only superficial, the growth may recur (1). Most lesions respond

satisfactorily to thorough surgical resection, with exposure of all the bone walls. When the periodontal membrane is affected, extraction of the adjacent teeth may prove necessary to ensure full resection (17), though this is initially contraindicated (1). Recurrence is infrequent and is observed in 5% and 11% of cases according to Eversole (11) and Mighell et al. (13), respectively. In our series, resection was carried out in three cases with a cold scalpel, while a carbon dioxide laser was used in the remaining two cases – no differences in postoperative course being observed according to the type of technique used. None of our patients showed relapse after a follow-up period of between 10 months and 4 years (Table 2).

The literature reports no differences between cold scalpel or carbon dioxide laser resection of PGCG. The advantages of laser resection are that it causes less intraoperative bleeding, sterilizes the wound, requires no suturing and affords improved postoperative patient comfort (32). In contraposition, the carbon dioxide laser is of limited applicability in lesions with adjacent bone involvement, where careful surgical curettage is required. Laser resection is not indicated in such cases.

In conclusion, the early and precise diagnosis of PGCG, based on the clinical and radiological findings and histological study, allows conservative management with a lesser risk for the teeth and adjacent bone.

## BIBLIOGRAFIA/REFERENCES

1. Flaitz CM. Peripheral giant cell granuloma: a potentially aggressive lesion in children. *Pediatr Dent* 2000;22:232-3.
2. Pandolfi PJ, Feleflí S, Flaitz CM, Jhonson JV. An aggressive peripheral giant cell granuloma in a child. *J Clin Pediatr Dent* 1999;23:353-5.
3. Ceballos-Salobreña A. Tumores benignos de la mucosa oral. In: Bagán-Sebastián JV, Ceballos-Salobreña A, Bermejo-Fenoll A, Aguirre-Urizar JV, Peñarrocha-Diago M, eds. *Medicina Oral*. Barcelona: Masson; 1995. p. 182-3.
4. Shafer WG, Levy BM, eds. *Tratado de Patología Bucal*. 4th ed. México D.F.: Interamericana; 1986. p. 143-5.
5. Katsikeris N, Kakarantza-Angelopoulou E. Peripheral giant cell granuloma: clinico- pathologic study of 224 new cases and 956 reported cases. *Int J Oral Maxillofac Surg* 1988;17:94-9.
6. Kfir Y, Buchner A, Hansen L. Reactive lesions of the gingiva. A clinicopathological study of 741 cases. *J Periodontol* 1980;51:655-61.
7. Bodner L, Peist M, Gatot A, Fliss DM. Growth potential of peripheral giant cell granuloma. *Oral Surg Oral Med Oral Pathol Oral Radiol Endod* 1997;83:548-51.
8. Bhaskar NS, Cutright DE, Beasley JD, Pérez B. Giant cell reparative granuloma (peripheral): report of 50 cases. *J Oral Surg* 1971;29:110-5.
9. Andersen L, Fejerskov O, Philipsen HP. Oral giant cell granulomas. A clinical and histological study of 129 new cases. *Acta Pathol Microbiol Scand* 1973;81:606-16.
10. Dayan P, Buchner A, Spier S. Bone formation in peripheral giant cell granuloma. *J Periodontol* 1990;61:444-6.
11. Eversole LF, Rovin S. Reactive lesions of the gingiva. *J Oral Pathol* 1972;1:30-8.
12. Giansanti JS, Waldron CA. Peripheral giant cell granuloma: a review of 720 cases. *J Oral Surg* 1969;27:787-91.
13. Mighell AJ, Robinson PA, Hume WJ. Peripheral giant cell granuloma: a clinical study of 77 cases from 62 patients and literature review. *Oral Dis* 1995;1:12-9.
14. Reichart PA, Philipsen HP, eds. *Atlas de Patología Oral*. Barcelona: Masson; 2000. p. 164.
15. Gándara JM, Pacheco JL, Gándara P, Blanco A, García A, Madriñan P, et al. Granuloma periférico de células gigantes. Revisión de 13 casos clínicos. *Medicina Oral* 2002;7:254-60.
16. Pindborg JJ, ed. *Atlas de enfermedades de la mucosa oral*. 5th ed. Barcelona: Ediciones Científicas y Técnicas; 1994. p. 186.

17. Sapp JP, Eversole LR, Wisocki GP, eds. *Patología Oral y Maxilofacial Contemporánea*. Madrid: Harcourt Brace; 1998. p. 111-2.
  18. Shields JA. Peripheral giant-cell granuloma: a review. *J Ir Dent Assoc* 1994;40:39-41.
  19. Parbatani R, Tinsley GF, Danford MH. Primary hyperparathyroidism presenting as a giant-cell epulis. *Oral Surg Oral Med Oral Pathol Oral Radiol Endod* 1998;85:282-4.
  20. Warrington RD, Reese DJ, Allen G. The peripheral giant cell granuloma. *Gen Dent* 1997;45:577-9.
  21. Stratakis CA, Mitsiades NS, Sun D, Chrousos GP, O Connell A. Recurring oral giant cell lesion in a child with X-linked hypophosphatemic rickets: clinical manifestation of occult parathyroidism? *J Pediatr* 1995;127:444-6.
  22. Soames JV, Southam JC, eds. *Oral Pathology*. 3rd ed. New York: Oxford University Press; 1998. p. 121-2.
  23. Wolfson L, Tal H. Peripheral giant cell granuloma during orthodontic treatment. *Am J Orthod Dentofac Orthop* 1989;96:519-23.
  24. Regezi JA, Sciubba JJ, eds. *Patología bucal*. México D.F.: Interamericana; 1991. p. 138-40.
  25. Matsumura T, Sugahara T, Wada T, Kawakatsu K. Recurrent giant-cell reparative granuloma: report of a case and histochemical patterns. *J Oral Surg* 1971;29:212-6.
  26. Sapp JP. Ultrastructure and histogenesis of peripheral giant cell reparative granuloma of the jaws. *Cancer* 1972;30:1119-29.
  27. Souza P, Mesquita RA, Gómez RS. Evaluation of p53, Ki-67, MDM2 and AgNor in oral peripheral and central giant cell lesions. *Oral Dis* 2000;6:35-9.
  28. Gunhan M, Gunhan O, Celasun B, Mutlu M, Bostanci H. Estrogen and progesterone receptors in peripheral cell granulomas of the oral cavity. *J Oral Sci* 1998;40:57-60.
  29. Burkes EJ, White RP. A peripheral giant-cell granuloma manifestation of primary hyperparathyroidism: report of two cases. *JADA* 1989;118:62-4.
  30. Smith BR, Fowler CB. Primary hiperparathyroidism presenting as a "peripheral" giant cell granuloma. *J Oral Maxillofac Surg* 1988;46:65-9.
  31. Okada H, Davies J, Yamamoto H. Brown tumour of the maxilla in a patient with secondary hyperparathyroidism: a case study involving immunohistochemistry and electronic microscopy. *J Oral Maxillofac Surg* 2000;58:233-8.
  32. España-Tost AJ, Velasco-Vivancos V, Gay-Escoda C, Berini-Aytés L, Arribas-Domínguez J, eds. *Aplicaciones del láser de CO<sub>2</sub> en Odontología*. Madrid: Ergon; 1995. p. 61-3.
-