

Sanchis JM*. Ameloblastoma [*Ameloblastoma*]. *Med Oral Patol Oral Cir bucal* 2005;10:281.

* Médico Adjunto Servicio de Estomatología, Hospital General Universitario de Valencia. Profesor Asociado de Cirugía Bucal, Universidad de Valencia. España

CASO CLINICO: Varón 76 años, no fumador ni bebedor, tratado hace dos años de un adenocarcinoma de próstata hace 2 años. Nos es remitido por presentar una lesión intraoral ulcerada en zona retromolar del 18 (fig. 1), que le duele y dice haberle aparecido hace unos 2-3 meses, con un crecimiento progresivo desde ese tiempo. Se le realiza una ortopantomografía (fig. 2), TAC (fig. 3) y una biopsia (fig. 4-5) .

CLINICAL CASE: A 76-year-old male with no history of smoking or alcohol abuse had been treated two years previously for prostate adenocarcinoma. The patient was referred to us with an ulcerated intraoral lesion in the retromolar zone of the upper right third molar (fig. 1). The lesion was painful and had appeared some 2-3 months before – with progressive growth since then. Orthopantomography (Fig. 2), a CT scan (fig. 3) and a biopsy (Fig.4,5) were carried out.

Diagnóstico / *Diagnosis*

Ameloblastoma
Ameloblastoma

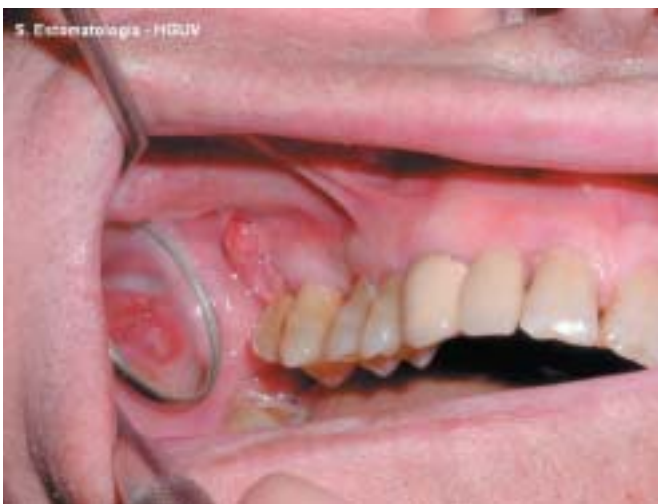

Fig. 1

Fig. 2

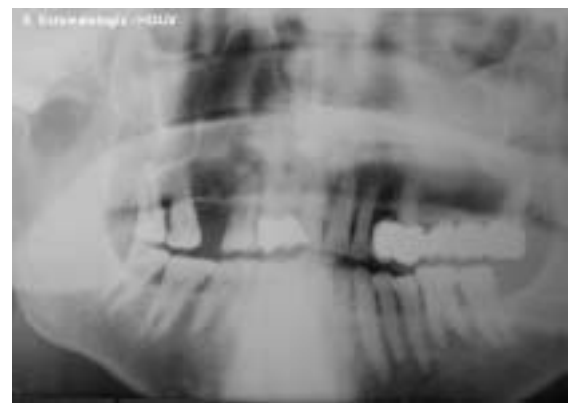

Fig. 3

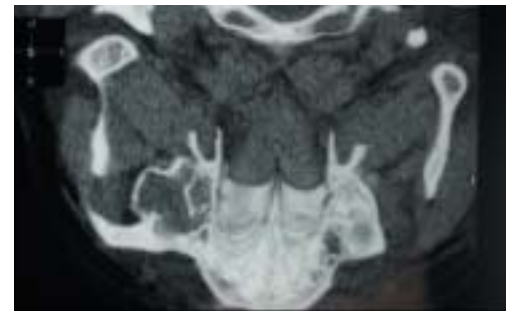

Fig. 4

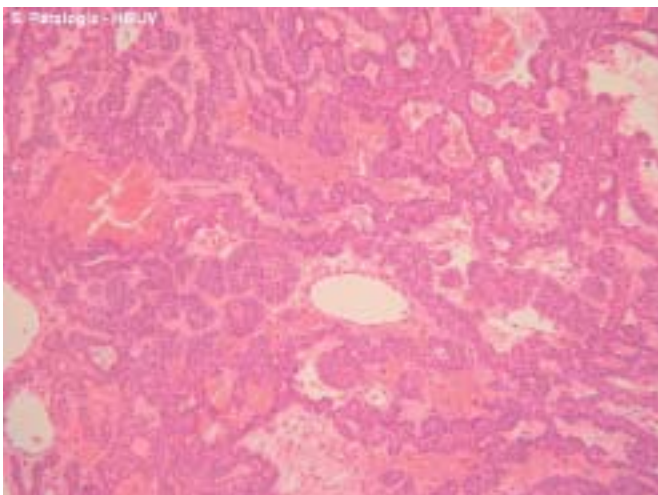


Fig. 5

