

Cirugía de rescate (reubicación quirúrgica) en segundos molares inferiores impactados

Rescue surgery (surgical repositioning) of impacted lower second molars

Manuel García Calderón ⁽¹⁾, Daniel Torres Lagares ⁽²⁾, Maribel González Martín ⁽²⁾, José Luis Gutiérrez Pérez ⁽³⁾

(1) Profesor Asociado de Cirugía Bucal

(2) Profesor del Master de Cirugía Bucal

(3) Profesor Titular de Cirugía Bucal. Universidad de Sevilla

Correspondencia / Address:

Dr. Daniel Torres Lagares

C/ Sta M^a de Valverde 2 3^oC

41008 Sevilla (España)

Tlfno 954 436 724 – Fax 954 481 129

E-mail : danieltl@us.es

Recibido / Received: 22-12-2004 Aceptado / Accepted: 8-06-2005

Indexed in:

-Index Medicus / MEDLINE / PubMed

-EMBASE, Excerpta Medica

-Indice Médico Español

-IBECs

García-Calderón M, Torres-Lagares D, González-Martín M, Gutiérrez-Pérez JL. Rescue surgery (surgical repositioning) of impacted lower second molars. *Med Oral Patol Oral Cir Bucal* 2005;10:448-53.

© Medicina Oral S. L. C.I.F. B 96689336 - ISSN 1698-4447

RESUMEN

La impactación de los segundos molares inferiores es una complicación de la erupción dentaria muy infrecuente, dado que su incidencia se cifra de un 0,03 a un 0,21 %. Se ha detectado en mayor frecuencia de forma unilateral que bilateral y es más usual en mandíbula que en maxilar. Presenta una ligera predilección por el sexo masculino, y la inclinación mesial es la más habitual.

Se han publicado una amplia variedad de aproximaciones terapéuticas, fundamentalmente apelando a técnicas quirúrgicas únicas o ayudadas de técnicas ortodóncicas, con el objeto de llevar al diente a su correcta posición, y que se engloban bajo el concepto de cirugía de rescate.

En los casos resueltos con una reubicación del diente impactado, la extracción profiláctica del germen se ha propugnado como obligatoria. Presentamos el caso de una paciente de 12 años y 6 meses derivado al Master de Cirugía Bucal de la Universidad de Sevilla por presentar falta de erupción del segundo molar inferior izquierdo.

El paciente fue derivado por su ortodoncista, quien detecta la impactación del diente, antes de iniciar el tratamiento ortodóncico. Dicho compañero nos indica que, si es posible, no extraigamos el germen del tercer molar, pues prevé que será viable su erupción en el futuro (dispondrá de espacio en la arcada suficiente). Medidos los espacios de que disponemos, decidimos intentar la reubicación del diente impactado sin extraer el germen del cordal, que se llevó a cabo de forma exitosa.

Palabras clave: Patología molar, erupción dental, impactación dental, reubicación quirúrgica.

INTRODUCCION

La impactación de los segundos molares inferiores es una complicación de la erupción dentaria muy infrecuente, dado

SUMMARY

The impactation of lower second molars, given that its incidence is 0.03 to 0.21%, is a rare complication in tooth eruption. It has been detected more often in unilateral form than bilateral and is more common in the mandible than in the maxillary. It has a slight predilection for males, and mesial inclination is more usual.

A wide variety of therapeutic approaches have been published, basically referring to surgical techniques, independent or complemented by means of orthodontic technical aids, with the aim of placing the tooth in the correct position, and which are encompassed under the concept of surgical rescue.

In cases resolved with repositioning of an impacted tooth, prophylactic root extraction has been proposed as obligatory. We present a case of a 12 and a half year old patient referred to the University of Seville due to non-eruption of the left lower second molar.

The patient was referred by her orthodontist, who detected the impactation before starting orthodontic treatment. The orthodontist requested that, if it was possible, we did not extract the root of the third molar, because its eruption would be feasible in the future (there would be sufficient space in the arch). The spaces available were measured and we decided to attempt the repositioning of the impacted tooth without extracting the root of the wisdom tooth, which was carried out successfully.

Key words: Molar pathology, dental eruption, dental impaction, surgical repositioning.

INTRODUCTION

The impactation of lower second molars, given that its incidence is 0.03 to 0.21%, is a rare complication in tooth eruption. It has been detected more often in unilateral form than bilateral and

que su incidencia se cifra de un 0,03 a un 0,21%. Se ha detectado en mayor frecuencia de forma unilateral que bilateral y es más usual en mandíbula que en maxilar. Presenta una ligera predicción por el sexo masculino, y la inclinación mesial es la más habitual (1).

La impactación de un segundo molar inferior puede producir problemas estéticos, masticatorios y de estabilidad en el arco dentario, amén de facilitar la aparición de caries en la cara distal del primer molar inferior. La principal causa es la discrepancia oseodentaria, viéndose agravada, la impactación, por el desarrollo del tercer molar (2,3).

Se han publicado una amplia variedad de aproximaciones terapéuticas, fundamentalmente apelando a técnicas quirúrgicas únicas o ayudadas de técnicas ortodóncicas, con el objeto de llevar al diente a su correcta posición, y que se engloban bajo el concepto de cirugía de rescate: remoción quirúrgica del segundo molar y esperar erupción del tercer molar en lugar del segundo (pese al riesgo de que no erupcione en la posición correcta; remoción quirúrgica del segundo molar y autotrasplante del tercer molar en lugar del segundo; exposición quirúrgica del segundo molar mandibular y colocación de botones ortodónticos para tracción y forzar su correcta erupción; reubicación quirúrgica del segundo molar, frecuentemente tras la extracción del germen del tercer molar, etc.(4,5)

En los casos resueltos con una reubicación del diente impactado, la extracción profiláctica del germen se ha propugnado como obligatoria (6). Presentamos un caso clínico de retención de impactación de un segundo molar inferior reubicado de forma exitosa sin la extracción del germen del tercer molar inferior.

CASO CLINICO

Presentamos el caso de una paciente de 12 años y 6 meses derivado al Master de Cirugía Bucal de la Universidad de Sevilla por presentar falta de erupción del segundo molar inferior izquierdo (Figura 1).

El paciente fue derivado por su ortodoncista, quien detecta la impactación del diente, antes de iniciar el tratamiento ortodónico. Dicho compañero nos indica que, si es posible, no extraigamos el germen del tercer molar, pues prevé que será viable su erupción en el futuro (dispondrá de espacio suficiente en la arcada). Medidos los espacios de que disponemos, decidimos intentar la reubicación del diente impactado sin extraer el germen del cordal.

Iniciamos la intervención bajo anestesia local, y realizamos una incisión en bayoneta, elevando un colgajo de espesor total. Tras liberar ligeramente al diente del hueso que le rodea, procedemos a elevarlo suavemente. Confirmamos la estabilidad del diente en su nueva situación. Para evitar la pérdida posición introducimos un alambre trenzado que asegure el nuevo punto de contacto. Dicho alambre será retirado a las tres semanas (Figura 2). Suturamos el colgajo con seda trenzada que se retira a los 15 días. La evolución del caso se vigiló, tanto clínica como radiológicamente durante los el año siguiente a la intervención. No se han observado signos de patología pulpar y se evidencia una correcta regeneración ósea (Figura 3).

is more common in the mandible than in the maxillary. It has a slight predilection for males, and mesial inclination is more usual (1).

The impaction of a lower second molar can cause aesthetic and mastication problems and instability of the dental arch, as well as a higher likelihood of caries in the distal side from the first lower molar. The principal cause is the osseo-dental discrepancy, the impaction, becoming worse due to the development of the third molar (2,3).

A wide variety of therapeutic approaches have been published, basically referring to surgical techniques, whether independent or complemented by means of orthodontic technical aids, with the aim of placing the tooth in the correct position, and which are encompassed under the concept of surgical rescue: surgical removal of the second molar and expected eruption of third molar in place of the second (despite the risk of it erupting in the wrong position); surgical removal of the second molar and transplant of the third molar in place of the second; surgical exposure of the second mandibular molar and the positioning of orthodontic buttons for traction and to force its proper eruption: surgical repositioning of the second molar, frequently after the extraction of the root of the third molar, etc. (4,5)

In cases resolved with repositioning of an impacted tooth, prophylactic root extraction has been proposed as obligatory (6). We present a clinical case of retention and impaction of a lower second molar successfully repositioned without extracting the root of the lower third molar.

CLINICAL CASE

We present the case of a 12 and a half year old patient referred to the Master of Oral Surgery of The University of Seville due to non-eruption of the left lower second molar (Figure 1).

The patient was referred by her orthodontist, who detected the impaction, before starting orthodontic treatment. The orthodontist requested that, if it was possible, we did not extract the root of the third molar, because its eruption would be feasible in the future (there should be sufficient space in the arch). Given the space available to us, we decided to attempt the repositioning of the impacted tooth without extracting the root of the wisdom tooth.

We started the intervention under local anaesthetic, and we performed a bayonet incision, lifting a full thickness flap. After slightly loosening the tooth from the bone which surrounds it, we proceeded to gently raise it. We confirmed the stability of the tooth in its new position. To avoid losing the position we introduced a stranded wire which would fix the new contact point. This wire was removed after three weeks (Figure 2). We sutured the flap with stranded silk which was removed after 15 days.

The progression of the case was monitored, clinically and radiologically during the year following the surgery. No signs of disease were observed in the pulp and there was evidence of correct bone regeneration (Figure 3).

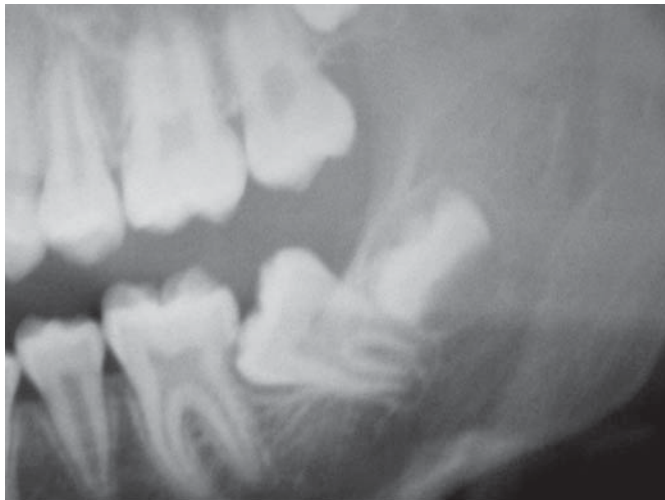


Fig. 1. Radiografía panorámica preoperatoria.
Pre-operative panoramic x-ray.

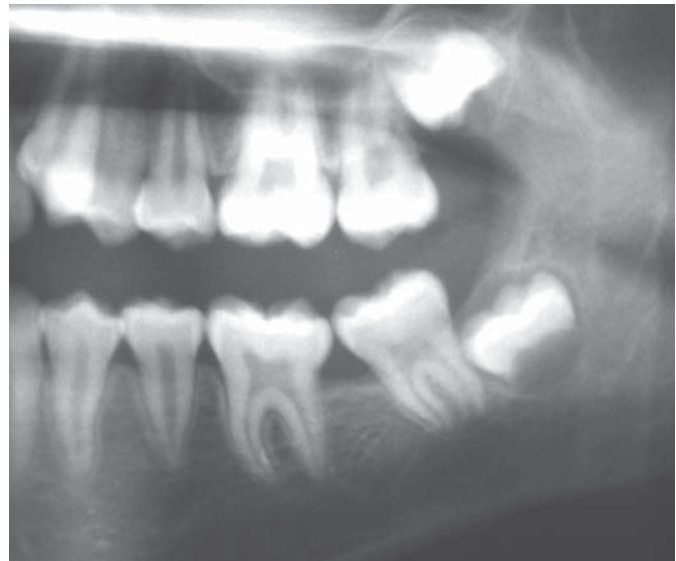


Fig. 3.- Imagen radiológica a los nueve meses de la intervención.
X-ray image 9 months after the surgery.

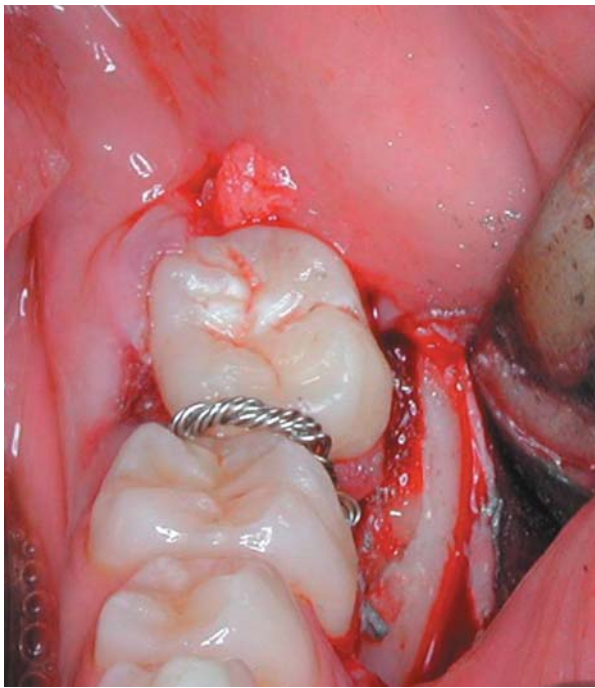


Fig. 2.- Diente reubicado y estabilizado.
Repositioned and stabilised tooth.

DISCUSION

Según la clasificación de Andreasen y Kurol (7), la falta de erupción del segundo molar inferior se puede clasificar en tres supuestos:

Impactación: causada por un obstáculo físico, fundamentalmente la falta de espacio, que puede dar lugar a la colisión de los folículos del segundo y el tercer molar. De hecho, la erupción ectópica con inclinación mesial del segundo molar, la más frecuente, está muy relacionado con el apiñamiento dentario anterior (8).

DISCUSION

According to the classification by Andreasen and Kurol (7), the absence of eruption of the second molar can be classified into three events:

Impaction: caused by a physical obstacle, basically due to lack of space, and which could provoke a collision between the follicles of the second and third molar. In fact, ectopic eruption with mesial inclination of the second molar, the most common, is often related to the packing together of the front teeth (8).

It can also be caused by other obstacles; extra teeth, odontomas, odontogenic tumours or giant cell fibromatosis in the eruption line. Finally, impaction can be caused by an ectopic eruption pathway (7).

Primary retention (eruption arrested before the rupture of the gum): in the majority of cases is due to an unknown cause. In the remaining situations it is associated with syndromes where osteoclastic activity is compromised (9).

Secondary retention (cessation of the eruption after gingival rupture, without the presence of a physical obstacle): is more common than primary retention and is caused by a small area of ankylosis, especially in the interradicular zone (10). As regards the appearance of this ankylosis, the influences of genetic (11) and systemic factors (1) have been discussed.

As regards the treatment of this pathology, we must point out that it is difficult to propose clinical procedure protocols, given the low prevalence of this problem, and the great clinical diversity that it can present. In the same way, the difficulty in distinguishing between primary and secondary retention and impaction does not help in the development of these protocols.

With an impaction, if it is caused by lack of space, we must opt for extraction of the impacted tooth or increase the space

También puede estar causada por otros obstáculos; dientes supernumerarios, odontomas, tumores odontogénicos o fibromatosis de células gigantes en la línea de erupción. Finalmente, la impacción también puede estar causada por una vía de erupción ectópica (7).

Retención primaria (erupción detenida antes de la ruptura de la encía): en la mayoría de los casos son debidas a una causa desconocida. En el resto de situaciones se relaciona con síndromes en los que la actividad osteoclástica está comprometida (9).

Retención secundaria (cese de la erupción tras la ruptura gingival, sin presencia de obstáculo físico): es más frecuente que la retención primaria y está causada por una pequeña área de anquilosis, sobre todo en la zona interradicular (10). En la aparición de dicha anquilosis se han discutido la influencia de factores genéticos (11) y factores sistémicos (1).

Con respecto al tratamiento de esta situación patológica, debemos apuntar que es difícil llegar a propugnar protocolos de actuación clínica, dado la baja prevalencia de esta patología, y la gran diversidad clínica que pueden presentar. De igual forma, la dificultad en la distinción entre retención primaria y secundaria retención e impacción no ayuda tampoco al desarrollo de estos protocolos.

Ante una impacción, si se produce por pérdida de espacio, debemos optar por la extracción del diente impactado o por aumentar el espacio disponible, ya sea ortodómicamente o mediante la extracción del germen del tercer molar. Posiblemente en este último caso, se aproveche para actuar quirúrgicamente sobre el segundo molar inferior retenido, en vez de esperar su erupción espontánea.

Si la impacción ocurre por erupción ectópica, podemos escoger entre los siguientes abordajes: la exposición quirúrgica, la reubicación, la recolocación quirúrgico-ortodómicamente, el autotrasplante o la extracción del diente impactado. Puede, en dientes que erupcionan mesial y ectópicamente, resolverse la impacción de forma espontánea, pero lo normal es necesitar el tratamiento activo.

En caso de que la impacción esté causada por un obstáculo en la erupción, procederemos a eliminar el mismo, valorando si debemos llevar a cabo alguna otra actuación favorecedora de la erupción o podemos esperar la erupción espontánea del diente.

Ante una retención primaria, algunos autores hacen hincapié en que el tratamiento no difiere de si nos encontramos ante una impacción. La principal variable en la elección del tratamiento sería la situación clínica que presente el diente retenido (12).

No ocurre lo mismo respecto a una retención secundaria. En este caso las opciones terapéuticas son la preservación del diente y su reconstrucción protésica, o bien su extracción y el autotrasplante del germen tercer molar en su lugar. Si el tercer molar se encuentra entre los estadios de Nolla 5 a 8 (13), al extraer tan solo el segundo molar retenido, el tercer molar puede erupcionar en su lugar.

Entrando más de lleno en la reubicación como tratamiento ante una impacción de un segundo molar inferior, apuntar que entre existe una serie de aspectos que deben valorarse para decidimos por esta opción y una serie de normas que deben respetarse durante la realización de la misma.

available, whether it is orthodontically or by extraction of the root of the third molar. Possibly, in this latter case, it may be opportune to perform surgery over the retained second molar, instead of waiting for its spontaneous eruption.

If the impaction is due to ectopic eruption, we can choose between the following approaches: surgical exposure, repositioning, surgical-orthodontic re-implantation, transplant or extraction of the impacted tooth. In teeth which erupt mesially and ectopically, the impaction can be resolved spontaneously, but active treatment is normally required.

Where the impaction is caused by an obstacle in the eruption, we would proceed to eliminate this, deciding whether we should carry out any other beneficial procedure or we can wait for the spontaneous eruption of the tooth.

As regards a primary retention, some authors place special emphasis on the fact that treatment is no different if we are confronted with an impaction. The main variable in the choice of treatment should be the clinical situation pertaining to the retained tooth (12).

The same does not apply to a secondary retention. In this case the treatment options are preservation of the tooth and its prosthetic reconstruction, or extracting it and transplanting the third molar root in its place. If the third molar is between Nolla stages 5 and 8 (13), only by extracting the retained second molar can the third molar erupt in its place.

Considering the use of repositioning as a treatment for impaction of a lower second molar, there is a series of points which should be evaluated in the selection of this option and a set of rules which should be followed whilst performing this.

Among them is the available space in the dental arch, the formation of roots, the arc of rotation, occlusion, the periodontal state and the vertical growth of the mandible (14). With the aim of creating space in the arch to correctly reposition the second molar, prophylactic extraction of the third molar root is proposed, although as we have discussed earlier it does not have to be obligatory.

The best time to treat patients with an impacted second molar is in adolescence (between 10 and 17 years), when the roots of the third molar are not formed and the roots of the second molar, optimally, are from a third to a half of their total length and their apexes are still open (14).

The arc of rotation in the repositioning should not be more than 90 degrees, given that if it was outside this, we would, very possibly, be making a transplant and would be decreasing the possibilities of post-surgical pulp revascularisation (6).

Once the repositioning is carried out, the tooth must be stabilised and occlusal contact avoided. We must be careful and not damage, inasmuch as possible, the periodontal cement and glue, as well as correctly reposition the keratinised gum. The use of fill materials is not indicated. All this is associated with the aim of good long term periodontal health and proper bone regeneration (6).

It is desirable that the vertical growth of the mandible is almost complete, given that it could avoid the possibility of the repositioned tooth remaining submerged during growth if there is not adequate periodontal healing.

As regards the extraction of the root of the third molar, there

Entre ellas se encuentran el espacio disponible en el arco dentario, la formación de las raíces, el arco de rotación, la oclusión, el estado periodontal y el crecimiento vertical de la mandíbula (14). Con el objeto de crear espacio en la arcada para reubicar correctamente el segundo molar se propugna la extracción profiláctica del germen del tercer molar, aunque como discutiremos más adelante no tiene por qué ser una extracción obligada.

El mejor momento para tratar los pacientes con un segundo molar impactado es la adolescencia (entre los 10 y 17 años), cuando las raíces del tercer molar no están formadas y las raíces del segundo molar, óptimamente, están formadas de un tercio a una mitad de su longitud total y sus ápices se mantienen abiertos (14).

El arco de rotación en la reubicación no debe ser mayor de 90 grados, dado que si lo fuera, muy posiblemente estaríamos haciendo un autotrasplante y se disminuirían las posibilidades de una revascularización pulpar postquirúrgica (6).

Una vez realizada la reubicación debe estabilizarse el diente y evitar los contactos oclusales. Debemos ser cuidadosos y no dañar, en la medida de lo posible, el cemento y el ligamento periodontal, así como reposicionar correctamente la encía queratinizada. No está indicada la utilización de materiales de relleno. Todo ello está relacionado con la consecución de una salud periodontal adecuada a largo plazo y una correcta regeneración ósea (6).

Es deseable que el crecimiento vertical de la mandíbula esté próximo a ser completo, dado que se evitaría la posibilidad de que el diente reubicado quedara sumergido durante el crecimiento si no se diera una cicatrización periodontal adecuada.

Respecto a la extracción del germen del tercer molar, existe consenso en que el tercer molar no puede considerarse como causa de la impactación del segundo molar inferior, dado que no interviene ni en el momento ni en la vía de erupción del segundo molar inferior. De hecho, su simple extracción no conlleva una erupción correcta de un segundo molar impactado. (13)

Aunque algunos autores (15) apoyan su extracción cuando se realiza una exposición quirúrgica o una reubicación quirúrgica del segundo molar, pensamos que, si la intervención se realiza en pacientes con una edad óptima y el germen del tercer molar no dificulta la técnica quirúrgica, su extracción es una decisión exclusivamente ortodóncica, de forma que si el ortodoncista opina que habrá espacio para su erupción en el futuro su sacrificio no presenta ventaja alguna, a la vez que perdemos una opción terapéutica de futuro (el autotrasplante del germen del cordal) si el primer abordaje quirúrgico no tiene éxito.

Otros autores opinan que el germen del tercer molar puede comprometer la posición del segundo molar reubicado durante su cicatrización (13). No obstante, si la situación obtenida es estable con un adecuado punto de contacto y la edad del paciente es la adecuada esto no tiene por qué ser así. En nuestro caso, no hemos extraído el germen del tercer molar por indicación expresa del ortodoncista, hemos obtenido una situación estable, y en el momento en que el germen del tercer molar comience sus movimientos eruptivos, la cicatrización del aparato periodontal del segundo molar se habrá llevado a cabo. Obviamente, este último aspecto es fundamental, dado que la fuerza eruptiva del tercer molar, aplicada sobre un diente sin fijación ósea adecuada

is a consensus that the third molar cannot be considered as a cause of lower second molar impaction, given that it does not get involved in either the time or in the path of the eruption of the lower second molar. In fact, simply extracting it does not lead to the proper eruption of an impacted second molar (13).

Although some authors (15) support the extraction when a surgical exposure or a surgical repositioning of the second molar is performed, we think that if the intervention is carried out on patients with the optimal age and the root of the third molar does not make the surgical technique difficult, its extraction is purely an orthodontic decision. Therefore, if the orthodontist is of the opinion that there will be space for its eruption in the future, its sacrifice does not have any advantages. At the same time we lose a future treatment option (transplant of the wisdom tooth root) if the surgical approach is not successful.

Other authors believe that the third molar root can compromise the position of the repositioned second molar during its healing (13). However, if the position obtained is stable with an adequate point of contact and the age of the patient is appropriate this does not have to be the case. In our case, we have not extracted the third molar root due to the instruction given by the orthodontist, we have achieved a stable situation, and at the time when the third molar begins its eruptive movements the healing of the periodontal apparatus for the second molar will have finished. Obviously, this latter point is fundamental, given that the eruptive force of the third molar, applied on a tooth without adequate bone fixation could cause it to move and bring about its subsequent loss.

Finally, and despite the wide range of treatment possibilities that we have set out, according to some studies, only half of the cases treated conservatively achieve an adequate position of the impacted tooth in the arch (13).

The severity of the case and the advanced age of the diagnosis are the factors associated with the lack of an acceptable result of the treatment. The most successful therapeutic option is orthodontic, although it cannot be used in the more severe cases.

As regards the other factor, the advanced age of the diagnosis, the lack of eruption of a front tooth is easily detected by the parents or by the child him/herself, while this does not happen with back teeth, which also do not have any symptoms (13), therefore it is normally detected routinely or casually. This leads to delays in diagnosis with a significant implication in the treatment result, given that the apexes of the teeth involved can be closed.

Patient follow up is essential, not only because it is possible that pulp necrosis (15) develops, but also because on not detecting alterations or premature occlusal contacts, which should be resolved during the surgical intervention, versions of lower second molar, extrusions or incomplete eruptions can take place. Equally, in teeth which have developed ankylosis it is not unusual for it to return.

puede llevar a su movilización y posterior pérdida.

Finalmente, y pese al amplio abanico de posibilidades terapéuticas que hemos expuesto, según algunos estudios, sólo la mitad de los casos tratados de forma conservadora llevan consigo una adecuada posición en el arco del diente impactado (13).

La severidad del caso y la edad avanzada de diagnóstico son los factores que se relacionan con la falta de un resultado aceptable del tratamiento. La opción terapéutica más exitosa es la ortodóncica, aunque no puede ser utilizada en los casos más severos.

Respecto al otro factor, la edad avanzada del diagnóstico, la falta de erupción de un diente anterior es fácilmente detectada por los padres o por el mismo niño, mientras que no ocurre lo mismo con la falta de erupción de dientes posteriores, que además, no suelen cursar con sintomatología (13), por lo que la detección de la misma suele hacerse de forma rutinaria y casual. Esto lleva a retrasos en el diagnóstico con una importante implicación en el resultado del tratamiento, dado que los ápices de los dientes involucrados pueden encontrarse cerrados.

Es fundamental el seguimiento de los pacientes, no sólo por el posible desarrollo de necrosis pulpares (15), sino también porque el no detectar alteraciones o contactos prematuros oclusales, que deberían ser resueltos durante la intervención quirúrgica, puede dar lugar a versiones del segundo molar inferior, extrusiones o erupciones incompletas. De igual forma, en dientes que han desarrollado anquilosis no es extraño que vuelvan a desarrollarse.

BIBLIOGRAFIA/REFERENCES

1. Varpio M, Wellfelt B. Disturbed eruption of the lower second molar: clinical appearance, prevalence, and etiology. *ASDC J Dent Child* 1988;55:114-8.
2. Reynolds LM. Uprighting lower molar teeth. *Br J Orthod* 1976;3:45-51.
3. Terry BC, Hegtvéd AK. Self-stabilizing approach to surgical uprighting of the mandibular second molar. *Oral Surg Oral Med Oral Pathol* 1993;75:674-6.
4. Bishara SE, Ortho D, Burkey PS. Second molar extractions: a review. *Am J Orthod* 1986;89:415-24.
5. Hale ML. Autogenous transplants. *J Am Dent Assoc* 1954;49:193-8.
6. Shipper G, Thomadakis G. Bone regeneration after surgical repositioning of impacted mandibular second molars: a case report. *Dent Traumatol* 2003;19:109-14.
7. Andreasen JO, Kurol J. The impacted first and second molar. En: Andreasen JO, Petersen JK LD, eds. *Textbook and color atlas of tooth impactions*. Copenhagen: Munksgaard; 1977. p. 197-218.
8. Evans R. Incidence of lower second permanent molar impaction. *Br J Orthod* 1988;15:199-203.
9. Oliver RG, Richmond S, Hunter B. Submerged permanent molars: four case reports. *Br Dent J* 1986;160:128-30.
10. Raghoobar GM, Boering G, Jansen HW, Vissink A. Secondary retention of permanent molars: a histologic study. *J Oral Pathol Med* 1989;18:427-31.
11. Reid DJ. Incomplete eruption of the first permanent molar in two generations of the same family. *Br Dent J* 1954;96:272-3.
12. Raghoobar GM, Boering G, Vissink A. Clinical, radiographic and histological characteristics of secondary retention of permanent molars. *J Dent* 1991;19:164-70.
13. Valmaseda-Castellón E, De-la-Rosa-Gay C, Gay-Escoda C. Eruption disturbances of the first and second permanent molars: results of treatment in 43 cases. *Am J Orthod Dentofacial Orthop* 1999;116:651-8.
14. Tinerfe TJ, Blakey GH, eds. *Oral and maxillofacial surgery*. Philadelphia: Saunders; 2000. p. 308-16.
15. Owen AH. Early surgical management of impacted mandibular second molar. *J Clin Orthod* 1998;32:446-50.