

Tumor fibroso solitario de la region parotidea. Reporte de un caso y revisión de la literatura

María de Lourdes Suárez Roa ⁽¹⁾, Luz María Ruíz Godoy Rivera ⁽¹⁾, Abelardo Meneses García ⁽¹⁾, Martín Granados-García ⁽²⁾, Adalberto Mosqueda Taylor ⁽³⁾

(1) División de Patología. Instituto Nacional de Cancerología

(2) Departamento de Cabeza y Cuello. Instituto Nacional de Cancerología

(3) Departamento de Atención a la Salud. Universidad Autónoma Metropolitana Xochimilco. México, D.F.

Correspondencia:

CD María de Lourdes Suárez Roa

División de Patología. Instituto Nacional de Cancerología

Ave. San Fernando 22 Tlalpan México, D.F.

Tel/fax 56 28 04 21

E-mail: lsr3@hotmail.com

Recibido: 14-09-2002 Aceptado: 14-12-2002

Suárez-Roa ML, Ruíz-Godoy-Rivera LM, Meneses-García A, Granados-García M, Mosqueda-Taylor A. Tumor fibroso solitario de la region parotidea. Reporte de un caso y revisión de la literatura. Med Oral 2004;9:82-8.

© Medicina Oral S. L. C.I.F. B 96689336 - ISSN 1137 - 2834

RESUMEN

El tumor fibroso solitario es una entidad bien establecida, comúnmente localizada en la pleura, aunque recientemente se ha descrito en otras localizaciones, incluyendo la región de cabeza y cuello, en donde se presenta como una lesión bien circunscrita y de crecimiento lento. Debido a su baja frecuencia se puede confundir con otras neoplasias de esta área, por lo que las características microscópicas, ultraestructurales y de inmunohistoquímica ayudan a establecer su diagnóstico. El pronóstico esta relacionado con la localización y el tamaño del tumor. Se presenta un caso en una mujer de 20 años de edad, localizado en la región parotidea con protrusión a cavidad oral, de crecimiento rápido y con un tamaño de 10x8.5x5.5cm, bien circunscrita, y con características histológicas benignas e inmunoreactividad para CD34.

Palabras clave: Tumor fibroso, parótid.

INTRODUCCION

El tumor fibroso solitario (TFS) es una neoplasia poco frecuente, descrita por primera vez en 1931 por Klemperer y Rabin en la pleura, y el cual habitualmente se asocia a superficies serosas (1). En la actualidad se han reportado numerosos casos de TFS en sitios extrapleurales, tales como mediastino, pericardio, retroperitoneo, pulmón e hígado. En la región de cabeza y cuello se ha descrito en sitios no relacionados con cavidades serosas, tales como meninges, fosa infratemporal, órbita, cavidad nasal y senos paranasales, nasofaringe, cavidad oral, glándulas salivales, tiroides, tejido peritiroideo, faringe, espacio parafaríngeo y epiglotis (1,2). El TFS se presenta con mayor

frecuencia entre la tercera y sexta décadas de la vida, sin tener predilección por género (1,3- 6). La histogenesis del TFS no esta bien definida, ya que aunque inicialmente se pensó que era de origen mesotelial (Stout 1950), estudios ultraestructurales y de inmunohistoquímica sugieren un origen mesenquimal, por mostrar el tumor alta reactividad para este fenotipo y negatividad a antígenos epiteliales (1-3,7). Algunos autores mencionan que el pronóstico de esta entidad se basa en la localización, tamaño y características histológicas del tumor, tales como el aumento de la celularidad, pleomorfismo, alto índice de mitosis, presencia de necrosis y hemorragia, los que se consideran parámetros de malignidad(1,2,5).

En este trabajo se reporta un caso de TFS extrapleural localizado en la región de cabeza y cuello en una mujer joven, en el que se discute su dificultad diagnóstica, patrón histopatológico e inmunohistoquímico, así como su conducta biológica.

CASO CLÍNICO

Mujer de 20 años de edad, con antecedente de nódulo subcutáneo en la región retroauricular derecha de un año de evolución, asintomática, la que fue extirpada seis meses antes en otra institución sin realizarle estudio histopatológico. La paciente se presenta con aumento de volumen en región parotidea derecha, la cual produce protrusión a cavidad oral, aproximadamente de 6 cm de diámetro, asintomática. La tomografía axial computarizada mostró una masa que se proyecta sobre la región de la fosa pterigomaxilar del lado derecho que comprime y desplaza al espacio parafaríngeo de la porción posterior y medial. Se observó bien circunscrita, extendiéndose a paladar duro, fosa infratemporal y obliterando parcialmente el antro

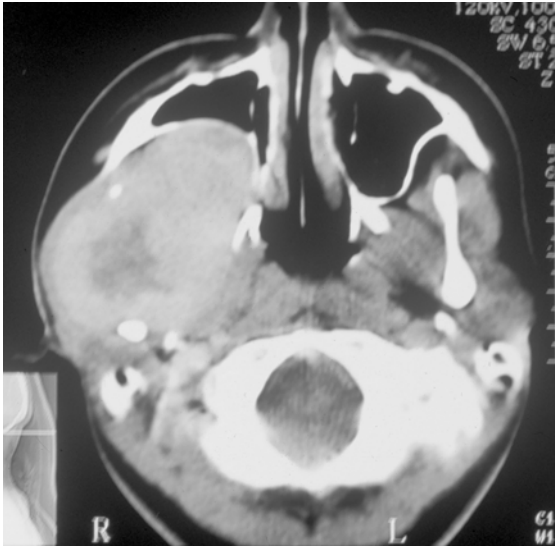


Fig. 1. TAC que demuestra una masa bien delimitada que produce expansión y desplazamiento de estructuras adyacentes.
CAT shows a well-defined tumoral mass that produces expansion and displaces adjacent structures.

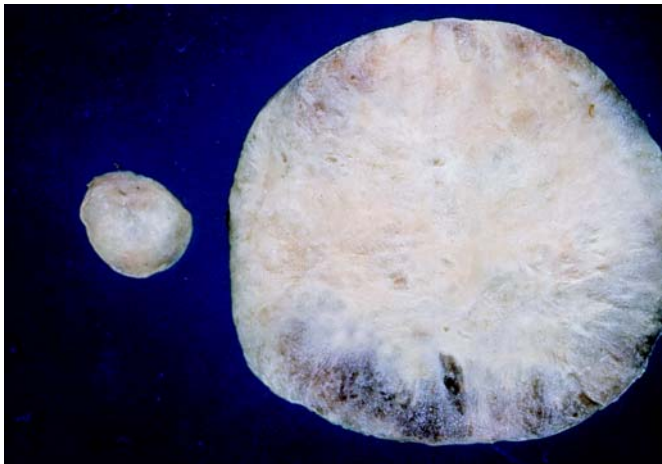


Fig. 2. BAAF que muestra un grupo de células fusiformes y células dispersas en un fondo de aspecto mixoide (Papanicolau x100)
Fine needle aspiration biopsy showing a group and isolated fusiform cells scattered on a myxoid background (Papanicolau x100)

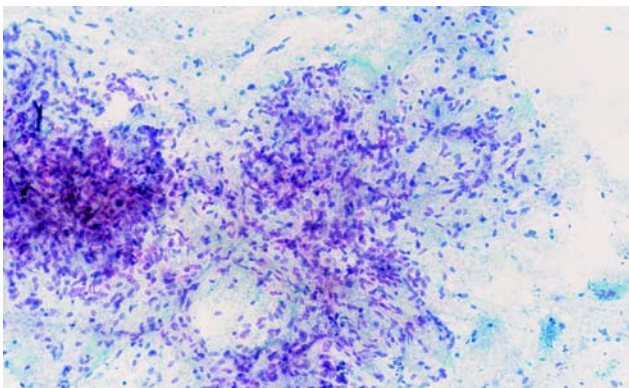


Fig. 3. Pieza quirúrgica. Superficie de corte predominantemente sólida, con áreas periféricas hemorrágicas.
Surgical specimen. Predominantly solid cut surface with peripheral hemorrhagic areas.

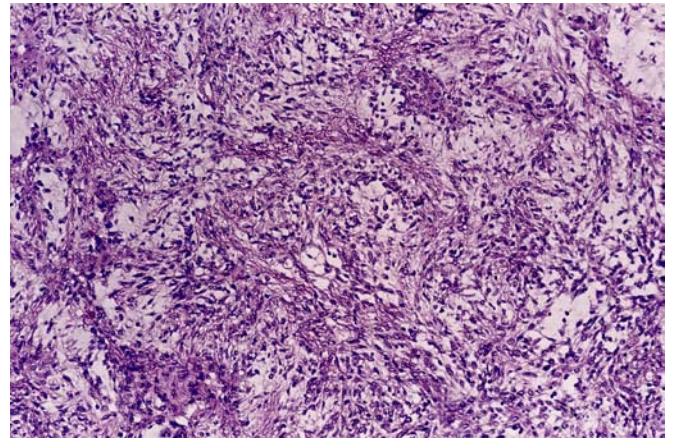


Fig. 4. Áreas hiper celulares de células fusiformes en patrón desordenado, zonas de aspecto hemangiopericitoides y fondo levemente mixoide (H.E. x100).
Hypercellular areas composed of spindle cells and hemangiopericytoid-like areas over a slightly myxoid background (H.E. x100).

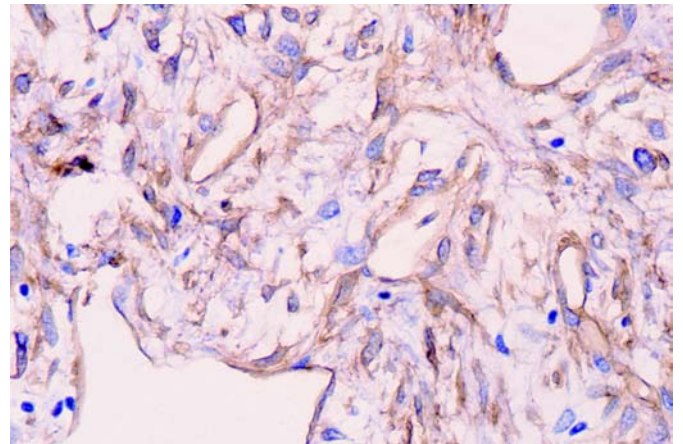


Fig. 5. Células tumorales y endotelio vascular altamente positivos para CD 34 (x400).
Highly positive CD34 tumoral cells and vascular endothelium (x400).

maxilar, sin mostrar evidencia de erosión (Figura 1). En la biopsia por aspiración se obtiene material con abundantes células de escaso citoplasma, con núcleos alargados, regulares y cromatina fina, dispuestas en pequeños grupos y sueltas, en un fondo mixoide, lo cual fue considerado compatible con adenoma pleomorfo (Figura 2).

Se realizó parotidectomía superficial derecha y resección de tumor a nivel de la fosa infratemporal. La pieza quirúrgica consistió en dos nódulos, el mayor de forma oval, color blanco, de consistencia firme que midió 10x8.5x5.5 cm. Al corte se observó de aspecto fibroso, sólido, alternando con áreas de tipo mucoide y zonas periféricas hemorrágicas. El nódulo menor midió 1.8 cm de diámetro, y presentó las mismas características que el primero (Figura 3). La glándula parótida resecada no mostró cambios macroscópicos sugestivos de lesión.

Microscópicamente, el tumor estuvo constituido por células epitelioideas ovales, con citoplasma pálido y núcleos alargados

hipercromáticos, distribuidas en un estroma levemente mixoide, alternando con áreas hipercelulares, cuyas células eran de aspecto fusiforme, hipercromáticas con núcleos vesiculosos con marcada atípia y nucleolos pequeños ocasionales. Estas zonas alternan con áreas hialinizadas, mostrando un patrón vascular de aspecto hemangiopericitoide (Figura 4). El estudio de inmunohistoquímica reveló intensa positividad para CD34 a nivel citoplasmático (Figura 5), así como para vimentina. La proteína S-100, queratina, desmina y p53 fueron negativas. Lo anterior confirmó el diagnóstico de TFS. La paciente recibió radioterapia postoperatoria de 65 Gy a la zona afectada, y un año después se encuentra sin actividad tumoral.

<i>Localización:</i>	<i>Cavidad oral</i>	<i>Cavidad nasal</i>	<i>Otros</i>
	30	9	4
<i>Genero:</i>	Hombres 19	Mujeres 24	R H :M 1 : 1.2
<i>Edad:</i>	20 – 83 años	Media 52.8	
<i>Tamaño:</i>	0.8 – 10 cm	Media 2.7 cm	
<i>Circunscrito:</i>	33	NR 10	

Tabla 1. Características generales de los casos reportados de TFS de la región oral y maxilofacial
 Basado en referencias (1, 3-5, 7, 9, 12-15, 18)
 * NR. No referido

DISCUSION

El TFS es una neoplasia rara en la región de cabeza y cuello, de crecimiento lento, bien circunscrita y con bajo índice de recurrencia. La edad de presentación esta entre los 30 y 70 años, sin predilección por género. Los síntomas básicamente están relacionados con la localización y el tamaño de la lesión, y habitualmente se resuelven con su extirpación (1,8,9). En cabeza y cuello esta lesión reviste gran interés, ya que al no comprometer alguna estructura importante en su etapa inicial puede pasar desapercibida, alcanzado así un tamaño considerable o invasión a estructuras vecinas, lo que hace difícil en muchas ocasiones su extirpación completa. En la tabla 1 se presentan las características clínicas sobresalientes de los casos previamente reportados de TFS en cavidad oral y región maxilofacial. El caso aquí presentado alcanzó un tamaño de 10 cm, provocando dolor por compresión. Los casos reportados a nivel de cavidad oral han sido de menor tamaño, lo que podría explicarse por las dimensiones propias de la cavidad oral y la sintomatología temprana que se presenta por interferir con las funciones de esa región, lo que difiere con otras regiones de cabeza y cuello, tal como cavidad nasal, donde se han reportado casos de hasta 7cm, en los que el principal síntoma es obstrucción nasal y rinorrea (9). En la región de cabeza y cuello estos volúmenes son habituales en neoplasias malignas y en algunas lesiones benignas con largo tiempo de evolución. La

invasión a estructuras adyacentes es importante porque esta situación puede provocar la extirpación incompleta del tumor. En nuestro caso, al ser bien circunscrito su extirpación fue completa en ambos nódulos.

Uno de los aspectos más importantes lo constituye el diagnóstico diferencial de esta lesión, tanto a nivel clínico como histopatológico. En el presente caso la primera consideración diagnóstica clínica fue de adenoma pleomorfo versus un tumor mixto maligno, por encontrarse el tumor en la región parotídea así como por el tiempo referido de evolución que fue de seis meses y el antecedente de extirpación previa de una lesión en esta zona. Estas posibilidades diagnósticas fueron apoyadas por la BAAD, la que se consideró compatible con adenoma pleomorfo. Con respecto al TFS, son pocos los reportes por BAAD descritos en la literatura, y la mayoría de estos han sido descritos en pleura. En un reporte de 6 casos presentado por Clayton et al (10), incluyendo uno extrapleurales y dos malignos, estos autores describen las siguientes características citológicas: fondo poco hemorrágico y escasas células inflamatorias, células poligonales y fusiformes predominantemente en un patrón en células individuales con núcleos ovales o redondos, citoplasma fino, cromatina finamente granular y uniforme. Esta descripción es muy parecida a lo que se observa en el adenoma pleomorfo por BAAD (11). En estos casos resulta muy difícil establecer el diagnóstico de TFS por BAAD, ya que la variedad citológica del tumor y su presentación en parótida, frecuentemente llevan al diagnóstico de adenoma pleomorfo u otras entidades con características citológicas similares en otras localizaciones (4,5,10,12). Clayton et al (10), al igual que otros autores, enfatizan la importancia del corte histopatológico para el diagnóstico definitivo.

Macroscópicamente el TFS se describe como una neoformación bien circunscrita, no encapsulada, de superficie externa lisa de color blanco, con áreas translucidas y consistencia firme, tal como se observó en este caso (1-3,12,13), pero también con características macroscópicas muy similares al adenoma pleomorfo, aunque en la mayoría de las ocasiones esta entidad esta con relación a la glándula y se pueden observar varios nódulos. En el presente caso ambos nódulos se encontraban inmersos en los tejidos blandos sin relación alguna con el tejido glandular.

En 1997 Chan (2) propuso como esenciales los siguientes criterios diagnósticos para el tumor fibroso solitario: que sea circunscrito, la presencia de áreas hipercelulares alternando con zonas escleróticas hipocelulares, aspecto inocente, aspecto fusiforme corto, células ovoides con escaso citoplasma pobremente definido, pocas mitosis (<4/10 campos de alto poder), células alargadas dispuestas en forma desordenada, fascicular o estoriforme y entrelazadas íntimamente con fibras de colágeno, lo que coincide con lo descrito por otros autores (1,2,11-16). Como hallazgos secundarios, se pueden encontrar calcificaciones, cuerpos de psammoma, así como áreas focales con cambios mixoides (2,17).

Los estudios de inmunohistoquímica ayudan a establecer el diagnóstico. Las células ovoidales de aspecto epitelioide no expresan proteína S100, desmina, citoqueratina o EMA. El anticuer-

po CD34 es intensamente positivo en la mayoría de los estudios reportados, y para Chan (2) es un criterio necesario. Aunque para algunos autores no es considerado así, este hallazgo es un apoyo fundamental para el diagnóstico de TFS extrapleural (3,7,12,15,18).

La presencia de áreas sarcomatosas (hipercelularidad, atipia nuclear, pleomorfismo y más de 4 mitosis/10 campos de alta resolución) dentro del TFS típico, o el desarrollo de un sarcoma en el mismo sitio donde se presentó un TFS, son dos condiciones satisfactorias como criterios de malignidad, aunque algunos autores no están de acuerdo y básicamente lo consideran cuando hay recurrencia y metástasis a distancia (2,7,16). El reporte de malignidad en pleura es del 23%, pero esta característica en los tumores extrapleurales es rara (9-11). Nuestro caso presentó características clínicas e histológicas malignas y benignas como atipia nuclear y pleomorfismo, crecimiento relativamente rápido y gran tamaño, y a su vez estuvo bien delimitado y careció de mitosis.

En un trabajo realizado por Yokoi et al (16) en 10 casos, estos autores encontraron que el TFS maligno puede ocurrir de novo o por transformación a partir de una lesión benigna o de bajo grado y puede estar asociado con mutación en p53 y que a pesar que la proteína CD34 es el marcador usual para este tumor, no logra mantenerse esta expresión en los tumores de alto grado, ya que ellos encontraron positividad de esta proteína en TFS maligno de bajo grado y grado intermedio y negatividad para los de alto grado. Hanau y Miettinen reportaron en un estudio de 29 TFS, tres casos malignos sin especificar grado, positivos para CD34. (7) Nuestro caso presentó alta positividad para CD34 y negatividad para p53, por lo que, basándonos en lo reportado por la literatura, nosotros consideramos que puede tratarse de una neoplasia maligna de bajo grado (7,16).

El diagnóstico diferencial del TFS en cabeza y cuello debe hacerse con fibrosarcoma, histiocitoma fibroso maligno o benigno, metástasis de mesotelioma maligno, hemangiopericitoma y tumores de la vaina nerviosa benignos y malignos (2,8,11,15,18). Sin embargo, en la mayoría de los casos el patrón morfológico y los hallazgos de inmunohistoquímica permiten descartar estas neoplasias. Así, el histiocitoma fibroso presenta un patrón estoriforme y marcado pleomorfismo celular con positividad para S100, que también es positivo para los tumores benignos y malignos de la vaina nerviosa en los cuales se pueden presentar áreas mixoides (2,17,18)

El tratamiento de elección para el TFS es la resección quirúrgica completa. Algunos autores han reportado resultados favorables con quimioterapia y radioterapia después de cirugía en caso de resecciones incompletas (9,15). El tumor fibroso solitario puede recurrir después de muchos años, por lo que la resección completa es el factor pronóstico más importante (8,11). El comportamiento biológico del TFS es impredecible, ya que el 23% de los TFS en pleura han manifestado agresividad (1,15,18). Algunos autores consideran que la invasión, recurrencia y las metástasis a distancia pueden estar relacionadas con el tamaño del tumor, la hipercelularidad, el incremento de mitosis, pleomorfismo e historia de hemorragia (8).

CONCLUSION

El TFS en cavidad oral y región maxilofacial a pesar ser poco frecuente, es una entidad a considerar en el diagnóstico diferencial de las lesiones que pueden presentar características clínicas e histológicas similares, de las que se debe diferenciar mediante estudios de inmunohistoquímica. El pronóstico del TFS en cabeza y cuello es reservado por los pocos casos reportados hasta la fecha, pero se debe basar en la localización y tamaño de la neoplasia. El rápido crecimiento, la recurrencia y las metástasis, son factores determinantes para considerarlo maligno.

ENGLISH

Solitary fibrous tumor of the parotid region. Report of a case and review of the Literature

SUÁREZ-ROA ML, RUÍZ-GODOY-RIVERA LM, MENESES GARCÍA A, GRANADOS-GARCÍA M, MOSQUEDA-TAYLOR A. SOLITARY FIBROUS TUMOR OF THE PAROTID REGION. REPORT OF A CASE AND REVIEW OF THE LITERATURE. MED ORAL 2003;9:82-8.

SUMMARY

Solitary fibrous tumor is a well-recognized entity that most commonly involves the pleura; however, it has been recently described in other locations including the head and neck region, where it occurs as a slowly growing and well-circumscribed lesion. Due to its low frequency it may be confused with other neoplasms, and for this reason microscopic, ultrastructural and immunohistochemical features are necessary to establish its diagnosis. Prognosis of this tumor depends on its location and size. We present a 20-year-old woman with a well circumscribed, rapidly enlarging solitary fibrous tumor located in the parotid region, which protruded into the oral cavity, measured 10 x 8.5 x 5.5 cm and exhibited benign histological features and positive immunoreactivity to CD34.

Key words: *Fibrous tumor, parotid.*

INTRODUCTION

Solitary fibrous tumor (SFT) is a rare neoplasm, first described by Klemperer and Rabin in 1931 in the pleura, which usually tends to be located in serosal surfaces (1). At present, there are numerous reports of cases of SFT located in extra pleural sites, such as mediastinum, pericardium, retroperitoneum, lung and liver. In the head and neck it has been described in sites unrelated to serosal cavities, such as meninges, infratemporal fossa, orbit, nasal cavity, paranasal sinuses, nasopharynx, oral cavity, salivary glands, thyroid, perithyroid soft tissue, pharynx, parapharyngeal space and epiglottis (1,2). SFT occurs more frequently around

the third to the sixth decades of life, with no gender predilection (1,3-6). Histogenesis of SFT is not well established, and although it was initially considered by Stout (1950) a mesothelial neoplasm, ultrastructural and immunohistochemical studies suggest a mesenchymal origin, as this tumor express high reactivity for this phenotype and shows negative results for epithelial antigens (1-3,7). Some authors consider that prognosis is dependent on location, size and histological features of the tumor, as an increase in cellularity, presence of pleomorphism, high mitotic index, necrosis and hemorrhage are considered parameters of malignancy (1,2,5).

In this article we describe a case of extrapleural SFT located in the head and neck region of a young woman, in which diagnostic difficulty, histopathologic and immunohistochemical patterns and biologic behavior are discussed.

CASE REPORT

A 20-year-old woman presented with a one-year history of an asymptomatic subcutaneous nodule located in the right retro auricular region, which she referred to have been surgically excised six months before admission without having performed a histopathological analysis. On admission, the patient presented with an asymptomatic tumoral growth located in the right parotid region, which was approximately 6 cm in diameter and protruded into the oral cavity. CAT disclosed a mass that was located on the right pterigomaxillary fossa region, which compressed and displaced the parapharyngeal space on its medial and posterior areas. The lesion appeared well circumscribed, extending into the hard palate and infratemporal fossa and partially obliterated the maxillary sinus, with no evidence of bony erosion (Fig. 1). On fine needle aspiration biopsy there were numerous cells with scant cytoplasm, regular elongated nuclei with fine chromatin, which were scattered individually and in small groups over a myxoid background, and for this reason it was considered as compatible with a pleomorphic adenoma (Fig. 2).

Right superficial parotidectomy and tumor resection from the infratemporal fossa was performed. Surgical specimen consisted in two nodules, the largest of which was white, ovoidal, firm in consistency and measured 10 x 8.5 x 5.5 cm. On section it appeared solid and fibrous, alternating with mucoid areas and peripheral hemorrhagic zones. The smaller nodule measured 1.8 cm in diameter and showed features similar to those described for the larger one (Fig. 3). The resected parotid gland showed no macroscopic changes suggestive of lesion.

Microscopically, the tumor was composed by oval epithelioid cells with pale cytoplasm and elongated hyperchromatic nuclei, which were scattered in a slightly myxoid stroma, alternating with hypercellular areas containing hyperchromatic fusiform cells with vesiculous nuclei that exhibited marked atypia and occasional small nucleoli. These areas alternated with hyalinized areas showing a vascular pattern with hemangiopericytoid aspect (Fig. 4). Immunohistochemical study showed intense cytoplasmic positivity for CD34 (Fig. 5) and vimentin. S-100 protein, cytokeratin, desmin and p53 were negative. These findings confirmed the diagnosis of SFT. The patient received

65 Gy of postoperative radiotherapy to the affected zone, and after one year she is alive without evidence of tumoral activity.

	<i>Oral cavity</i>	<i>Nasal cavity</i>	<i>Other sites</i>
<i>Site:</i>	30	9	4
<i>Gender:</i>	Male 19	Female 24	M :F 1 : 1.2
<i>Age:</i>	20 – 83 years	Mean: 52.8	
<i>Size:</i>	0.8 – 10 cm	Mean: 2.7 cm	
<i>Circumscribed:</i>	33	NR 10	

Table 1. Clinical features of reported cases of SFT of the oral and maxillofacial regions

Based on references 1, 3, 4, 5, 7, 9, 12, 13, 14, 15, 18

* NR: Not referred

DISCUSSION

SFT of the head and neck region is a rare, slowly growing and well-circumscribed neoplasm that possesses a low rate of recurrence. Age of occurrence ranges from 30 to 70 years with no gender predilection. Symptoms are usually related to the site of location and size of the lesion, and these tend to resolve with its surgical excision (1,8,9). This lesion is particularly important when located in the head and neck, as in its early stage it does not compromise any important structure and therefore may not be clinically evident until it reaches a considerable size or invades adjacent structures, which sometimes makes difficult its complete removal. Table 1 shows the salient clinical features of the previously reported SFT of the oral and maxillofacial regions.

The present case reached 10 cm in size and caused pain due to compression. Previously reported cases arising in the oral cavity have been smaller, which may be explained because of the normal dimensions of the oral cavity and the early symptomatology consequent to the interference with the normal functions of that anatomic region, which differs from other regions of the head and neck, such as nasal cavity, where there have been cases measuring up to 7 cm, in which the main symptoms are nasal obstruction and rhinorrhea (9). These large sizes are commonly seen in malignant neoplasms of the head and neck and also in some long-standing benign lesions. Invasion to adjacent structures is important because this situation may produce incomplete removal of the tumor. As our case was well circumscribed in both nodules, surgical excision was complete.

One of the most important aspects of SFT is its differential diagnosis, both clinical and histopathologic. In the present case the first clinical diagnostic possibility was a pleomorphic adenoma or malignant mixed tumor, which was considered because of the location of the lesion in the parotid region, the six-month evolution time and the antecedent of a previous surgical excision of a lesion in the same area. These diagnostic possibilities were

supported by the fine needle aspiration biopsy (FNAB) results, which were compatible with a pleomorphic adenoma. In this respect, there are only few SFT cases studied by FNAB that have been reported in the literature, and most of them have occurred in the pleura. In a report of six cases presented by Clayton et al (10), which included one extrapleural and two malignant lesions, these authors described the following cytological features: mild hemorrhagic background with scant inflammatory cells, polygonal and fusiform cells with oval to round nuclei, fine cytoplasm, uniform and finely granular and uniform chromatin. This description is very similar to that found for pleomorphic adenoma in FNAB (11). In these cases it is very difficult to establish the diagnosis of FST based solely on FNAB, as its cytological variety and its parotid location very often lead to diagnose a pleomorphic adenoma or any of the lesions that share cytological features in other locations (4,5,10,12). Clayton et al (10), as well as other authors emphasize the importance of histopathology for definitive diagnosis.

Macroscopically, SFT has been described as a firm, non-encapsulated but well circumscribed neof ormation, with smooth white surface and translucent areas, as it occurred in the present case (1-3,12,13), but also it may share macroscopic features of a pleomorphic adenoma, although this neoplasm develops from salivary gland tissue and may be multinodular. In the present case the two nodules were immersed into the soft tissues and were not related to glandular tissue.

In 1997 Chan (2) proposed as essential criteria for diagnosis of SFT: to be circumscribed, the presence of hypercellular areas alternating with hypocellular sclerotic foci, bland appearance, short spindly or plump cells with poorly defined scant cytoplasm, few mitotic figures (<4/10 high power fields) and haphazard, storiform or fascicular arrangement of spindle cells intimately intermingled with collagen fibrils, which is in accordance with the findings described by other authors (1,2,11-16). As secondary findings, there may be calcification, psammoma bodies and focal areas of myxoid changes (2,17). Immunohistochemical studies help to establish the diagnosis. Epithelioid-like plump cells do not express S-100 protein, desmin, cytokeratin or EMA. CD 34 antibody is intensely positive in most of the reported studies, and for Chan (2) it is one of the essential criteria for diagnosis of SFT. Despite some other authors do not consider it a necessary finding; CD 34 positivity is helpful for diagnosis of SFT in extrapleural sites (3,7,12,15,18).

The presence of sarcomatoid areas (hypercellularity, nuclear atypia, pleomorphism and more than 4 mitotic figures/10 HPF) within a typical SFT, or development of a sarcoma in the same site where a SFT occurred before are two conditions that satisfies the criteria of malignancy; however, some authors disagree with this, and they consider SFT as malignant when there is recurrence and distant metastasis (2,7,16). Malignancy has been reported in 23% of pleural cases, but this feature in extrapleural tumors is rare (9-11). Our case showed both clinical benign and malignant features, such as nuclear atypia and pleomorphism, relatively rapid growth and large size, but it was well circumscribed and there were no mitotic figures.

In a study of 10 cases by Yakoi et al (16), these authors found that malignant SFT may occur de novo or as malignant transformation of a previously benign or low-grade lesion, and that it may be associated with p53 mutation, and that in spite CD34 is the usual immunohistochemical marker for this tumor, its expression does not persist in high grade tumors, as these authors found that this protein was positive only in low and intermediate grade malignant SFT but was negative in the high grade neoplasms. In a study of 29 cases reported by Hanau and Miettinen (7), these authors found three cases of malignancy, positive for CD34, but they did not specified their grade. Our case showed strong positivity for CD34 and was negative for p53 and therefore, on the basis of the findings previously reported, led us to consider it as a low grade malignant neoplasm (7,16).

Differential diagnosis of SFT of the head and neck includes fibrosarcoma, malignant or benign fibrous histiocytoma, metastatic malignant mesothelioma, hemangiopericytoma and benign and malignant nerve sheath tumors (2,8,11,15,18). However, in most of the cases the morphologic pattern and the immunohistochemical findings allow to exclude these neoplasms. Hence, fibrous histiocytoma exhibits a storiform pattern and marked cellular pleomorphism with positivity for S-100 protein, which is also positive for benign and malignant nerve sheath tumors, in which there may be also myxoid areas (2,17,18).

The treatment of choice for SFT is complete surgical resection. Some authors have reported favorable results with postoperative chemotherapy and radiotherapy after surgery in cases with incomplete resection (9,15). SFT may recur after several years, and therefore complete resection is the most important prognostic factor (8,11). The biologic behavior of SFT is unpredictable, as 23% of pleural tumors have been aggressive (1,15,18). Some authors consider that invasion, recurrence and distant metastases may be related to tumor size, hypercellularity, increased number of mitosis, pleomorphism and history of hemorrhage (8).

CONCLUSION

In spite of being an infrequent tumor in the oral and maxillofacial regions, SFT has to be included in the differential diagnosis of those lesions that share similar clinical and histopathological features, from which it has to differentiate by means of immunohistochemical studies.

Prognosis of SFT of the head and neck is reserved, due to the small number of cases reported to date, and it has to be based in the location and the size of the neoplasm. Rapid growth, recurrence and metastasis are determinant factors to consider it as malignant.

BIBLIOGRAFIA/REFERENCES

1. Rayappa CS, McArthur PD, Gandopadhyay KA. Solitary fibrous tumor of the infratemporal fossa. *J Laryngol Otol* 1996;110: 594-7
2. Chan JKC. Commentary. Solitary fibrous tumour—everywhere, and a diagnosis in vogue. *Histopathology* 1997;31:568-76
3. Stringfellow HF, Khan FR, Sissons MC, Path MR. Solitary fibrous tumor arising in the nasal cavity: report of a case. *J Laryngol Otol* 1996;110:468-70.

4. Zukerberg LR, Rosenberg AE, Randolph G, Pilch BZ, Goodman ML. Solitary fibrous tumor of the nasal cavity and paranasal sinuses. *Am J Surg Pathol* 1991;15:126-30.
 5. Günhan Ö, Yildiz RF, Celasun B, Önder T, Finci R. Solitary fibrous tumour arising from sublingual gland: report of a case. *J Laryngol Otol* 1994;108:998-1000.
 6. Al-Sinawi A, Johns MA. Parapharyngeal solitary fibrous tumour: an incidental finding at ENT examination. *J Laryngol Otol* 1994;108:344-7.
 7. Hanau CA, Miettinen M. Solitary Fibrous Tumor: Histological and immunohistochemical spectrum of benign and malignant variants presenting at different sites. *Hum Pathol* 1995;26:440-9.
 8. Goodland JR, Fletcher CDM. Solitary fibrous tumour arising at unusual sites: analysis of a series. *Histopathology* 1991;19:515-52.
 9. Witkin GB, Rosai J. Solitary fibrous tumor of the upper respiratory tract. *Am J Surg Pathol* 1991;15:842-8.
 10. Clayton AC, Salomao DR, Keeney GL, Nascimento AG. Solitary fibrous tumor: a study of cytologic features of six cases diagnosed by fine-needle aspiration. *Diagn Cytopathol* 2001;25:172-6
 11. Rojas TME, Moreno LH, Rodríguez VA. Biopsia por aspiración con aguja delgada de glándulas salivales. En: Angeles AA. Biopsia por aspiración con aguja delgada. México: Angeles Editores;1994. p 76-7
 12. Talacko A, Aldred MJ, Sheldon WR, Hing NR. Solitary fibrous tumor of the oral cavity: report of two cases. *Pathology* 2001;33:315-8.
 13. Alawi F, Stratton D, Freedman PD. Solitary fibrous tumor of oral soft tissues. A clinicopathologic and immunohistochemical study of 16 cases *Am J Surg Pathol* 2001;25:900-10.
 14. Kurihara K, Mizuseki K, Sonobe J, Yanagihara J. Solitary fibrous tumor of the oral cavity. Report of a case. *Oral Surg Oral Med Oral Pathol Oral Radiol Endod* 1999;87:223-6.
 15. Perez OB, Koutlas IG, Strich E, Gilbert RW, Jordan RC. Solitary fibrous tumor of the oral Cavity. An uncommon location for a ubiquitous neoplasm. *Oral Surg Oral Med Oral Pathol Oral Radiol Endod* 1999;87:589-93.
 16. Yokoi T, Tsuzuki T, Yatabe Y, Suzuki M, Kurumaya H, Koshikawa T, et al. Solitary fibrous tumour: significance of p53 and CD34 immunoreactivity in its malignant transformation. *Histopathology* 1998;32:423-32.
 17. Iwai S, Nakazawa M, Yoshikawa F, Amekawa S, Sakuda M. Solitary fibrous tumor of the buccal mucosa. Report of a case with immunohistochemical studies. *Oral Surg Oral Med Oral Pathol Oral Radiol Endod* 1999;88:461-5.
 18. Vargas PA, Alves FA, Lopes MA, Siqueira SAC, Menezes LFC, Aldred VL, et al. Solitary fibrous tumour of the mouth: report of two cases involving the tongue and cheek. *Oral Dis* 2002;8:111-5.
-