

Metástasis mandibular por carcinoma hepático: un infrecuente caso con severa hemorragia

Luis Junquera ⁽¹⁾, Cristian Rodríguez-Recio ⁽²⁾, Aintza Torre ⁽²⁾, Jacobo Sánchez-Mayoral ⁽²⁾, Manuel F. Fresno ⁽³⁾

(1) Profesor Titular Vinculado de Cirugía Oral y Maxilofacial. Universidad de Oviedo. Hospital Central de Asturias

(2) Médico Residente de Cirugía Oral y Maxilofacial. Hospital Central de Asturias

(3) Profesor Titular Vinculado de Anatomía Patológica. Universidad de Oviedo. Hospital Central de Asturias. España

Correspondencia:

Luis Junquera.

Universidad de Oviedo. Escuela de Estomatología

Catedrático José Serrano s/n. 33009. Oviedo. España

E-mail: Junquera@sci.cpd.uniovi.es

Recibido: 31-05-2003 Aceptado: 11-12-2003

Indexed:

-Index Medicus / MEDLINE

-EMBASE, Excerpta Medica

-Índice Médico Español

-IBECs

Junquera L, Rodríguez-Recio C, Torre A, Sánchez-Mayoral J, Fresno MF. Metástasis mandibular por carcinoma hepático: un infrecuente caso con severa hemorragia. *Med Oral* 2004;9:345-9.

© Medicina Oral S. L. C.I.F. B 96689336 - ISSN 1137 - 2834

RESUMEN

El carcinoma hepatocelular (CH) es relativamente infrecuente en Europa y Estados Unidos, a pesar de que en este último país se diagnostican más de 13.000 nuevos casos cada año. Las metástasis mandibulares por CH son inusuales, recogiendo en la literatura hasta el momento, 50 casos. En el presente trabajo se documenta un nuevo caso, correspondiente a un varón de 54 años que presentó una metástasis por HC en el cuerpo mandibular derecho, al año del tratamiento de su tumor primario. El curetaje-biopsia de la lesión se acompañó de una profusa hemorragia. El paciente falleció a los seis meses de la biopsia, con múltiples metástasis. Se describen las posibles vías de diseminación hematogena de la enfermedad.

Palabras clave: Carcinoma hepático, metástasis óseas maxilares.

INTRODUCCION

Aunque el carcinoma hepático (CH) es una neoplasia presente en todo el mundo, sus metástasis en el territorio de la cabeza y el cuello son infrecuentes. Entre el 1% y el 3% de las neoplasias malignas orales tienen un origen metastático, ubicándose los tumores primarios, en orden decreciente, en mama, glándula suprarrenal, colon y recto, órganos genitales y glándula tiroides en las mujeres; y en pulmón, próstata, riñón, hueso, y glándula suprarrenal en los varones (1). El 50% de los hepatocarcinomas se acompañan de metástasis extrahepáticas, que involucran principalmente a los pulmones, linfáticos abdominales, glándulas suprarrenales, grandes venas adyacentes al hígado, el diafragma, o el esqueleto. Los carcinomas hepáticos de mayor tamaño, poco diferenciados, o con afectación multisegmentaria se acompa-

ñan de un mayor riesgo de metástasis (2). Hasta un 10,1% de los pacientes con CH pueden presentar metástasis óseas, especialmente frecuentes en las vértebras, pero también susceptibles de ubicarse, en orden decreciente, en: costillas, esternón, y pelvis (3). Que nosotros sepamos, se han publicado en el periodo 1957-2003, 50 casos de metástasis mandibular y/o maxilar por CH: 26 casos en la literatura inglesa, 18 en la japonesa y 6 en la francesa (4-6).

El objetivo del presente trabajo es documentar un nuevo caso de metástasis mandibular por carcinoma hepático, enfatizando sobre las posibles complicaciones hemorrágicas de su manejo, y sus posibles vías de diseminación.

CASO CLINICO

Varón de 54 años de edad, remitido a nuestro servicio en mayo del 2003 por presentar odontalgia en relación con un tercer molar inferior derecho erupcionado. A la inspección oral se pudo observar la existencia de una tumefacción que expandía las corticales vestibulo-linguales, en la región del tercer molar mandibular derecho, cariado por distal. La mucosa oral estaba indemne, y no se palpaban adenomegalias cervicales. El paciente refería la existencia de una hipoestesia en el territorio de distribución del nervio mentoniano de quince días de evolución. En la ortopantomografía, se evidenció la presencia de una imagen radiolúcida, de contornos poco definidos, en el cuerpo mandibular derecho (Fig. 1). Dos días después, bajo anestesia local, se procedió a la exodoncia del tercer molar y curetaje-biopsia del tejido subyacente. Durante el acto operatorio, se produjo una intensa hemorragia, que pudo ser cohibida con el empleo de Surgicel (Johnson & Johnson, Nuevo Brunswick, NJ) y mediante el empaquetado en el lecho alveolar de cera de

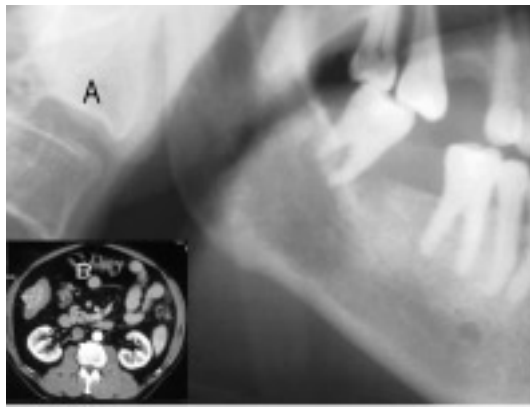


Fig. 1. A. Orthopantomografía en la que se aprecia una imagen osteolítica en el cuerpo mandibular derecho, junto a una zona de mayor radiodensidad en relación con la raíz distal del molar. B. Tomografía computarizada correspondiente al tumor primario.

A. Orthopantomography showing an osteolytic image in right mandibular body and radiodensity in relation with distal root of molar. B. Computerized tomography of primary tumor.

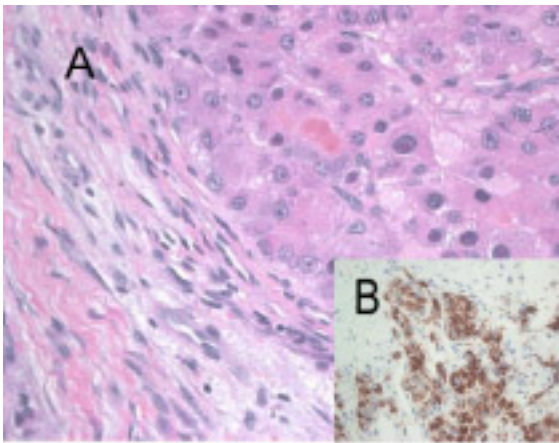


Fig. 2. A. Microfotografía en la que se aprecian nidos tumorales en un estroma fibroso periférico (H.E x400). B. Inmunomarcaje citoplasmático de las células tumorales frente al antígeno hepatocito N.

A. Microphotograph with tumoral nests in a fibrous peripheral stroma (H.E x400). B. Cytoplasmatic immunomarker against antigen hepatocyte N of tumoral cells.

hueso. El hemograma y el estudio de coagulación postoperatorios no mostraron alteraciones significativas. El diagnóstico histopatológico del material remitido fue de: metástasis mandibular por hepatocarcinoma bien diferenciado (Fig. 2). Las células neoplásicas no se teñían con las citoqueratinas 19 y 20, ni con la alfa-fetoproteína, pero si mostraron una intensa tinción granular citoplasmática con el marcador hepatocito N.

Entre los antecedentes personales del paciente, destacaban una historia de diabetes tipo II de 8 años de evolución, controlada con hipoglucemiantes orales. Se trataba de un bebedor de 130 g. etanol/día desde los 30 años, y fumador de 2 paquetes de cigarrillos/día desde los 20 años. Un año antes de nuestra valoración, el enfermo había sido diagnosticado de cirrosis hepática (estadio A de Child Pugh: 5/15), y de hepatocarcinoma multicéntrico con afectación de los segmentos II, III, y IV, siendo intervenido mediante resección hepática parcial, al mes de su diagnóstico. Previamente se había realizado un estudio completo que incluyó gammagrafía ósea con tecnecio 99-MDP y tomografía computarizada de cráneo, pulmón, abdomen y pelvis, sin objetivar la presencia de metástasis. Los valores séricos de alfa-fetoproteína eran, en los controles postoperatorios, normales (3,6 ng/ml).

A los 15 días de nuestra intervención se objetivó una marcada elevación de los niveles de alfa-fetoproteína (221 ng/ml), evidenciándose mediante gammagrafía ósea y resonancia magnética la existencia de múltiples metástasis que afectaban al occipital izquierdo, cuerpo esternal, pelvis, y múltiples vértebras (Fig. 3). El paciente fue sometido a radioterapia paliativa sobre las lesiones vertebrales (10 Gy a la semana de Co 60) sin mejoría, siendo éxitus a los seis meses de nuestra biopsia.

DISCUSION

El carcinoma hepatocelular se considera como relativamente infrecuente en Europa y Estados Unidos, a pesar de que en este último país se diagnostican más de 13.000 nuevos casos cada

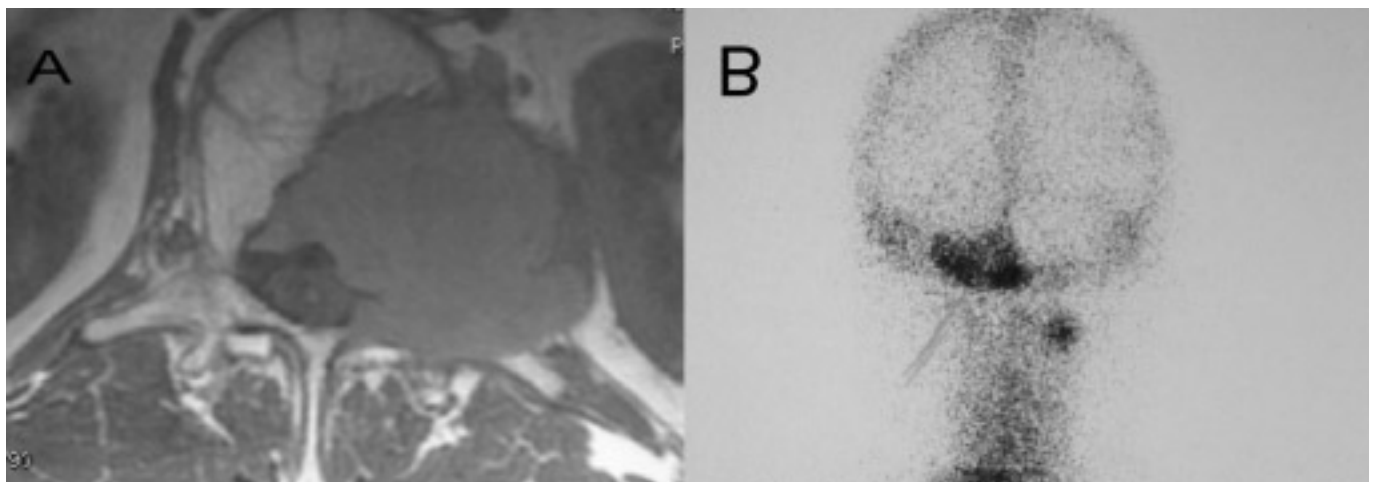


Fig. 3. A. Resonancia magnética que muestra una extensa metástasis en el cuerpo vertebral D-10. B. Gammagrafía postero-anterior con Tc99 en la que se aprecia una captación patológica en el cuerpo mandibular derecho, y occipital izquierdo.

A. Magnetic resonance with an extensive metastasis in vertebral body D-10. B. Postero-anterior Tc99 scintigraphy with pathologic captation in right mandibular body and left occipital bone.

año, principalmente en pacientes con antecedentes previos de cirrosis alcohólica o infección por el virus de la hepatitis B o C (7). Las metástasis en el territorio maxilofacial por CH son inusuales, afectando preferentemente a varones (relación varón-mujer 46:4), por encima de los 50 años (rango: 15-88 años), y localizándose en la mayor parte de los casos publicados en el cuerpo y ángulo mandibular (4-6, 8,9). En el 59% de los casos publicados, el diagnóstico de la metástasis en el territorio maxilofacial precedió al reconocimiento de la existencia de un tumor primario en el hígado (4); circunstancia que no ocurrió en el caso objeto del presente trabajo. Las manifestaciones clínicas de la enfermedad, tumefacción e hipoestesia en el territorio de distribución del nervio mentoniano, recogidas en nuestro paciente, coinciden con las referidas en otros casos (6,9). La presencia de odontalgia es más inusual; sin embargo, la existencia de una caries por distal del 48, junto al reconocimiento de una pequeña imagen radiolúcida en relación con la raíz distal del tercer molar, nos hace sospechar la posibilidad de que el paciente sufriera una infección odontogénica sincrónica con la lesión metastásica.

La forma en la que desde un carcinoma hepático se puede producir una metástasis intraósea mandibular es discutida en la literatura. Básicamente existen dos grandes vías por las que un tumor hepático, puede alcanzar el territorio maxilofacial; cuando los grandes vasos aferentes del hígado (arteria hepática, vena porta) están afectados, la diseminación metastásica debe alcanzar primero los pulmones antes de llegar a nuestro territorio. Hasta el momento, la mayor parte de los casos registrados de CH con metástasis mandibular presentaban lesiones metastásicas en los pulmones (9,10); sin embargo, en al menos 11 casos (sin incluir el presente) no se pudo objetivar mediante estudios de imagen o autopsia la existencia de afectación pulmonar previa a la metástasis ósea mandibular (4). Para estos casos se ha postulado que la conexión entre las venas ácigos-hemiácigos y el plexo venoso vertebral (plexo de Batson) constituye la vía patogénica de la afectación mandibular (3,11). El presente caso constituye, dada la distribución de las metástasis óseas observadas, una confirmación de esta hipótesis. La cirrosis y la cirugía aplicada sobre el hígado de nuestro paciente, pudieron generar alteraciones retrógradas del flujo circulatorio. Se reconoce la existencia de una libre comunicación entre los sistemas venosos del cuello, tórax, abdomen y pelvis con el plexo venoso vertebral que, carente de válvulas competentes, se extiende desde la base del cráneo hasta el coxis; cualquier actividad que genere un aumento de presión dentro del abdomen, puede originar un flujo ascendente por el plexo venoso vertebral. En nuestro caso, es razonable pensar que las primeras metástasis del paciente se ubicaron en los cuerpos vertebrales a través de las venas intervertebrales y basivertebrales (ver: figura 3); desde allí, la diseminación metastásica podría haber alcanzado el occipital y la mandíbula. El plexo venoso vertebral se anastomosa con ramos venosos intercostales posteriores y lumbares, que drenan en la vena ácigos (lado derecho) y hemiacigos (lado izquierdo). Las células metastásicas circularían por la vena hemiacigos (dados los segmentos hepáticos primariamente afectos, y la localización de las metástasis ver-

tebrales), penetrando en el tórax por el pilar izquierdo del diafragma, y ascenderían en íntima conexión con los cuerpos vertebrales hasta llegar a la altura de la vértebra D7, en donde, siguiendo el trayecto venoso se desviarían hacia la derecha desembocando en la vena ácigos. Esto podría explicar las metástasis costales e incluso la propia afectación mandibular de nuestro enfermo (12). La imagen radiográfica de los casos documentados hasta el momento de metástasis mandibular por CH, se caracteriza por su naturaleza radiolúcida (osteolítica) con bordes más o menos definidos, sin reacción esclerótica. La ortopantomografía de nuestro paciente mostraba, además, un foco de mayor radiolucidez, que pensamos pudiera estar en relación con una patología infecciosa de origen dentario.

El diagnóstico histológico de metástasis por HC suele ser sencillo cuando, como en el presente caso, existía un antecedente previo de tumor hepático; sin embargo, y tal y como sucede en la mayor parte de los casos, puede resultar comprometido cuando la metástasis es la primera manifestación de la neoplasia hepática. En estos pacientes la mayor inmadurez y anaplasia de las células metastásicas pueden generar confusión, precisándose de marcadores inmunohistoquímicos como la alfa-fetoproteína para su diagnóstico definitivo. El estudio inmunohistoquímico de las muestras operatorias del presente caso fue negativo para este anticuerpo, circunstancia ya constatada en otros trabajos (6). La posibilidad de que se produzca una hemorragia como consecuencia de la manipulación de una metástasis mandibular por HC es recogida en la literatura por diversos autores. La mayoría atribuyen este problema a las alteraciones en la coagulación que suelen presentar estos enfermos, como consecuencia de su patología de base (3,4). Ashar et al. (13) refieren un caso en el que tras la realización de una biopsia bajo anestesia local, se produjeron tres severos episodios hemorrágicos que obligaron a realizar una ligadura de la carótida externa ipsilateral, sin éxito consistente, un intento de embolización selectiva (ineficaz por problemas técnicos), y finalmente a la aplicación local de radioterapia (Co, 4.100 cGy). Para estos autores, la tendencia hemorrágica de este tipo de lesiones es consecuencia del alto grado de vascularización que presentan, similar al observado en el tumor primario. Por esta razón se sugiere que, en aquellos casos en los que por la existencia de un antecedente previo de CH se sospeche la existencia de una metástasis mandibular, se proceda a filiar este extremo mediante la realización de una punción aspiración, reservando la biopsia para la eventual posibilidad de que la punción no sea diagnóstica (8).

El pronóstico de los carcinomas hepáticos metastásicos es malo. La supervivencia media, después del diagnóstico de metástasis en el territorio maxilofacial, es de 21 semanas (rango: 2 semanas-2años) (10). La cirugía radical sobre la metástasis mandibular sólo estaría indicada si no existen otras metástasis sistémicas, y el tumor primario está controlado.

ENGLISH

Hepatocellular carcinoma metastatic to the mandible: a case involving severe hemorrhage

JUNQUERA L, RODRÍGUEZ-RECIO C, TORRE A, SÁNCHEZ-MAYORAL J, FRESNO MF. HEPATOCELLULAR CARCINOMA METASTATIC TO THE MANDIBLE: A CASE INVOLVING SEVERE HEMORRHAGE. MED ORAL 2004;9:345-9.

ABSTRACT

Hepatocellular carcinoma (HCC) is quite uncommon in Europe and USA, although in this last country more than 13,000 new cases are diagnosed every year. Mandibular metastases are unusual, with only 50 cases documented. In this article, we present a 54 year-old male patient with a metastasis of HCC in right mandibular body, one year after treating the primary tumor. Curettage and biopsy of the lesion was performed, followed by a profuse hemorrhage. The patient expired six months after the biopsy, with multiple metastases. We describe the different paths for hematogenic dissemination of the process.

Key Words: *Hepatocellular carcinoma, jaw bone metastasis.*

INTRODUCTION

Hepatocellular carcinoma (HCC) is a well-known pathology worldwide, although metastases to the head and neck are unusual. Only 1-3% of oral malignancies are metastatic carcinomas from a distant primary site—in decreasing order, from the breast, adrenal gland, colorectal system, genital organs and the thyroid gland in women; and lung, prostate, kidney, bone, and adrenal gland for men (1). Hepatocellular carcinoma with extrahepatic metastasis has been reported in approximately 50% of cases, with lungs, abdominal lymphatics, adrenals, great veins adjacent to the liver, the diaphragm, or the skeleton usually involved. Poor differentiation, large tumors and those with multilobar spread have increased risk for metastasis (2). Bone metastasis in HCC has been reported in 10.1% of patients, with the vertebrae being most frequently affected, followed by (in decreasing order) ribs, sternum, and pelvis (3). We found only 50 cases of metastasis to the mandibular or maxillary area in the English (26 cases), Japanese (18 cases) and French (6 cases) literature from 1957 to 2003 (4-6).

The objective of this report is to present a case of metastatic HCC to the mandible and to emphasize the potential hemorrhagic problems associated with any surgical intervention

CASE REPORT

A 54-year-old man was referred to our department on May 2003, with odontalgia in the lower right erupted third molar. Intraoral

examination showed a buccolingual swelling extending from molar region to right mandibular body and distal decay in mandibular right molar. The oral mucosa covering this area was normal. There was no cervical lymphadenopathy. The patient felt hypoesthesia in the mental nerve region. A panoramic radiograph showed tooth decay in third molar and a poorly defined osteolytic lesion affecting the right mandibular body (Fig 1). Two days later, molar exodontia with curettage-biopsy was performed under local anesthesia, followed immediately by acute hemorrhage treated with Surgicel™ (Johnson & Johnson, New Brunswick, NJ) and bone wax packing in the biopsy site. Complete blood studies and coagulation profile were within the normal range. Histopathologic diagnosis revealed a mandibular metastasis from well differentiated hepatocellular carcinoma (Fig. 2). Neoplastic cells could not be dyed neither with cytokeratins 19 and 20 nor alpha-fetoprotein, but they did show an intense granular cytoplasmatic tinction with hepatocyte N marker.

The past medical history revealed a 8 year-hystory of diabetes mellitus type II controlled with oral medication, heavy alcohol consumption during the last 30 years and positive history of cigarette smoking (40 cigarettes per day for 20 years). One year before, he had been diagnosed of liver cirrhosis (stadium A of Child Pugh classification: 5/15) and multicentric hepatocellular carcinoma in the II, III and VI liver segments. At that time, a though evaluation, including a whole-body technetium 99-MDP bone scan and computed tomography (CT) of the brain, chest, abdomen an pelvis failed to reveal any evidence of metastatic disease. The patient underwent hepatic resection 1 month after diagnosis. Laboratory analysis revealed normal alpha-fetoprotein level (3,6 ng/ml).

Two weeks after our biopsy, alpha-fetoprotein level increased to 221 ng/ml. Bone scintigraphy showed multiple hot spots in several vertebrae, left occipital bone, sternum and middle third of right femur (Fig 3). Vertebral palliative radiation was performed with 10 Gy of Co 60. The patient expired six months after our intervention.

DISCUSSION

Hepatocellular carcinoma (HC) is considered to be quite uncommon in Europe and United States, although in this last country about 13,000 new cases are diagnosed every year, especially in patients with alcoholic cirrhosis or infection by hepatitis viruses B and C (7). Metastases into maxillofacial territory are unusual, affecting preferably to male patients (male-female relationship 46:4) over 50 years (15-88 years range), in mandibular body or angle (4-6,8,9).

Maxillofacial metastases preceded the knowledge of liver disease in 59% of documented cases (4), but not in our case. Clinical manifestations like swelling and mental nerve hypoesthesia appear both in our patient and other cases (6,9). Odontalgia is more unusual, but the presence of distal decay in tooth 4.8 and a radiolucent image in relation with distal root of third molar, made us suspect of a synchronic odontogenic infection with the metastatic lesion.

It is widely discussed in the literature the way in which

hepatocellular carcinoma can disseminate into an intraosseous mandibular metastasis. Basically, there are two paths from the liver to the maxillofacial territory. When the hepatic artery and the portal vein are affected, metastatic dissemination must reach the lungs first, and only later may reach the maxillofacial area. According to this, most of the registered cases of HCC with mandibular metastasis presented lung metastasis too (9,10). Lung metastases could not be demonstrated, at least in our case and 11 more (4). It has been postulated that there must be a connection between the azygos and hemiazygos veins and the vertebral venous plexus (Batson's plexus) to explain this mandibular affectation. (3,11). The distribution of the osseous metastasis in our case seems to confirm this hypothesis. Surgery and cirrhosis in our patient could generate retrograde alterations of the circulatory flow. It is well known the existence of free communication between neck, thorax, abdomen and pelvis venous systems with the non-valve vertebral venous plexus that extends from cranial base to coccyx; any pressure increment inside the abdomen can create an ascendant flow through the vertebral venous plexus. In our patient, it is reasonable to think that the first metastasis could grow in the vertebral bodies from the intervertebral and basivertebral veins (figure 3); from that point, the dissemination could reach the occipital and mandibular bones. The vertebral venous plexus anastomoses to posterior intercostal and lumbar venous ramus, which drain into the azygos (right side) and hemiazygos (left side) veins. Metastatic cells could follow the hemiazygos vein in our patient, due to the liver segments and vertebrae affected, penetrating then in the thorax by the left diaphragm crus, and ascending in intimate connection with the vertebral bodies until arriving to the level of vertebra D7, in which, following the venous vessels would reach the azygos vein. This could explain rib metastasis and mandibular affectation in our patient (12). Radiographs of documented mandibular HCC metastasis present a radiolucent image (osteolytic) with quite defined borders and no sclerotic reaction. Orthopantomography in our patient showed this image, but also another image more radiolucent similar to periapical infectious pathology.

Histologic diagnosis is easy when the hepatic tumor has been previously diagnosed as in our patient, but in most cases metastasis occurs before. Immaturity and anaplasia of the metastatic cells difficultate the diagnosis, and immunohistochemical markers, such as alpha-fetoprotein may be needed to confirm it. In our patient immunohistochemical analysis was negative, as it is described in other studies (6).

Many authors have studied the hemorrhagic process that can occur after the manipulation of HCC mandibular metastasis. Most of them find the coagulation alterations due to the basal liver pathology to be the reason for this bleeding (3,4). Ashar et al. (13) described a case in which after practicing a biopsy under local anesthesia, three episodes of hemorrhage occurred, and needed ligation of external carotid artery with no success, failed attempt of embolization due to technical problems and finally application of local radiotherapy (Co 4,100 cGy). These authors suggest that hemorrhagic tendency of these tumors is consequence of their rich vascularization as it happens in the

primary tumor. When mandibular metastasis of HCC is suspected, it should be confirmed with fine needle puncture-aspiration, and if it is not, then perform the biopsy (8).

Prognosis of HCC is bad. Mean survival after maxillofacial metastasis diagnosis is 21 weeks (range: 2 weeks – 2 years) (10). Only if we cannot find systemic metastasis and the primary tumor is controlled, we would practice radical surgery of mandibular metastasis.

BIBLIOGRAFIA/REFERENCES

- Hirshberg A, Leibovich P, Buchner A. Metastases to the oral mucosa: analysis of 157 cases. *J Oral Pathol Med* 1993;22:385-90.
- Si MS, Amersi F, Golish SR, Ortiz JA, Zaky J, Finklestein D, et al. Prevalence of metastases in hepatocellular carcinoma: risk factors and impact on survival. *Am Surg* 2003;69:879-85.
- Yoshimura Y, Matsuda S, Naitoh SI. Hepatocellular carcinoma metastatic to the mandibular ramus and condyle: report of a case and review of the literature. *J Oral Maxillofac Surg* 1997;55:297-306.
- Okada H, Kamino Y, Shimo M, Kitamura E, Katoh T, Nishimura H et al. Metastatic hepatocellular carcinoma of the maxillary sinus: a rare autopsy case without lung metastasis and a review. *Int J Oral Maxillofac Surg* 2003;32:97-100.
- Neff BA, Pribitkin EA, Willcox TO. Hepatocellular cancer metastatic to the zygoma: primary resection and immediate reconstruction. *Ear Nose & Throat Journal* 2002;81:57-8.
- Chin A, Liang TS, Borislow AJ. Initial presentation of hepatocellular carcinoma as a mandibular mass. Case report and review of the literature. *Oral Surg Oral Med Oral Pathol Oral Radiol Endod* 1998;86:457-60.
- Wands JR, Blum HE. Primary hepatocellular carcinoma. *N Engl J Med* 1991; 325:729-31.
- Barrera-Franco JL, Flores-Flores G, Mosqueda-Taylor A. Mandibular metastasis as the first manifestation of hepatocellular carcinoma: report of a case and review of the literature. *J Oral Maxillofac Surg* 1993;51:318-21.
- Takinami S, Yahata H, Kanoshima A, Yamasaki M, Funaoka K, Nakamura E, et al. Hepatocellular carcinoma metastatic to the mandible. *Oral Surg Oral Med Oral Pathol Oral Radiol Endod* 1995;79:649-54.
- Marker P, Clausen PP. Metastases to the mouth and jaws from hepatocellular carcinomas: a case report. *Int J Oral Maxillofac Surg* 1991;20:371-4.
- Batson OV. The function of the vertebral veins and their role in the spread of metastases. *Clin Orthop* 1995;312:4-9.
- Oeppen RS, Tung K. Retrograde venous invasion causing vertebral metastases in renal cell carcinoma. *Br J Radiol* 2001;74:759-61.
- Ashar A, Khateery SM, Kovacs A. Mandibular metastatic hepatocellular carcinoma: a case involving severe postbiopsy hemorrhage. *J Oral Maxillofac Surg* 1997;55:547-52.