

# Sialometaplasia Necrotizante: Presentación de cinco casos clínicos

Fabián Libero Femopase <sup>(1)</sup>, Silvia Liliana Hernández <sup>(2)</sup>, Héctor Gendelman <sup>(3)</sup>, María Inés Criscuolo <sup>(4)</sup>, Silvia Adriana López de Blanc <sup>(5)</sup>

(1) Profesor Adjunto Clínica Estomatológica I y II B

(2) Docente Clínica Estomatológica I y II B

(3) Profesor Titular Anatomía Patológica A

(4) Docente Clínica Estomatológica I y II B

(5) Profesora Titular Clínica Estomatológica I y II B. Facultad de Odontología. Universidad Nacional de Córdoba . Argentina

## Correspondencia:

Dra. Silvia López de Blanc

Cátedra de Clínica Estomatológica I y II B. Facultad de Odontología.

Pabellón Argentina

Ciudad Universitaria. Agencia 4

5016. Córdoba

TE/Fax: 0351-4334179-78

e-mail: silopez@odo.unc.edu.ar

Recibido: 22-01-2003 Aceptado: 25-04-2004

## Indexed:

-Index Medicus / MEDLINE

-EMBASE, Excerpta Medica

-Índice Médico Español

-IBECs

Femopase FL, Hernández SL, Gendelman H, Criscuolo MI, López de Blanc SA. Sialometaplasia Necrotizante: Presentación de cinco casos clínicos. *Med Oral* 2004;9:304-8.

© Medicina Oral S. L. C.I.F. B 96689336 - ISSN 1137 - 2834

## RESUMEN

La sialometaplasia necrotizante (SN) es una afección inflamatoria, autoresolutiva, que afecta a las glándulas salivales, más frecuentemente a las menores. Si bien su etiopatogenia permanece aún desconocida, diversos autores sugieren que una agresión físico-química o biológica sobre los vasos sanguíneos produciría isquemia, la cual conduciría al infarto de la glándula y su posterior necrosis. Su aspecto clínico e histológico tiene apariencias de malignidad. Clínicamente puede presentarse como una úlcera de bordes irregulares, ligeramente elevados y lecho necrótico, mientras que histopatológicamente se caracteriza por presentar metaplasia escamosa de conductos y acinos e hiperplasia pseudoepiteliomatosa del epitelio mucoso, características éstas que pueden inducir a un diagnóstico incorrecto de neoplasia maligna anexial. Es fundamental realizar un correcto diagnóstico a los efectos de evitar tratamientos quirúrgicos mutilantes, debido a que se trata de una patología autoresolutiva. En el presente trabajo se describen cinco casos de (SN) en pacientes de sexo femenino, ubicados en glándulas salivales menores del paladar.

**Palabras clave:** Sialometaplasia necrotizante, úlceras bucales.

## INTRODUCCION

La sialometaplasia necrotizante (SN), es una afección benigna, inflamatoria y autoresolutiva que afecta principalmente a las glándulas salivales menores. Fue descrita por primera vez por Abrahams et al. en 1973(1) y por Dunlop et al. en 1974(2),

como una patología de glándulas salivales menores de paladar duro, aunque posteriormente se publicaron casos en diferentes sitios de la cavidad bucal(3-6), en glándulas salivales mayores(7,8), en mucosa sinusal(9) y en laringe(10).

La etiología no está del todo esclarecida, la mayoría de los autores sugieren que una agresión físico-química o biológica sobre los vasos sanguíneos produciría isquemia, la cual conduciría a la infartación del tejido glandular y su posterior necrosis(11), inflamación e intento de reparación induciendo metaplasia, cambios en ductos y posterior cicatrización(12). Traumatismos locales directos agudos, como los producidos por intubaciones, aplicación de anestesia local ya sea por la aguja o por la vasoconstricción(13,14), procedimientos quirúrgicos, uso de prótesis desadaptadas, vómitos violentos o provocados, como los descritos en pacientes con bulimia(15), procesos infecciosos(16), radioterapia, uso de tabaco(17) y cocaína entre otros(18,19) serían factores involucrados en esta alteración vascular que daría como resultado la isquemia local. Algunos autores encuentran relación con patologías tales como diabetes(8), o alcoholismo crónico(20,21) y para otros sería la resultante de estados terminales leucoqueratóticos (22).

Clínicamente la SN puede presentarse como una úlcera o tumoración(23), siendo la primera forma más frecuente, caracterizándose por presentar un aspecto crateriforme, de bordes indurados y bien delimitados, ubicada comúnmente en paladar, pudiendo ser bilateral (24,25). Las características histopatológicas más frecuentes son: metaplasia escamosa de conductos y acinos, necrosis por coagulación de algunos lóbulos aunque

conservando la arquitectura lobular(26), presencia de tejido de granulación con infiltrado inflamatorio inespecífico e hiperplasia pseudoepiteliomatosa del epitelio mucoso superficial(27). No se mencionan ganglios palpables, aunque se han descrito casos con nódulos indoloros(8). Las recidivas no son frecuentes, pero un autor presentó un caso de lesiones de repetición(16).

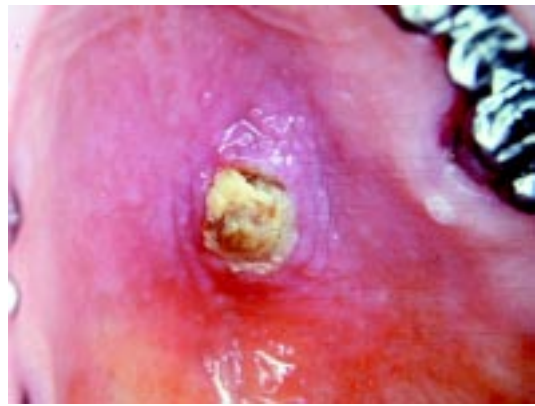La importancia de esta afección radica en que su aspecto clínico y algunas de sus características histológicas semejan a neoplasias malignas bucales como el Carcinoma adenoideo quístico, el Carcinoma mucoepidermoide o el Carcinoma a células escamosas(11,14,17). Un error de diagnóstico podría conducir a tratamientos quirúrgicos mutilantes innecesarios.

## CASOS CLINICOS

**Caso 1:** Paciente de sexo femenino, de 56 años de edad que concurre a la consulta por presentar una lesión ulcerada en paladar duro lado izquierdo, de 20 días de evolución. Relata haber tenido un fuerte dolor en la zona, de aparición brusca, que fue disminuyendo paulatinamente. Posteriormente realizó distintos tratamientos antisépticos locales sin notar mejoría. A la inspección se observó una úlcera de 13 por 10 mm de lecho necrótico, borde color blanco violáceo de consistencia ligeramente aumentada, no doloroso a la palpación (Fig.1). La citología exfoliativa detectó la presencia de células inflamatorias, gérmenes, tejido necrótico, siendo negativa para células neoplásicas. El examen histopatológico reveló: abundante necrosis por coagulación, acinos de glándulas mucosas con arquitectura relativamente intacta, algunos de ellos con secreción en sus células; escasa metaplasia en el epitelio de los conductos. Entre acinos y ductos se observó un proceso inflamatorio crónico, con presencia de abundantes polimorfonucleares neutrófilos y eosinófilos, vasos con paredes engrosadas, algunos con trombosis y un sector del epitelio superficial con leve hiperplasia pseudoepiteliomatosa, no neoplásica (Fig. 2). A los 10 días se observó una franca mejoría y remisión total de la lesión en 7 semanas.

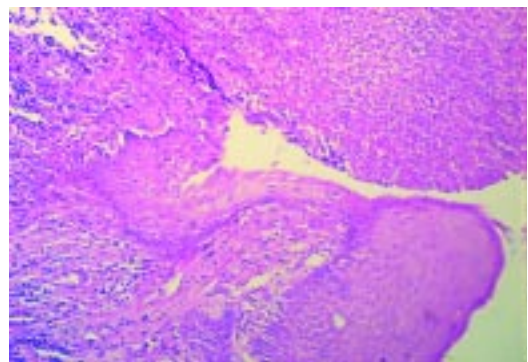
**Caso 2:** Paciente de sexo femenino de 39 años de edad, consulta por lesión ulcerada en encía palatina próxima al primer premolar superior izquierdo, de 10 días de evolución, que le provoca un dolor sordo de características similares a una neuralgia. La paciente relata haberse notado un aumento de volumen doloroso, por lo cual concurre al odontólogo quien le realizó la endodoncia del elemento 24, pero ante la detección de la lesión mucosa la derivó al Consultorio externo de la Cátedra de Estomatología. Al examen clínico se observó la presencia de una úlcera de forma irregular, fondo necrótico, bordes eritematosos y blandos. Se realizó una citología exfoliativa que fue informada como Grado II y III. La biopsia incisional confirmó el diagnóstico de SN. A las dos semanas de realizada la biopsia, el lecho estaba cubierto por tejido de granulación con franca tendencia a cicatrizar.

**Caso 3:** Paciente de sexo femenino de 78 años de edad, desdentada total, portadora de prótesis completa superior e inferior desadaptadas. Padece Enfermedad de Parkinson por lo cual presenta movimientos bucales parafuncionales. Consulta por



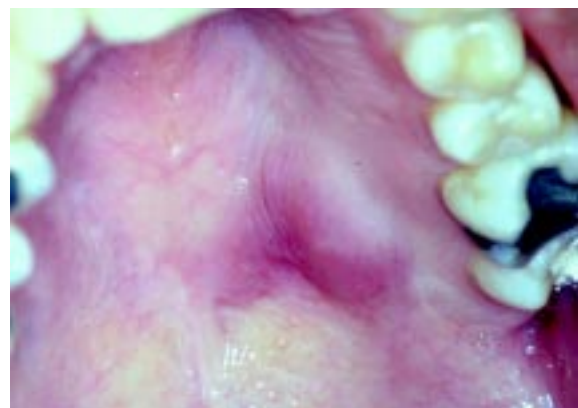
**Fig. 1.** Pérdida de sustancia con lecho necrótico de bordes eritematosos de 20 días de evolución.

*Tissue loss with necrotic base and eritematous borders of 20 days duration.*



**Fig. 2.** Borde de la úlcera, epitelio con hiperplasia pseudoepiteliomatosa, algunos sectores con necrosis por coagulación, proceso inflamatorio crónico en acinos y ductos.

*Ulcer border with pseudoepitheliomatous hyperplasia; some parts with coagulation necrosis and inflammatory chronic process in acini and ducts.*



**Fig.3.** SN de aspecto tumoral en paladar duro.

*Tumoral aspect of NS in hard palate.*

una lesión ulcerada en paladar blando, por detrás del flanco posterior de su prótesis removible, de un mes de evolución. Relata haber tenido molestias cuando se inició la lesión, no presentando dolor al momento de la consulta. Clínicamente se observó una lesión erosiva en forma de corazón de bordes ligeramente elevados, leucoedematosos, aumentados de consistencia. La citología exfoliativa fue Grado II y la biopsia por inci

Caso clínico ----- Case	Edad (años) ----- Age	Sexo ----- Sex	Tiempo de evolución ----- Evolution	Aspecto clínico ----- Clinical Aspect	Localización ----- Location	Tiempo de remisión (*) ----- Follow up (*)
1	56	Fem.	20 días ----- 20 days	Úlcera ----- Ulcer	Paladar duro ----- Hard palate	7 semanas ----- 7 weeks
2	39	Fem.	10 días ----- 10 days	Úlcera ----- Ulcer	Paladar duro ----- Hard palate	4 semanas ----- 4 weeks
3	78	Fem.	30 días ----- 30 days	Úlcera ----- Ulcer	Paladar blando ----- Soft palate	7 semanas ----- 7 weeks
4	60	Fem.	10 días ----- 10 days	Úlcera ----- Ulcer	Paladar duro ----- Hard palate	6 semanas ----- 6 weeks
5	17	Fem.	3 meses ----- 3 months	Tumoración ----- Tumor	Paladar duro ----- Hard palate	12 semanas ----- 12 weeks

**Tabla 1:** Características clínicas de los casos presentados

(\*) Desde la detección de los síntomas por parte del paciente  
*Clinical characteristics of cases presented.*

(\*) Since the detection of the symptoms by the patient.

sión confirmó el diagnóstico de SN; la cicatrización total de la lesión se completó a las 7 semanas.

**Caso 4:** Paciente de sexo femenino, 60 años, hipertensa medicada y diabética insulino dependiente desde hace 20 años. Hace 2 años comenzó con glomerulonefritis que derivó en insuficiencia renal crónica; además se le diagnosticó un carcinoma de mama tratado quirúrgicamente y con radioterapia. Hacía un mes que había abandonado el tratamiento de la diabetes. Diez días previos a la consulta notó la aparición de una lesión en paladar en forma brusca, luego de traumatizarse durante la alimentación. A la inspección se observó una pérdida de sustancia en zona de rugas palatinas del lado izquierdo, dolorosa a la palpación, de bordes nítidos levemente eritematosos con lecho cubierto por un tapón necrótico. No se palparon adenopatías. Biopsia compatible con diagnóstico de SN. A las seis semanas estaba totalmente epitelializada con la mucosa levemente deprimida, relatando la paciente una hipersensibilidad en la zona durante los ocho meses posteriores que fue el tiempo que concurrió a los controles.

**Caso 5:** Paciente de sexo femenino de 17 años de edad que concurre a la consulta derivada por su odontólogo, por presentar una lesión en paladar duro de 3 meses de evolución con dolor irradiado al oído. Clínicamente se observó una lesión de aspecto tumoral, color rojo violáceo, de un centímetro de diámetro, consistente a la palpación, rodeada por mucosa eritematosa (Fig. 3). Con posterioridad a esta lesión se descubre que la paciente era bulímica. Los análisis de rutina arrojaron valores normales, las radiografías panorámica y oclusal no mostraron alteraciones. Se realizó biopsia por escisión que informó tratarse de una SN.

## DISCUSION

Si bien la etiología de la lesión es aún desconocida, se acepta la teoría de una alteración en la irrigación de una glándula salival menor como desencadenante. En los casos 3 y 4 el paciente pudo relacionarlo con traumatismo local durante la alimenta-

ción, presentando el caso N° 4 como factor sistémico predisponente, diabetes descompensada y el paciente N°5 trauma por bulimia (vomitador crónico). La SN se ha descrito más frecuentemente en hombres de edad media(27) y menos en mujeres(28); los casos antes descritos fueron todos en mujeres cuatro de edad adulta y uno en una adolescente. La localización más frecuentemente descrita en la literatura es paladar duro(10,27,28) como en tres de los pacientes presentados, citándose pocos casos en otras localizaciones como mucosa labial inferior(5) o glándula submaxilar(7). La forma clínica más común fue la ulcerada(29) como la de los cuatro primeros pacientes presentados en esta comunicación, citándose otros de forma tumoral(30) como el último caso informado. Generalmente son lesiones únicas aunque se han descrito de ubicación bilateral (2,11). Distintos autores describen que la autoresolución de las lesiones se realiza en un promedio de 7 a 10 semanas, similar a la evolución observada en nuestros pacientes.

Entre los diagnósticos diferenciales más frecuentes a tener en cuenta podemos citar: carcinoma mucoepidermoide, carcinoma adenoideo quístico, adenocarcinoma, y la enfermedad de Sutton entre otros, habiéndose descrito un caso asociado a un auténtico proceso maligno subyacente(31). Es importante descartar también procesos infecciosos como los producidos por tuberculosis o sífilis(32). También se debe considerar para el diagnóstico diferencial a la sialoadenitis necrótica subaguda (SANS), considerada por algunos autores como una variedad de SN; aunque se trata de un proceso inflamatorio agudo inespecífico de causa desconocida, caracterizado por necrosis acinar focal secundaria al proceso inflamatorio, sin metaplasia ductal ni hiperplasia pseudoepiteliomatosa. Clínicamente son lesiones nodulares, no ulceradas, en glándulas salivales palatinas acompañadas de dolor agudo y que han sido descritas en grupos de jóvenes sometidos a convivencia grupal (33,34) por lo cual es necesario realizar el diagnóstico diferencial con SN. Tanto la biopsia incisional como el criterio clínico, resultan importantes para el diagnóstico de SN y su posterior auto-resolución.

## ENGLISH

### Necrotizing sialometaplasia: Report of five cases

FEMOPASE FL, HERNÁNDEZ SL, GENDELMAN H, CRISCUOLO MI, LÓPEZ DE BLANC SA .NECROTIZING SIALOMETAPLASIA: REPORT OF FIVE CASES. MED ORAL 2004;9:304-8.

#### ABSTRACT

Necrotizing sialometaplasia (NS) is a self-limiting inflammatory disease, that involves salivary glands, more frequently the minor ones. Although its etiopathogenesis remains still unknown some authors suggest that a physico-chemical or biological injury on the blood vessels may produce ischemic changes, leading to infarction of the gland and its further necrosis. Its clinical and histologic feature resemble malignancy. Clinically it may appear

like an ulcer with slightly elevated irregular borders and necrotic base. Histologic features are squamous metaplasia of ducts and acini and a pseudoepitheliomatous hyperplasia of the overlying mucosa. These characteristics may induce to an inapropiated diagnosis of malignant neoplasia. A correct diagnosis to avoid mutilant surgical treatments is essential, considering that it is a self-limiting disease. In this report we describe five cases of NS in females, located in minor glands of the palate.

**Key words:** *Oral ulcer, necrotizing sialometaplasia.*

## INTRODUCTION

Necrotizing sialometaplasia (NS) is a self-limiting, benign, inflammatory disease of the minor salivary glands. It was first reported by Abrams et al. in 1973(1) and Dunlop et al. in 1974(2), like a disease of minor salivary glands of the hard palate, although some cases were later reported in different sites of the oral cavity(3-6), in major salivary glands(7,8), and in sinusal mucosa(9) and larynx(10).

Although the etiology is not clear, many authors suggest that a physico-chemical or biological injury on the blood vessels would produce ischemic changes, leading to infarction of the gland tissues with posterior necrosis(11), inflammation and intent of repairing, inducing metaplasia, changes in ducts and further cicatrization(12). Sharp direct local trauma like those produced by intubation, local anesthesia due to either the injection or the vasoconstriction, surgery procedures(13,14), use of unadapted dental prothesis, violent or provoked vomiting like in patients with bulimia(15), infectious processes(16), radiotherapy, use of tobacco(17) and cocaine among others(18,19) could be the factors involved in this vessels alteration resulting in local ischemia. Some authors find a relationship between NS and diseases like diabetes(8), chronic alcoholism(20,21); others investigators consider NS as the result of terminal leucoqueratotic condition(22).

Clinically NS may look like an ulcer or as a tumor(23), being the first one the most frequent, presenting a crateriform aspect, with indurated and well-delimited shapes, commonly located in palate, and sometimes bilateral(24,25). The most common histopathologic features are: squamous metaplasia of ducts and mucous acini, lobular coagulation necrosis with preservation of the lobular architecture(26), granulation tissue with inespecific inflammatory infiltrate and pseudoepitheliomatous hyperplasia of the overlying mucosa(27). No palpable lymph nodes were described but some cases with painless nodules have been reported(8). Although the relapses are not frequent, a case with recurrent lesions was published(16).

The clinical aspect and some histological features resembling oral malignant neoplasia like adenoid cystic carcinoma(11,14,17), mucoepidermoid carcinoma or squamous cell carcinoma, emphasize the importance of this benign inflammatory disease. Therefore an incorrect diagnosis may induce to unnecessary mutilant treatment.

## REPORT OF CASES

*Case 1:* A 56-year-old woman was referred for an ulcerated lesion in left posterior hard palate of twenty days duration. The

patient informed us that she suddenly felt very sharp pain in the area that slowly decreased with time; after that she did some local treatments with antiseptic washes without any improvement. Clinical examination revealed an ulcer measuring 13 x 10 mm, necrotic base, with violet whitish borders moderately firm and painless to palpation (Fig 1).

A negative to malignancy cytology showed inflammatory cells, germs and necrotic tissue. The histopathologic exam revealed: important coagulation necrosis, with the outlines of the acini still visible and a little celular secretion, slight squamous metaplasia in the ductus, surrounded by inflammatory tissue with large amount of polimorfe neutrophils and eosinophils. Vessels with thick walls, some of them with trombosis and slight non neoplastic pseudoepitheliomatous hyperplasia was also observed (Fig 2). Ten days latter she had an important improvement with total resolution of the lesion in 7 weeks.

*Case 2:* A thirty nine-year-old-woman showed an ulcerated lesion in the palate gum next to the up left first premolar, with ten days evolution that provoqued to her a neuralgic sharp pain. She consulted to the dentist for a painfull swelling of the area; he made the endodontic treatment of the 24 element, and after that, when the mucosa lesion was detected the patient was referred to the Stomatology Service. Clinical examination revealed the presence of an irregular shaped ulcer, with necrotic base and soft eritematous borders. Grade II and III cytology was informed. The incisional biopsy confirmed NS diagnosis two weeks later; the base of the lesion was covered by granulation tissue with a strong tendency to cicatrize.

*Case 3:* A 78-year-old female, was referred by a one month evolution ulcerated lesion in soft palate behind the unadapted prothesis. She had Parkinson's disease and oral parafunctional habits. She informed us to have had initially a painfull throbbing sensation, without pain at the moment of the clinical examination. We observed an erosive lesion, heart shaped, with slightly increased leucoedematous margins, firm to palpation.

The cytology was grade II and the incisional biopsy confirmed NS diagnosis; cicatrization of the lesion took place at the 7th week.

*Case 4:* An insulinodependent diabetic, hypertense medically treated 60-year-old woman consulted us ten days after the appearance of a sudden palate lesion after trauma during feeding. Two years before she had had glomerulonefritis followed by chronic renal failure; she had also a mamma carcinoma surgically and radiotherapically treated. One month before she had stopped the treatment of diabetes. Ten days before consulting us, she noticed the sudden appearance of a lesion on palate after trauma during feeding. The clinical exam revealed substance loss on the left part of the hard palate rougs area; it was painfull to palpation with slightly erithematous borders and necrotic plug in the base. No lymph nodes were palpated. The biopsy was consistent with NS; six weeks later the area was completely epithelized and slightly depressed. During 8 months the patient came for controls and reported to have hypersensibility in the area .

*Case 5:* A 17-year-old woman was referred by her dentist for a three months evolution lesion with irradiated pain to the ipsilateral ear. The clinical exam revealed a 10x10mm red violet tumoral lesion, tender to palpation and surrounded by erithematous mucosa (fig.3). After the lesion was detected, we knew that the patient

was bulimic, she admitted to induce vomiting. Routine analysis indicated normal values. Oclusal and ortopantomography radiographs did not revealed abnormal findings. Escisional biopsy was performed and NS was confirmed.

## DISCUSSION

Although the etiology of NS is still not fully resolved, it is generally accepted that an acute loss of blood supply to the minor salivary glands is the major cause of this lesion. In cases 3 and 4 it could be related to local trauma during feeding and in case 5 to trauma induced by bulimia. Additionally case 4 diabetes could have been as predisposing systemic factor. Acinar necrosis induced by ischemia is the earliest event followed by liberation of mucus and the resulting inflammatory response.

NS has been reported more frequently in middle-age male(27) and less in female(28); nevertheless the cases described in this paper were four females one of them adolescent. Hard palate is the most frequent localization reported(10,27,28) like in three of our cases. Only few cases were described in other locations as lower lip mucosa(5) or submaxillary gland(7), followed by parotid gland, retromolar pad, sublingual region, lower lip, tongue, nasal cavity(3,14) maxillary sinus, soft palate and larynx (14,7,11). Although NS may present as a nonulcerated swelling, the most typical presentation is a deep ulcer(29) as in the four first cases of this presentation; in some others cases it may appear as an exophytic lesion(30) like in our last patient. In general NS lesions are uniques, although there are some bilateral lesions(2,11). The ulcers resolve without any treatment in an average of 7 to 10 weeks(18), similar to the evolution observed in our patients. Only one case of NS with an underlying malignancy was reported(31). The differential diagnosis must be done specially with mucoepidermoid carcinoma, adenoid cystic carcinoma and Sutton disease. It is important also to distinguish NS from infectious diseases as syphilis and tuberculosis(32).

Finally it should be considered the differential diagnosis with subacute necrotizing sialadenitis (SANS). This is a nonspecific inflammatory condition of unknown etiology. Microscopically is characterized by focal acinar cell necrosis secondary to the inflammatory process and slight atrophy of ductal cells; neither ductal squamous metaplasia nor pseudoepitheliomatous hyperplasia were observed in SANS. Clinically they are nodular lesions non ulcerated located in palatal salivary glands accompanied by an abrupt onset of pain. Patients are most often young men, who have spent several weeks living in close quarters such as military barracks(33,34).

Clinicians and pathologists must be aware to avoid errors in the diagnosis and treatment of these benign pathologic conditions.

## BIBLIOGRAFIA/REFERENCES

1. Abrams AM, Melrose RJ, Howell FV. Necrotizing sialometaplasia. *Cancer* 1973;32:130-5.
2. Dunlop CL, Barker BF. Necrotizing sialometaplasia. Report of five additional cases. *Oral Surg* 1974;37:722-7.
3. Papanayotou PH, Kayavis JG, Epivatianos AA, Trigonidis G. Necrotizing sialometaplasia of the cheek: report of case and review of literature. *J Oral Surg* 1980;38:438-40.

4. Speechley JA, Anne Field E, Scott J. Necrotizing sialometaplasia occurring during pregnancy: Report of a case. *J Oral Maxillofac Surg* 1988;46:696-9.
5. Pulse CL, Levobics RS, Zegarelli DJ. Necrotizing sialometaplasia: report of a cas after lower lip mucocele excision. *J Oral Maxillofac Surg* 2000;58:1419-21.
6. Dominguez FV, Espinal EG. Sialometaplasie necrosante. Presentation de deux cas et revue de la litterature. *Revue D odonto-stomatologie*. 1982;11:375-8.
7. Rossie KM, Allen CM, Burns RA. Necrotizing sialometaplasia: A case with metachronous lesions. *J Oral Maxillofac Surg* 1986;44:1006
8. Russo A, Dell'Aquila A, Prota V, Sica GS. Scialometaplasia necrotizzante dell ghiandola sottomandibolare.Descrizione di un caso. *Minerva Stomatol* 1998;47:273-7.
9. Hovinga J, Dejager H. A patient with necrotizing sialometaplasia. *Int J Oral Surg* 1977;6:280-2.
10. Grillon GL, Lally ET. Necrotizing sialometaplasia: literature review and presentation of five cases. *J Oral Surg* 1981;39:747-53.
11. Suckiel JM, Davis WH, Patakas BM, Kaminishi RM. Early and late manifestations of necrotizing sialometaplasia. *J Oral Surg* 1978;36:902-5.
12. Chaudhry AP, Yamane GM, Salman L, Salman S, Saxon M, Pierri LK. Necrotizing sialometaplasia of palatal minor salivary glands: A report of 2 cases. *J of Oral medicine* 1985;40:2-4.
13. Shigematsu H, Shigematsu Y, Noguchi Y, Fujita K. Experimental study on necrotizing sialometaplasia of the palate in rats. Role of local anesthetic injections. *Int Oral Maxillofac Surg* 1996;25:239-41.
14. De Saint Aubain Somerhausen N, Larsimont D, Tant L, Verhest A. Necrotizing sialometaplasia: apropos of a case and review of literature. *Acta Stomatol Belg* 1996;93:61-3.
15. Schonling H, Emshoff R, Kreczy A. Necrotizing sialometaplasia in two patients with bulimia and chronic vomiting. *Int J Oral Maxillofac Surg* 1998; 27:463-5.
16. Arguelles MT, Vilorio JB, Talens MJ, Mc Crory TP. Necrotizing sialometaplasia. *Oral Surg* 1976;42:86-90.
17. Fechner RE. Necrotizing sialometaplasia. *Am J Clin Pathol* 1977;67:315-7.
18. Yoshimura Y, Matsuura R, Sugihara T, Matsumoto K. *J Osaka Univ Dent Sch* 1985;25:171-6.
19. Imbery TA, Edwards PA. Necrotizing sialometaplasia: literature review and case reports. *J Am Dent Assoc* 1996;127:1087-92.
20. Bannayan G, Fox G, Tilson HB. Necrotizing sialometaplasia of the palate. *J Oral Surg* 1976;34:727-30.
21. Murphy J, Giunta J, Meyer I, Robinson K. Necrotizing sialometaplasia. *Oral Surg* 1977; 44: 419-24.
22. Philipsen HP, Petersen LK, Simonsen BH. Necrotizing sialometaplasia of the palate. *Int J Oral Surg* 1974;5:292-9.
23. Marciani RD, Sabes WR. Necrotizing sialometaplasia. Report of three cases. *J Oral Surg* 1976;34:722-6.
24. Rougi GJ, Kessler S. Necrotizing sialometaplasia. A condition simulating malignancy. *Arch Dermatol* 1979;115:329-31.
25. Samit AM, Mashberg A, Orange E, Greene GW. Necrotizing sialometaplasia. *J Oral Surg* 1979;37:353-6.
26. Favia G, Pratelli D, Maiorano E. La sialometaplasia necrotizzante. Analisi clinico-patologica di 6 casi. *Minerva Stomatol* 1996;45:121-7.
27. Williams RF, Miss J. Necrotizing sialometaplasia after bronchoscopy. *J Oral Surg* 1979;37:816-8.
28. Nielsen HB, Bernhoft CH, Gilhuus-Moe O. Necrotizing sialometaplasia. *Int J Oral Surg* 1978;7:580-4.
29. Birkholz H, Minton GA, Yueng YL. Necrotizing sialometaplasia: review of the literature and report of nonulcerative case. *J Oral Surg* 1979; 37:588-90.
30. Willén H, Willén R, Ekman L. Necrotizing sialometaplasia of the bucca. *Acta Path microbiol Scand* 1981;89:199-201.
31. Poulson TC, Greer RO, Ryser RW. Necrotizing sialometaplasia obscuring an underlying malignancy. Report of a case. *J Oral Surg* 1984;44:570-4.
32. Forney SF, Foley JM, Sugg WE Jr, Oatis GW Jr. Necrotizing sialometaplasia of the mandible. *Oral Surg* 1977;43:720-6.
33. Werning JT, Waterhouse JP, Mooney JW. Subacute necrotizing sialoadenitis. *Oral Surg Oral Med Oral Pathol* 1990;70:756-9.
34. Fowler CB and Brannon R.B Necrotizing sialoadenitis: report of 7 cases and review of the literature. *Oral Surg Oral Med Oral Pathol Oral Radiol Endod* 2000;89:600-9.