

# Fibroma óseo juvenil: a propósito de un caso clínico

Antonio Jesús Saiz-Pardo Pinos <sup>(1)</sup>, M<sup>o</sup> Victoria Olmedo Gaya <sup>(2)</sup>, Estrella Prados Sánchez <sup>(2)</sup>, Manuel Vallecillo Capilla <sup>(3)</sup>

(1) Odontólogo. Alumno de Máster de Cirugía Bucal e Implantología. Facultad de Odontología. Universidad de Granada

(2) Profesora Asociada de Cirugía Bucal y Maxilofacial. Facultad de Odontología. Universidad de Granada

(3) Profesor Titular de Cirugía Bucal y Maxilofacial. Director del Máster de Cirugía Bucal e Implantología. Universidad de Granada

## Correspondencia:

Antonio Jesús Saiz-Pardo Pinos

C/Arabial n° 72 5°B Granada 18003

Tlfn: 953 226580 Fax: 958 244085

E-mail: ajsaiz-pardo@terra.es

Recibido: 2-03-2003 Aceptado: 5-11-2003

Saiz-Pardo-Pinos AJ, Olmedo-Gaya M<sup>o</sup>V, Prados-Sánchez E, Vallecillo-Capilla M. Fibroma óseo juvenil: a propósito de un caso clínico. Med Oral Patol Oral Cir Bucal 2004;9:454-8.

© Medicina Oral S. L. C.I.F. B 96689336 - ISSN 1698-4447

## Indexed in:

-Index Medicus / MEDLINE / PubMed

-EMBASE, Excerpta Medica

-Índice Médico Español

-IBECS

## RESUMEN

Se presenta el caso clínico de un paciente de 8 años de edad con un fibroma osificante juvenil en el ángulo mandibular derecho y un quiste radicular en el ángulo mandibular izquierdo, los cuales producían un importante abombamiento a nivel de los ángulos mandibulares e impedían la correcta erupción de los primeros molares inferiores. Tras el estudio clínico y radiológico (Ortopantomografía y Scan dental del maxilar inferior), se llevó a cabo el correspondiente tratamiento quirúrgico (quistectomía y remodelación de los mismos) y el estudio histopatológico. Aunque el fibroma óseo juvenil es una entidad clínica poco frecuente, debido al comportamiento local agresivo y a la recidiva que tiene, es importante realizar un diagnóstico precoz, un tratamiento adecuado y, sobre todo, un seguimiento del paciente a lo largo del tiempo.

**Palabras clave:** Fibroma óseo juvenil, lesiones fibroósas, fibroma óseo agresivo, desmo-osteoblastoma reticular, quiste radicular.

## INTRODUCCION

El fibroma óseo juvenil (FOJ) es una lesión intraósea expansiva de los maxilares, constituida por tejido fibroso celular que contiene calcificaciones esféricas y estructuras óseas irregulares orientadas al azar y que se presenta en pacientes menores de 15 años de edad. A lo largo del tiempo, las lesiones con esta morfología han sido descritas de diferentes formas, como fibroma óseo juvenil (1), fibroma óseo juvenil activo (2), fibroma óseo agresivo (3), desmo-osteoblastoma reticular (4) o displasia fibrosa activa (5).

Son lesiones no odontogénicas que imitan lesiones odontogénicas (6). Histológicamente se caracterizan por la presencia de células estromales fibrosas junto con partículas mineralizadas. Clínicamente, es un tumor asintomático de gran tamaño y de

aspecto agresivo, debido a la gran destrucción ósea que acarrea. La lesión no está encapsulada, aunque está bien delimitada del hueso que la rodea. Las características fundamentales de esta entidad clínica son las siguientes: la edad temprana de aparición, el patrón óseo encontrado, la gran tendencia a la recidiva y el comportamiento local agresivo (7). En la mandíbula el FOJ es considerado una lesión que se desarrolla a partir de células indiferenciadas del ligamento periodontal, la mayoría de las veces en la región de premolares y molares.

El diagnóstico diferencial con otras lesiones fibroósas de los maxilares tales como el fibroma cementificante, el osteoma osteoide o la displasia ósea, deben hacerse mediante un estudio anatomopatológico obligatorio, y se basa principalmente, en la naturaleza de los productos calcificados del tumor (7).

El tratamiento consiste en la extirpación quirúrgica simple. Siendo tumores bien diferenciados, no son radiosensibles y la radioterapia puede inducir malignización por lo que está contraindicada.

El propósito de este artículo es presentar un caso clínico de FOJ y analizar las características clínicas, radiológicas e histológicas, del mismo, para que nos ayude en nuestro quehacer diario a diferenciar esta entidad clínica de otras lesiones fibroósas del maxilar y a llevar a cabo un tratamiento adecuado. El seguimiento de estos pacientes durante un periodo mínimo de 5 años es primordial.

## CASO CLINICO

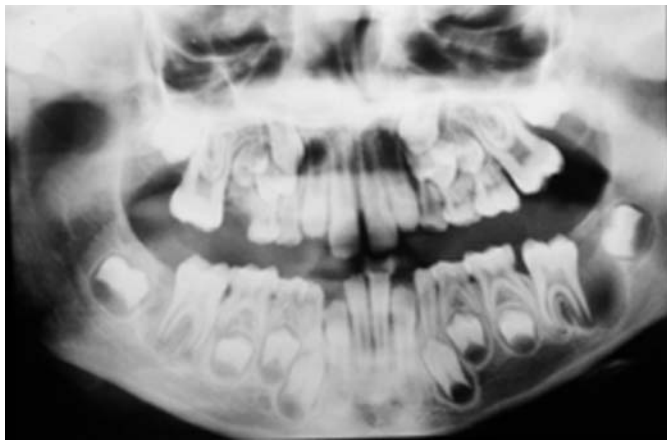
Paciente de 8 años de edad, sin antecedentes generales destacables, remitido por su odontoestomatólogo al Máster de Cirugía Bucal e Implantología de la Facultad de Odontología de Granada en Febrero del 2001, por presentar una tumoración asintomática bilateral localizada en los ángulos mandibulares de varios meses de evolución.

En la exploración clínica se apreciaba un abombamiento bilateral de la cortical externa, a nivel de los ángulos mandibulares, lo

que provocaba una asimetría facial. La palpación fue indolora. Inicialmente, se solicitó una Ortopantomografía que mostraba dos lesiones independientes y bien diferenciadas, de tal manera que, en el ángulo mandibular izquierdo se apreciaba una imagen radiolúcida redondeada con bordes osteoscleróticos en relación con el primer molar permanente en erupción y en el ángulo mandibular derecho esta imagen radiolúcida no era tan definida como en el lado contralateral (Figura 1). A continuación, se solicitó una tomografía computerizada (TC) con cortes coronales y reconstrucción tridimensional para ver la extensión real de la lesión, observándose dos extensas tumoraciones a nivel de los ángulos mandibulares y una importante reacción perióstica del lado derecho que podía ser debida a la ruptura de la cortical externa, tal y como mostraban los cortes ortogonales 11 y 12 de la TC (Figura 2).

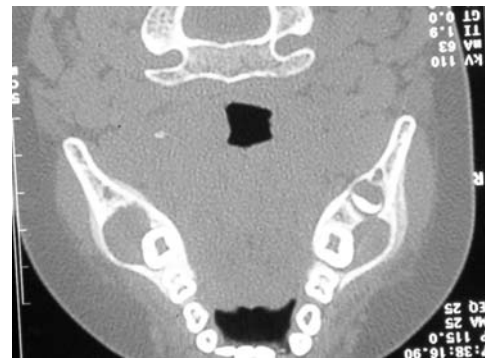El paciente fue intervenido bajo anestesia general. En el lado derecho se realizó un abordaje paracrestal de la encía insertada, una osteotomía de la pared vestibular de la mandíbula, la resección de la tumoración fibrosa que era de consistencia fibrosa y dura en toda su extensión y por último un curetaje del lecho óseo remanente. En el lado izquierdo se llevó a cabo una quistectomía dejando al primer molar inferior izquierdo para que erupcionara fisiológicamente.

El estudio histopatológico determinó que en el ángulo mandibular derecho había una neoformación de tipo mesenquimal constituida por trabéculas óseas maduras y más infrecuentemente de tipo osteoide con lo que se diagnosticó como FOJ (Figura 3). En cambio, en el ángulo mandibular izquierdo se evidenció la presencia de un quiste radicular debido a la estructura quística revestida de epitelio plano poliestratificado que se presentaba con edema y fenómenos de exocitosis. Por la edad del paciente y por la íntima asociación con un primer molar definitivo en erupción, parecía presuponer que se trataba de un quiste paradental o quiste mandibular infectado, pero debido a la presencia de una caries en un molar decíduo y a la histología descrita, se diagnosticó como quiste radicular.



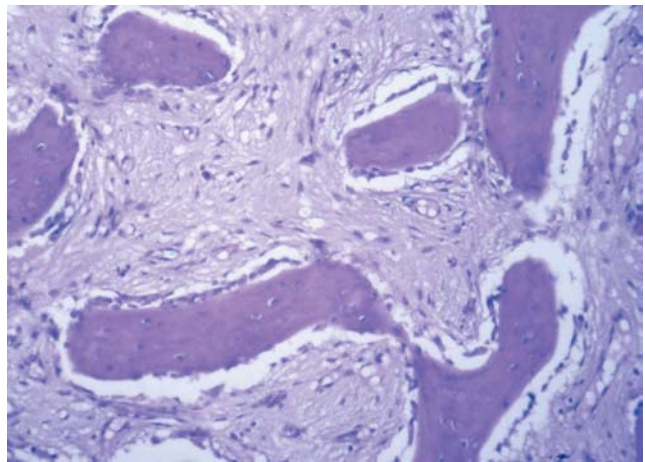
**Fig. 1.** Ortopantomografía inicial donde se aprecian unas imágenes radiolúcidas a nivel de los ángulos mandibulares, en relación con los primeros molares permanentes.

*Initial panoramic X-ray showing radiolucent images at the mandibular angles and related to the first permanent molars.*



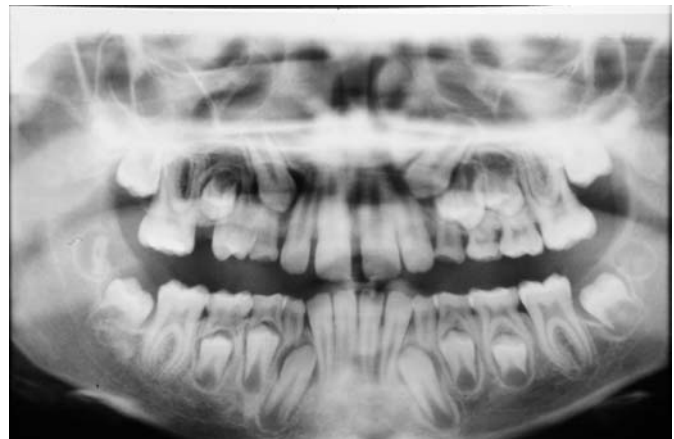**Fig. 2.** Corte axial de TC en el que se aprecia insuflación de las corticales externas mandibulares a nivel de los ángulos, sin perforación de las mismas.

*Axial CT section showing swelling of the external mandibular cortical layer at the angles, without their perforation.*



**Fig. 3.** Fibroma óseo juvenil. Neoformación de tipo mesenquimal constituida por trabéculas óseas maduras y de tipo osteoide rodeadas por un ribete osteoblástico.

*Juvenile ossifying fibroma. Neoformation of mesenchymal type comprised of bone trabeculae and of osteoid type surrounded by an osteoblastic border.*



**Fig. 4.** Ortopantomografía de control llevada a cabo de los 2 años donde se aprecia la erupción de los primeros molares permanentes y la neoformación ósea conseguida.

*Control panoramic X-ray at two-year follow-up showing eruption of first permanent molars and the bone neoformation achieved.*

Para concluir, indicar que el seguimiento postoperatorio que se ha llevado a cabo a los seis meses, al año y a los dos años, ha mostrado el beneficio del tratamiento quirúrgico conservador realizado con la exéresis del fibroma y la enucleación del quiste radicular del ángulo mandibular izquierdo (Figura 4), de tal manera que se ha observado una neoformación ósea progresiva y una disminución, por tanto, del tamaño de las áreas radiolúcidas iniciales. Por otro lado, se ha producido la erupción fisiológica de los molares que en principio podrían verse afectados por las lesiones. El crecimiento normal, la masticación, la estética y la función neural de la mandíbula ha sido preservada.

## DISCUSION

Las principales características del fibroma óseo juvenil son la temprana edad de aparición, la localización del tumor, el patrón radiológico y la tendencia a la recidiva que presenta.

Como el término "juvenil" enfatiza, el tumor se desarrolla principalmente en niños, del los cuales el 79% de ellos son menores de 15 años (8). En las revisiones efectuadas por Hamner y cols. (9) y Slootweg y cols. (10) la edad media de aparición fue a los 11.5 y 11.8 años respectivamente. Esto también se pudo apreciar en nuestro caso clínico, en el que el paciente tenía 8 años. Del mismo modo, las lesiones localizadas en la mandíbula a menudo están asociadas con la erupción de los molares definitivos, lo cual también ocurrió en el caso clínico que hemos desarrollado.

En cuanto a la localización de la lesión hay diversidad de opinión de unos autores a otros. Si bien para Slootweg y cols. (10) y Makek (11) el lugar de aparición más frecuente es en el maxilar, incluso Johnson y cols. (12) cita que el 90% de los fibromas óseos faciales ocurren en los senos paranasales y sólo el 10% se localizan en la mandíbula, hay otros como Hamner (9), Leimola y cols. (13), Brannon y Fowler (14) o Sánchez Cuéllar y cols. (15) que mencionan un predominio mandibular. Según la mayoría de los autores no se muestra predilección alguna por el sexo, aunque para Johnson y cols. (12) sea más frecuente en el sexo femenino.

En general, el FOJ tiene un crecimiento más agresivo que el fibroma osificante, el cuál aparece sobretodo en la tercera y cuarta décadas de la vida. La mayoría de las veces son asintomáticos, como se refleja en el caso que presentamos, y la primera manifestación clínica que presenta es el abombamiento de la cortical mandibular, lo que provoca una marcada asimetría facial extraoral. No sólo hay una tendencia al crecimiento agresivo, como muestran Hall y cols. (16) o Zupi y cols. (17), sino que la recurrencia publicada por los diversos autores varía entre el 30% observado por Johnson y cols. (12) y el 58% encontrado por Makek (11). Esta recurrencia local es probable si el tumor no se elimina completamente, aunque puede también estar causada por procesos displásicos en el metabolismo óseo. No obstante, es importante realizar un seguimiento clínico y radiológico durante el mayor número de años posible, por la posible recidiva que tienen este tipo de neoformaciones. Noffke (18) en un seguimiento radiológico de un FOJ mandibular encontró, a los ocho años de su enucleación, un quiste óseo aneurismático y una disminución del contenido óseo.

Radiográficamente, la demarcación del tumor del hueso que lo

rodea está bien definido por un borde radiopaco, y esta característica es importante en el diagnóstico diferencial entre el FOJ y la displasia fibrosa, ya que esta última presenta una imagen radiográfica con borde difuso. La radiolucidez de la lesión puede variar dependiendo de la etapa de maduración y la cantidad de la calcificación (19).

En la Ortopantomografía de control realizada al año y a los 2 años se puede observar la evolución favorable del caso clínico, ya que han erupcionado los molares permanentes y no se aprecian áreas radiolúcidas en los ángulos mandibulares donde se enuclearon el FOJ y el quiste radicular.

## Juvenile ossifying fibroma: a case study

SAIZ-PARDO-PINOS AJ, OLMEDO-GAYA M<sup>o</sup>V, PRADOS-SÁNCHEZ E, VALLECILLO-CAPILLA M. JUVENILE OSSIFYING FIBROMA: A CASE STUDY. MED ORAL PATOL ORAL CIR BUCAL 2004;9:454-8.

### ABSTRACT

We present the case of an 8-year-old patient with a juvenile ossifying fibroma in the right mandibular angle and a radicular cyst in the left mandibular angle, which produced a major swelling at the level of the mandibular angles and prevented the correct eruption of the lower first molars. After the clinical and radiological (panoramic X-ray and dental scan of the mandible), the corresponding surgical treatment (cystectomy and remodelling) and histopathological study were carried out. Although juvenile ossifying fibroma is an uncommon clinical entity, its aggressive local behaviour and high recurrence rate mean that it is important to make an early diagnosis, apply the appropriate treatment and, especially, follow the patient up over the long term.

**Key words:** Juvenile ossifying fibroma, fibro-osseous lesions, aggressive ossifying fibroma, reticular desmo-osteoblastoma, radicular cyst.

### INTRODUCTION

Juvenile ossifying fibroma (JOF) is an expansive intraosseous lesion of the jaw, comprising fibrous cell tissue that contains spheroid calcifications and randomly oriented irregular bone structures. It is presented by patients under 15 years old. Over time, lesions with this morphology have been variously described as juvenile ossifying fibroma (1), active juvenile ossifying fibroma (2), aggressive ossifying fibroma (3), reticular desmo-osteoblastoma (4) or active fibrous dysplasia (5).

They are non-odontogenic lesions that imitate odontogenic lesions (6). They are histologically characterised by the presence of fibrous stromal cells along with mineralised particles.

Clinically, it is a large asymptomatic tumour of aggressive appearance due to the bone destruction it produces. The lesion is not encapsulated, although it is well demarcated from the surrounding bone. The essential characteristics of this clinical entity are as

follows: the early age of onset, the bone pattern, the high tendency to recurrence and the aggressive local behaviour (7). In the jaw, JOF is considered to develop from undifferentiated cells of the periodontal ligament, usually in the premolar and molar region. The differential diagnosis with other fibro-osseous lesions of the jaw, such as cemento-ossifying fibroma, osteoid osteoma or bone dysplasia, should be made with a mandatory pathological study, and is largely based on the nature of the calcified products of the tumour (7).

The treatment consists of a simple surgical excision. Because they are well-differentiated lesions, they are not radiosensitive and radiotherapy is contraindicated because it can cause malignisation. The purpose of this article was to present a clinical case of JOF and to analyse its clinical, radiological and histological characteristics, in order to assist us in our daily practice to distinguish this clinical entity from other fibrous lesions and carry out the appropriate treatment. A minimum 5-year follow-up of these patients is essential.

## CASE REPORT

An 8-year old boy with no general history of interest was referred by his dentist to the Oral Surgery and Implantology Masters Clinic of the School of Dentistry of Granada University in February 2001 for a bilateral tumour localised in the mandibular angles and with an evolution of several months.

The clinical examination revealed a bilateral swelling of the external cortical layer at the mandibular angles, which produced a facial asymmetry. It was painless to palpation. Initially, a panoramic X-ray was taken, which showed two independent and well-differentiated lesions. Thus, the left mandibular angle showed a rounded radiolucent image with osteosclerotic edges related to the first permanent molar in eruption, whereas the right mandibular angle showed a less well-defined radiolucent image (Figure 1). A computed tomography (CT) scan with coronal sections and tridimensional reconstruction was carried out to show the true extent of the lesion. The scan revealed two extensive tumours at the mandibular angles and a major periosteal reaction of the right side that may have been due to the rupture of the external cortical layer, as shown by octagonal sections 11 and 12 of the scan (Figure 2).

The patient underwent surgery under general anaesthesia. On the right side, there was a paracrestal approach to the attached gingiva, osteotomy of the vestibular wall of the mandible, resection of the fibrous tumour, which was hard and of fibrous consistence throughout its extension, and curettage of the remnant bone bed. On the left side, a cystectomy was performed, allowing physiological eruption of the lower left first molar.

The histopathological study revealed a neoformation of mesenchymal type in the right mandibular angle, composed of mature bone trabeculae and, less frequently, osteoid-type neoformation, leading to its diagnosis as a JOF (Figure 3). In contrast, the left mandibular angle showed the presence of a radicular cyst due to the cystic structure covered by flat multi-stratified epithelium that presented with oedema and exocytosis phenomena. The age of the patient and the close association with a permanent first molar in eruption suggested a paradental cyst or infected mandibular cyst. However, it was diagnosed as a radicular cyst because of the presence of caries

in a deciduous molar and based on the histological study.

In conclusion, the post-operative follow-up at six months, one year and two years has demonstrated the benefit of the conservative surgical treatment, with excision of the fibroma and enucleation of the radicular cyst at the left mandibular angle (Figure 4). As a result of this approach, a progressive bone neoformation and consequent diminution of the initial radiolucent areas were observed. In addition, there was a physiological eruption of the molars that were initially seen to be affected by the lesions. Normal growth, mastication, aesthetics and mandibular neural function were preserved.

## DISCUSSION

The main characteristics of juvenile ossifying fibroma are the early age of onset, the localization of the tumour, the radiological pattern and a tendency to recurrence.

As the term "juvenile" underlines, the tumour largely develops in children, 79% of whom are under 15 years old. (8). In reviews published by Hamner et al. (9) and Slootweg et al. (10), the mean age of onset was 11.5 and 11.8 years, respectively. This characteristic was also observed in the present case of an 8-year old boy. In addition, lesions localised in the jaw are commonly associated with the eruption of permanent molars, as also occurred in our case.

Authors differ in their reports of the localization of the lesion. Slootweg et al. (10) and Makek (11) described the maxilla as the most frequent site, with Johnson et al. (12) even reporting that 90% of facial bone fibromas occur in the paranasal sinuses and only 10% in the mandible. On the other hand, Hamner (9), Leimola et al. (13), Brannon and Fowler (14) and Sánchez Cuéllar et al. (15) reported a mandibular predominance. According to most authors, there is no predilection for either sex, although Johnson et al. (12) found a higher incidence in females.

In general, JOF has a more aggressive growth compared with ossifying fibroma, which chiefly appears in the third and fourth decades of life. Most cases of JOF are asymptomatic, as is reflected in the present case, and the first clinical manifestation is a swelling of the mandibular cortical layer, which produces a marked extra-oral facial asymmetry. There is a tendency to aggressive growth, as shown by Hall et al. (16) and Zupi et al. (17), and also to recurrence, ranging from the 30% rate observed by Johnson et al. (12) to the 58% rate reported by Makek (11). Local recurrence is likely if the tumour is not completely removed, although it can also be caused by dysplastic processes in the bone metabolism. Nevertheless, it is important to perform a clinical and radiological follow-up for as many years as possible, because of the possibility of recurrence in this type of neoformation. Noffke (18) carried out a radiological follow-up of a mandibular JOF and found, at eight years of its enucleation, an aneurysmatic bone cyst and a reduction in the bone content.

Radiographically, the demarcation of the tumour from the surrounding bone is well-defined by a radio-opaque border, and this characteristic is important in the differential diagnosis between JOF and fibrous dysplasia, because the latter presents a radiographic image with a diffuse border. The radiolucency of the lesion varies, depending on the maturation stage and amount of calcification (19).

In the follow-up orthopantomography performed at one and two years, a favourable clinical evolution of the patient was observed, given that the permanent molars had erupted and no radiolucent

areas could be seen in the mandibular angles where the JOF and radicular cyst had been enucleated.

## BIBLIOGRAFIA/REFERENCES

1. Smith AG, Zavaleta A. Osteoma, ossifying fibroma and fibrous dysplasia of facial and cranial bones. *Arch Pathol* 1952; 54:507-27.
2. Test D, Schow C, Cohen D, Tilson H. Case 17, Part 2, juvenile ossifying fibroma. *J Oral Surg* 1976;34:907-10.
3. Walter JM, Terry BC, Small EW, Matteson SR, Howell RM. Aggressive ossifying fibroma of the maxilla: review of the literature and report of case. *J Oral Surg* 1979;37:276-86.
4. Reaume CE, Schmid RW, Wesley RK. Aggressive ossifying fibroma of the mandible. *J Oral Maxillofac Surg* 1985;43:631-5.
5. Adekeye EO, Edwards MB, Goubran GF. Fibro-osseous lesions of the skull, face and jaws in Kaduna, Nigeria. *Br J Oral Surg* 1980;18:57-72.
6. Scholl RJ, Kellett HM, Newmann DP, Lurie AG. Cysts and cystic lesions of the mandible: clinical and radiologic-histopathologic review. *Radiographics* 1999;19:1107-24.
7. Knox GW, Roth M, Saleh H, Stiles W. A unique temporal bone lesion resembling juvenile active ossifying myxoma. *Am J Otol* 1996;17:297-300.
8. Kramer IR, Pindborg JJ, Shear M. World Health Organisation International Histological Classification of Tumours. Histological typing of Odontogenic Tumours (ed. 2). Berlin: Germany, Springer-Verlag; 1992. p. 28.
9. Hamner JE, Gamble JW, Gallegos GJ. Odontogenic fibroma. Report of two cases. *Oral Surg Oral Med Oral Pathol* 1966;21: 113-9.
10. Slootweg PJ, Panders AK, Koopmans R, Nikkels PG. Juvenile ossifying fibroma. An analysis of 33 cases with emphasis on histopathological aspects. *J Oral Pathol Med* 1994;23:385-8.
11. Make MS. So-called "fibro-osseous lesions" of tumour origin. Biology confronts terminology. *J Craniomaxillofac Surg* 1980;18:57-72.
12. Johnson LC, Yousefi M, Vinh TN, Heffner DK, Hyams VJ, Hartman KS. Juvenile active ossifying fibroma: Its nature, dynamics and origin. *Acta Otolaryngol Suppl* 1991; 448:1-40.
13. Leimola-Virtanen R, Vähätalo K, Syrjänen S. Juvenile active ossifying fibroma of the mandible: a report of 2 cases. *J Oral Maxillofac Surg* 2001;59: 439-44.
14. Brannon RB, Fowler CB. Benign fibro-osseous lesions: a review of current concepts. *Adv Anat Pathol* 2001; 8 (3): 126-43.
15. Sánchez Cuellar A, Martín Granizo R, De Pedro Marina M, Berguer A. Fibroma cemento-osificante mandibular. *Medicina Oral* 1999;4:504-6.
16. Hall EH, Naylor GD, Moler RW, Warnock GR. Early aggressive cemento-ossifying fibroma: a diagnostic and treatment dilemma. *Oral Surg Oral Med Oral Pathol* 1987;63:132-6.
17. Zupi A, Ruggiero AM, Insabato L, Senghore N, Califano L. Aggressive cemento-ossifying fibroma of the jaws. *Oral Oncol* 2000;36:129-33.
18. Noffke CE. Juvenile ossifying fibroma of the mandible. An 8 year radiological follow-up. *Dentomaxillofac-Radiol* 1998; 27:363-6.
19. Regezi JA, Sciubba JJ. *Oral Pathology: Clinical-Pathologic Correlations* (ed 2). Philadelphia, PA, Saunders; 1993. p. 205-9.

## AGRADECIMIENTOS

Al Dr. José Aneiros Cachaza por su inestimable colaboración en el estudio histopatológico.

## ACKNOWLEDGEMENTS

The authors thank Dr. José Aneiros Cachaza for his invaluable collaboration in the histopathological study.