

La punción aspiración con aguja fina (PAAF) en el diagnóstico de actinomicosis cervicofacial. Estudio de 15 casos

Montserrat Custal Teixidor ⁽¹⁾, Josep M^a Trull Gimbernat ⁽²⁾, Gloria Garijo López ⁽³⁾, Miquel Valldosera Rosello ⁽²⁾

(1) Servicio de Medicina Interna

(2) Cirugía Maxilofacial

(3) Anatomía Patológica del Hospital Universitari de Girona "Doctor Josep Trueta"

Correspondencia:

Dr. J.M. Trull Gimbernat

Servicio de Cirugía Maxilofacial

Hospital Universitari de Girona Doctor Josep Trueta

Av. de França s/n

17007 Girona

Telefono: 972940200 Fax: 972940270

E-mail: maxilo@htrueta.scs.es

Recibido: 25-07-2003 Aceptado: 22-11-2003

Custal-Teixidor M, Trull-Gimbernat JM^a, Garijo-López G, Valldosera-Rosello M. La punción aspiración con aguja fina (PAAF) en el diagnóstico de actinomicosis cervicofacial. Estudio de 15 casos. Med Oral Patol Oral Cir Bucal 2004;9:464-70.

© Medicina Oral S. L. C.I.F. B 96689336 - ISSN 1698-4447

Indexed in:

-Index Medicus / MEDLINE / PubMed
-EMBASE, Excerpta Medica
-Indice Médico Español
-IBECS

RESUMEN

Objetivos:

La actinomicosis es una enfermedad infecciosa muy poco frecuente en nuestros días, a pesar de lo cual, su diagnóstico debe ser tenido en cuenta por el clínico que se enfrenta a una lesión persistente a nivel cervicofacial.

Aún tratándose de una enfermedad infecciosa, los cultivos microbiológicos son pocas veces diagnósticos, por lo que el estudio histopatológico y las pruebas de imagen son esenciales.

Nuestro interés es exponer nuestra experiencia en el manejo de la actinomicosis de localización cervicofacial, su presentación clínica, evolución y tratamiento, siempre apoyados en la que creemos que es su técnica diagnóstica de elección, la PAAF.

Diseño del estudio:

A lo largo de 16 años se han diagnosticado 15 pacientes de actinomicosis cervicofacial mediante PAAF, siendo estudiados y tratados por los Servicios de Cirugía Maxilofacial, Medicina Interna y Pediatría del Hospital Universitari de Girona Doctor Josep Trueta.

La clínica, la evolución, la localización de las lesiones, cultivo y el tratamiento con antibioticoterapia de duración prolongada, asociado en algunos casos a intervención quirúrgica, son datos valorados en nuestro estudio.

Resultados y conclusiones:

El estudio anatomopatológico mediante la punción aspiración con aguja fina (PAAF), es un método sencillo, rápido y seguro, de una alta sensibilidad diagnóstica, puesto que nos ha permitido el diagnóstico definitivo de los 15 casos seguidos en nuestro Hospital.

La evolución clínica fue favorable en todos los pacientes, con un único caso de recidiva clínica, solucionado con un segundo tratamiento.

El tratamiento instaurado fue curativo en todos los casos.

Palabras clave: Actinomicosis cervicofacial, punción aspiración con aguja fina (PAAF).

INTRODUCCION

La actinomicosis es una enfermedad infecciosa crónica granulomatosa, causada por un germen Gram positivo del género Actinomyces. Aunque antaño se la relacionara con hongos por su aspecto filamentosos, y por que se tiñe con plata metenamina de Gomori(1), se trata de una bacteria anaerobia o microanaerobia, que habitualmente coloniza el tracto digestivo (boca y colon). (2)

El Actinomyces israelii es el más frecuente, si bien se han descrito muchos otros como A.naeslundii, A. odontolyticus, A. viscosus, A. meyeri así como Propionibacterium propionicum, causantes de la enfermedad en menor frecuencia.

Mayoritariamente se trata de una infección polimicrobiana asociada a gérmenes como Actinobacillus actinomycetemcomitans, Eikenella corrodens, Fusobacterium, Bacteroides y otros, dependiendo del lugar de la infección. (2,3)

La actinomicosis cervicofacial se puede presentar en cualquier edad. La relación entre sexos presenta una mayor frecuencia entre los varones en relación 3:1 frente a las mujeres. Esta relación se iguala cuando existe un antecedente traumático en la región maxilofacial. (4)

No se ha hallado predilección racial ni geográfica, pero si se halla relacionada con el nivel socioeconómico según los hábitos higiénicos de la población, observándose un descenso a lo largo de los años con la mejoría de la higiene bucal y del tratamiento antibiótico precoz. (2)

A menudo las lesiones causadas por el actinomicosis en la región cervicofacial suelen plantear un diagnóstico diferencial con neoplasias primarias y secundarias, infección por micobacterias (tuberculosa y atípicas), quiste branquial, sialoadenitis y tiroiditis. (5)

Nuestro trabajo se basa en el estudio de 15 pacientes con actinomicosis de la región cervicofacial que consultaron en nuestro centro con diversas manifestaciones clínicas, y en los que realizó una PAAF.

PACIENTES Y METODOS

Se trata de un estudio retrospectivo de 15 casos diagnosticados de actinomicosis de la región cervicofacial, diagnosticados en el Hospital Universitari de Girona Doctor Josep Trueta a lo largo de 16 años (1986 a 2002) mediante la punción aspiración con aguja fina. Con el material obtenido por PAAF se realizaron extensiones así como bloque celular.

Se valora la presentación clínica, la localización, la duración y la extensión del proceso utilizando tablas de frecuencia, asimismo como la utilización de tratamiento antibiótico de larga duración en todos los pacientes, requiriendo además intervención quirúrgica en algunos de ellos. Se realizó cultivo microbiológico en 9 pacientes, siendo sólo positivo uno de ellos.

No se han considerado como casos de actinomicosis a aquellos pacientes en los cuales los estudios de anatomía patológica de lesiones de la cavidad oral informaban de la presencia de actinomicosis, pero sin presentar la evolución clínica de la enfermedad. Esta situación se ha considerado como presencia de gérmenes colonizantes de la flora bucal, no patógenos.

RESULTADOS

La distribución por sexos fue de 10 hombres (66.7%), y 5 mujeres (33.3%); con edades comprendidas entre los 6 a 81 años, con edad media de 45.67 años.

Del total de pacientes, un 53.3% eran fumadores.

La localización de la lesión más frecuente fue la perimandibular, con 9 casos (60 %) (Figura 1). Otras localizaciones fueron la laterocervical, en la glándula parótida, suelo de la boca, masetero, espacio parafaríngeo y maxilar superior. (Tabla 1)

La presentación clínica fue la de tumoración localizada en 10 pacientes (66.7%), tumoración local con fístula en 3 pacientes (20%) y trismus con disfagia en 1 paciente (6.7%). (Tabla 2)

La duración de la clínica fue inferior a un mes en 6 pacientes (40%), entre 1 y 6 meses en 5 pacientes (33,3%) y de 6 o más meses en 4 pacientes (26.7%).

Entre los factores predisponentes se pudieron determinar: la exodoncia días o semanas antes del inicio de la clínica en 4 pacientes (26.7%); presencia de caries dental en 4 pacientes (26.7%), quiste en 2 pacientes (13.3%) y ingestión de cuerpo extraño (espina de pescado) un mes antes sin otra causa en 1 paciente (6.6%). En 4 casos (26.7%) no se llegó a demostrar ninguna causa desencadenante.

Parótida/ <i>Parotid gland</i>	1
Laterocervical/ <i>Cervical lateral</i>	1
Suelo de la boca/ <i>Floor of the mouth</i>	1
Masetero/ <i>Masseter muscle</i>	1
Espacio parafaríngeo/ <i>Parapharyngeal space</i>	1
Perimandibular/ <i>Perimandibular</i>	9
Maxilar superior/ <i>Maxilla</i>	1
Total de casos/ <i>Total</i>	15

Tabla 1. Localización de la lesión

Table 1. Lesion location

Tumoración/ <i>Tumour and local pain</i>	10
Trismus	1
Disfagia/ <i>Disphagia</i>	1
Tumoración con fístula cutánea/ <i>Tumour with skin fistula</i>	3
Total de casos/ <i>Total</i>	15

Tabla 2. Presentación clínica

Table 2. Clinical behaviour

En todos los pacientes se practicó una punción aspiración con aguja fina con estudio citológico del material, que resultó diagnóstica en el 100% de los casos. Los hallazgos citopatológicos en todos los casos consisten en un infiltrado inflamatorio agudo con la presencia ocasional de histiocitos y linfocitos. Además, se identifican colonias de actinomicosis constituidas por finos gránulos y filamentos que se disponen radialmente.

Dichas colonias se encuentran rodeadas en su periferia por un ribete de polimorfonucleares (Figura 2).

El cultivo de las muestras obtenidas en 9 de 15 casos resultó positivo sólo en un caso. La dificultad de crecimiento del germen en el cultivo in vitro creemos que fue la principal causa de la baja sensibilidad diagnóstica.

La observación de granos de azufre característicos de la lesión se ha dado en un solo caso de la serie (Figura 3), a partir de un absceso del músculo masetero al aflorar a la piel, aunque constituye una imagen patognomónica de la enfermedad.

Se realizaron pruebas de estudio por la imagen (TAC, RM) para determinar la extensión de las lesiones, las cuales aportaron buenos resultados en 9 casos.

Se realizó tratamiento antibiótico en todos los pacientes, utilizando como droga de elección la penicilina, que está indicada en todas las formas clínicas de la enfermedad. En nuestra revisión, la penicilina se empleó como antibiótico de elección en 11 pacientes (73.3% del total).

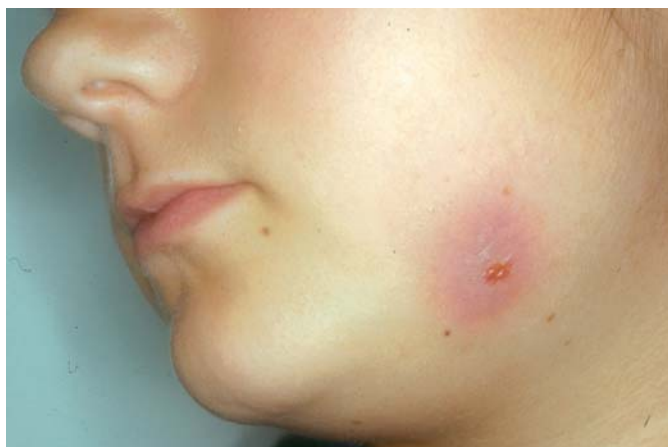

Fig. 1. Tumoración y fístula perimandibular
Jaw swelling and fistula

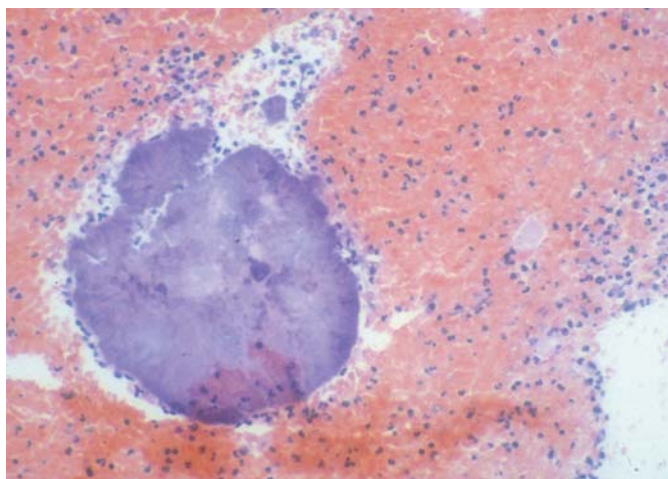


Fig. 2. Bloque celular
Citologic view

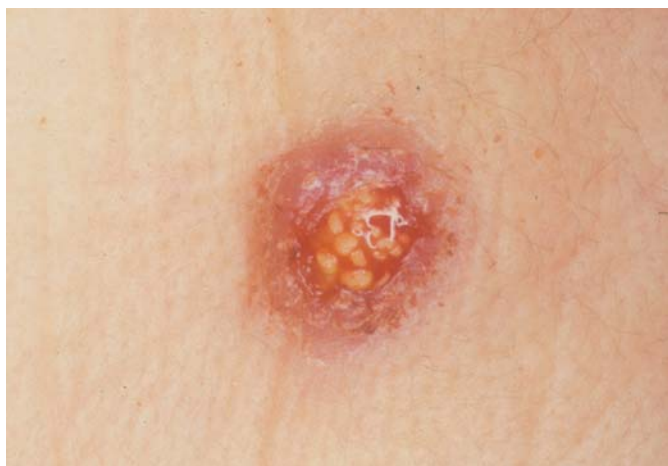

Fig. 3. Infección por Actinomyces a través de un absceso maseterino drenando a piel.
Actinomyces infection from a maseter abscess opened to the skin.

Se iniciaron los primeros 15 días en la forma endovenosa a razón de 12 a 18 millones diarios en adultos (y dosis ajustadas por peso en los niños), seguida de tratamiento a largo plazo con amoxicilina oral a razón de 1.5 a 3 gramos diarios.

En 3 pacientes se utilizó penicilina endovenosa siguiendo el tratamiento con un macrólido por vía oral.

Un paciente presentaba alergia comprobada a la penicilina, por lo cual se eligió eritromicina endovenosa seguida de claritromicina por vía oral hasta completar la pauta de tratamiento.

La duración total del tratamiento fue variable: 5 pacientes (33.3%) recibieron 6 meses de tratamiento; 4 pacientes, 7 meses; 4 pacientes lo recibieron durante 12 meses, y en 1 caso se completaron los 9 meses. En un caso la duración es desconocida por pérdida de seguimiento del paciente al trasladar su domicilio lejos de nuestra zona.

Se asoció tratamiento quirúrgico al tratamiento médico en 7 pacientes. Se practicó exodoncia de varias piezas dentales con osteitis periapical, generalmente últimos molares, drenaje de abscesos y legrado óseo de las zonas afectadas.

El seguimiento de los pacientes fue hasta el alta por curación de la enfermedad.

En el 93.3% de los casos se resolvió satisfactoriamente con el tratamiento y duración descritos. Un solo caso (6.7%) presentó recidiva de la enfermedad, que se solucionó con exodoncia y nueva pauta antibiótica, sin más complicaciones.

DISCUSION

Se trata de una enfermedad poco frecuente en nuestros días lo que obliga a mantener un alto índice de sospecha clínica, en especial cuando se nos presente como un proceso cervicofacial de larga evolución y sin respuesta a tratamientos previos.

Entre los factores desencadenantes de la actinomicosis cervicofacial se describen la mala higiene bucal y los traumatismos orofaciales. Se han descrito las zonas de colonización más frecuentes en la boca a nivel de cálculos dentales, bolsas periodontales, placa bacteriana, caries dental, grietas gingivales, criptas amigdalares, saliva y glándulas salivales (4), lo que favorece el hecho que el antecedente de manipulación dental o de extracción de piezas dentales sea frecuente en la historia clínica del paciente. La presencia de actinomicosis periapical asociada con quiste radicular, también está descrita (6).

Otros pacientes refieren la presencia de cuerpo extraño, intervención quirúrgica previa en la zona de infección, radioterapia por otra patología (7), o presentar enfermedades de base como la diabetes mellitus. También se ha descrito un caso en un paciente con el virus de la inmunodeficiencia humana (8).

En nuestra serie destaca un mayor número de casos de sexo masculino lo cual se puede explicar por un mayor y mejor cuidado en la higiene bucal por parte del sexo femenino en nuestro medio.

Su presentación clínica puede ser muy variada, desde formas de evolución crónica lentamente progresiva, forma de presentación más frecuente, o formas de evolución subaguda, de aparición más ocasional.

En la exploración física del paciente es característico la presencia de granos de azufre (Figura 3), dato que se da con relativa baja

frecuencia; así como la aparición de fístulas que no siguen los planos anatómicos de los tejidos afectados (4,9,10).

Puede extenderse por contigüidad a las estructuras más próximas como vasos sanguíneos, cráneo, tráquea, cavidad torácica, o bien puede iniciarse como focalidad neurológica si la lesión a nivel cervical es a nivel bajo y posterior (11). La actinomycosis a menudo afecta los ganglios pero como resultado de la extensión directa de la lesión primaria; raramente se presenta como linfadenopatía (12).

Los tejidos blandos se afectan frecuentemente, presentando edema, tumefacción de partes blandas y abscesos cutáneos, que pueden acompañarse de síntomas generales de intensidad variable, como fiebre y pérdida de peso.

Con poca frecuencia se afectan los músculos de la masticación pudiendo aparecer trismus; disfagia y odinofagia si afecta a base de lengua (13); empeoramiento clínico de una historia de ronquidos y estridor con masa en seno piriforme (13); presencia de osteomielitis en distintas localizaciones como en la mandíbula (14); lesión palatal ulcerada con afectación de tejidos blandos y hueso (15).

La presentación clínica más frecuente en nuestra serie fue la de una tumoración localizada y dolorosa en un 66.7% de los pacientes, al igual que en otras series publicadas (16), sin embargo, en otras revisiones recientes la presentación más frecuente fue la de una tumoración indolora (17). La zona perimandibular fue la localización más frecuente, en un 60% de los casos, dato que coincide con la literatura (2,4).

Para el diagnóstico de infecciones por actinomicos los métodos más comunes utilizados son la citología exfoliativa, en el caso de infecciones cervicovaginales en usuarias de dispositivo intrauterino, y la histopatología del tejido afecto en otras localizaciones, como la cervicofacial.

Para el diagnóstico etiológico, nos basamos en estudios anatomopatológicos de la zona, generalmente por punción aspiración con aguja fina, o mediante el estudio citológico de exudados conseguidos por desbridamiento de abscesos. Con nuestro trabajo hemos observado que la PAAF permite la identificación morfológica de la bacteria de forma comparable a la biopsia. Con el material extraído por PAAF, también se puede realizar cultivo microbiológico, pero los resultados no son positivos en gran proporción, debido a sobrecrecimiento de otras bacterias asociadas, tratamiento antibiótico previo o condiciones anaerobias inadecuadas en el medio de cultivo (5,18,19).

En la revisión de la literatura se encuentran autores que confirman que la PAAF es una prueba con alto nivel diagnóstico que permite distinguir entre lesiones benignas y malignas, con simplicidad, rapidez y mínima morbilidad (poco riesgo de hemorragia masiva con reducción del riesgo de contaminación bacteriológica). Asimismo permite un diagnóstico en régimen ambulatorio (20,21). La PAAF es también una prueba muy útil para el diagnóstico de patología de las glándulas salivales (22) donde puede aparecer la actinomycosis.

El aislamiento por cultivo del germen en nuestra serie ha sido positivo en un caso de los 9 en que se practicó (11.1%), por lo que no lo consideramos como el método de elección para el diagnóstico.

Para el tratamiento de la actinomycosis se aconseja la administración de penicilina intravenosa en las formas graves de la enfermedad durante 4 a 6 semanas seguido de penicilina por vía oral de 6 a 12 meses más. En casos demostrados de alergia a la penicilina las tetraciclinas, eritromicina, y clindamicina pueden ser buenas alternativas (23,10).

La buena evolución presentada en todos los pacientes de nuestra serie es una muestra de la eficacia del tratamiento antibiótico adecuado y mantenido durante el tiempo necesario para erradicar el germen, acompañado de abordaje quirúrgico para drenar y facilitar la limpieza de las zonas afectadas en algunos casos.

CONCLUSIONES

- La PAAF no sólo permite la identificación morfológica de la bacteria de forma comparable a la biopsia sino que es un medio efectivo de obtención de material para cultivo microbiológico.
- La técnica es segura, simple y precisa, permitiendo un diagnóstico rápido de los casos sospechosos de actinomycosis y favoreciendo un tratamiento precoz.
- Ante una punción de una masa en dicha localización cervicofacial en la que se observa abundante inflamación aguda, se debe pensar en dicho proceso y buscar los filamentos de actinomicos.
- El tratamiento médico, combinado o no con tratamiento quirúrgico, es eficaz.

Fine-needle aspiration cytology in the diagnosis of cervicofacial actinomycosis: report of 15 cases

CUSTAL-TEIXIDOR M, TRULL-GIMBERNAT JM^a, GARIJO-LÓPEZ G, VALLDOSERA-ROSELLO M. FINE-NEEDLE ASPIRATION CYTOLOGY IN THE DIAGNOSIS OF CERVICOFACIAL ACTINOMYCOSIS: REPORT OF 15 CASES. MED ORAL PATOL ORAL CIR BUCAL 2004;9:464-70.

SUMMARY

Objectives:

Actinomycosis is quite an infrequent bacterial infection nowadays. However it can be considered in cases with a persistent cervicofacial disease.

Although it is a bacterial infection, microbiologic cultures are frequently not diagnoses, therefore histopathologic studies and image studies are essential.

Our interest is to explain our experience with cervicofacial actinomycosis; the clinical behaviour, evolution and treatment, always assisted by their elected diagnostic technique: the FNAC.

Study design:

In the last 16 years, 15 patients have been diagnosed with cervicofacial actinomycosis by FNAC, treated by Maxillofacial,

Internal Medicine and Paediatrics units.

Clinical course, evolution, anatomical space situation, antibiotic treatment, and surgical treatment have been studied.

Results and conclusions:

The fine-needle aspiration cytology (FNAC) is an easy, safe and rapid method, with a high effect, that has made the final diagnosis in 15 cases in our Hospital.

All the patients have had a good clinical evolution, only in one case did we need a new treatment for recidive.

In all the cases treatment has been definitive.

Our interest is to explain our experience in the treatment of cervicofacial actinomycosis, its clinical presentation and evolution, together with its elected method of diagnosis, FNAC.

Key words: *Cervicofacial actinomycosis, fine needle aspiration cytology, FNAC.*

INTRODUCTION

Actinomycosis is a chronic granulomatous infectious disease, caused by a Gram positive bacteria genus *Actinomyces*. Although before they were related to fungus because of their filamentous aspect, and we stain them with Gomori silver methenamine(1), it is an anaerobic or microanaerobic bacteria, which lives in the digestive tract (mouth and colon), and in the female sexual tract (2).

Actinomyces israelii is the most frequent germ, although other species of actinomyces can be found such as *A. naeslundii*, *A. odontolyticus*, *A. viscosus*, *A. meyeri*, *Propionibacterium propionicum*.

Actinomycosis is a polymicrobial disease associated with other microorganisms such as *Actinobacillus actinomicetemcomitans*, *Eikenella corrodens*, *Fusobacterium*, *Bacteroides* and others depending of the site of infection. (2,3)

Cervicofacial actinomycosis can exist at any age, it is more frequent in males than females with a ratio of 3:1. This relationship disappears when a traumatic etiologic cause exists. (4)

They have not found a favourite race or geographic factor, but are found among socio-economic and hygienic habits, so their appearance has decreased along the years with the improvement in oral hygiene and early antibiotic treatment. (2)

All these lesions, are obliged to a differential diagnosis between primary or metastatic neoplasm, mycobacterium infection (tuberculosis or atypical), brachial cyst, sialadenitis and tiroiditis (5).

Our work is based on 15 patients with cervicofacial actinomycosis, treated in our hospital, with diverse clinical forms and to who a FNAC has been made.

PATIENTS AND METHODS

A retrospective review of 15 cases of cervicofacial actinomycosis, diagnosed in the Hospital Universitari de Girona Doctor Josep Trueta during a 16year period (1986 to 2002) by fine-needle aspiration cytology. With the FNAC material we made smears and cellular block study.

We have studied the clinical behaviour, location, timing and extension of the lesions using frequency tables, also the use of long term antibiotic therapy in all the patients, with the need for

surgical treatment in some of them. We made microbiological cultures in 9 cases, only one of them being positive.

We do not consider as actinomycosis, those patients with a histological diagnosis and presence of actinomyces but without clinical disease. This situation is due to a non- pathogen oral flora colonisation.

RESULTS

Of the 15 patients, 10 were men (66.7%) and 5 women (33.3%); ranging in age from 6 to 81 years, the average age was 45.67 years. 53.3% of the patients were smokers.

The most frequent location of the infection was mandibular, 9 cases (60%). (Figure 1) Other locations were cervical lateral, parotid gland, floor of the mouth, masseter muscle, parapharyngeal space and maxilla. (Table 1)

The clinical presentation was a localised tumour in 10 patients (66.7%), local tumour with fistula in 3 patients (20%) and trismus with disphagia in 1 patient (6.7%). (Table 2)

The evolution time was less than a month in 6 patients (40%), between 1 and 6 months in 5 patients (33.3%) and 6 or more months in 4 patients (26.7%).

Among the etiological factors we found: previous tooth extraction, days or weeks, before the onset of infection in 4 patients (26.7%), presence of dental caries in 4 patients (26.7%), cysts in 2 patients (13.3%) and the swallowing of a foreign body (fish bone) a month before without any other cause in 1 patient (6.6%). No etiologic factor was found in 4 cases (26.7%).

In all the patients we made a FNAC with cytologic study of the material obtained, and that was the diagnosis in 100% of the cases. The cytopathologic findings are acute inflammatory infiltrate with the presence of lymphocytes and histiocytes. Also we identified colonies of actinomyces formed by masses of filaments extending in a radiating fashion. Those colonies are surrounded by polymorphonuclear leukocytes. (Figure 2)

We cultured the obtained material in 9 of the 15 cases, and which was positive in only 1 case. The difficulty of in vitro growing of the germ was the main cause of the low diagnostic sensitivity. Among there is a patognomonic sign of the lesion, we have only seen one patient with the presence of sulphur granules, characteristic of actinomyces infection (figure 3), from a maseter abscess opened to the skin.

We made image studies (TAC, MNR) to determine the extension of the lesions, with good results in 9 cases.

All cases were treated with antibiotics, we used penicillin as an elected treatment, that is indicated in all cases of actinomycosis. Penicillin as an elected antibiotic was used in 11 of our patients (73.3%).

We began with 12 to 18 million units administered intravenously in adults (in boys we used doses adjusted by weight) followed with a long treatment of 1.5 to 3 gm. of amoxycillin daily.

In 3 patients we used penicillin intravenously followed by a macrolid orally.

One patient with a proved allergy to penicillin, was treated with erythromycin intravenously followed by clarithromycin orally until the finish of the treatment.

The total treatment duration was variable: 5 patients (33.3%)

received 6 moths of treatment; 4 patients 7 months; 4 patients 12 months and 1 case 9 months. In one case we don't know the duration of treatment because he went to live in another country.

We associated surgical intervention to medical treatment in 7 patients. We did teeth extraction of some teeth with periapical granuloma – usually the last molars – abscess incision, and sequestrectomy or enucleation of bone lesions.

The patient progress was followed until the total outcome of the disease.

In 93.3% of the cases, we solved them with the described treatment. Only 1 case (6.7%) relapsed, and he recovered with a tooth extraction and a new antibiotic treatment without complications.

DISCUSSION

Actinomycosis is a relatively infrequent disease nowadays, that oblige us to maintain a high level of clinical inspection, especially when we are facing a long cervicofacial process without response to previous treatments.

The main etiologic factors are poor dental hygiene and oro-facial trauma. Actinomyces are common inhabitants of the oral cavity and pharyngeal region and can be isolated on dental plaque, dental caries, periodontal sockets, tonsillar crypt, gingival crevices, saliva, salivary glands and periodontal pockets (4), that explains the presence of dental treatment in the medical history. Periapical actinomycosis has also been seen with a radicular cyst (6).

Other patients explain foreign bodies, oral surgery previous to infection, radiotherapy for other pathology (7) or systemic diseases such as diabetes mellitus. It has been seen in a patient with the AIDS virus (8).

In our sample a high incidence of males stands out, this can be explained by a high level of hygiene and dental care in females in our country.

The clinical course can be diverse, from slow chronic progressive evolution – the most frequent clinical presentation – to acute form - less frequent.

In clinical exploration the presence of sulphur granules is characteristic (Figure 3), which appears with low frequency; also with the presence of fistula that does not follow the anatomic spaces of involved tissues (4,9,10).

It can be spread by continuity to near structures such as blood ducts, the skull, trachea, thorax, or begin as a neurologic focality if the lesion is at the inferior and posterior cervical level (11). Actinomycosis often involves lymphatic nodes but by the direct extension of a primary lesion; it is uncommon as a lymphadenopathy (12).

The soft tissues are often involved, presenting oedema, soft tissue swelling and skin abscess, and can be associated with general symptomatology such as fever or weight loss.

When the masticatory muscles are involved trismus and dysphagia appear, also if the base or tongue is involved (13); a clinical history of snoring and sore throat can get worse with a mass in piriform sinus (13); we can see osteomyelitis at different levels of the mandible (14); or an ulcerated palatal mass with involvement of bone and soft tissue (15).

The most frequent clinical behaviour in our cases, was a painful and localised tumour in 66.7% of patients, as in other series of the literature (16), although in others revisions the most frequent presentation was a painless tumour (17). The perimandibular level was the most frequent localisation, 60% of the cases, which was in agreement with the literature (2,4).

For actinomycosis infection diagnosis we use exfoliative cytology in cervicovaginal infections on patients using IUD, and histopathology of affected tissue at other levels, as cervicofacial.

For the etiologic diagnoses we use local histologic studies, usually FNAC, or by smears obtained by surgical puncture of the abscess. With our work we have seen that FNAC allows the morphologic identification of bacteria in a similar form to a biopsy. With the FNAC material, we can also do microbiologic culture, but the results aren't positives in a great proportion, which is due to a overgrowing of other associated bacteria, previous antibiotic therapy or inadequate anaerobic conditions in the culture (5,18,19).

In the bibliographic review we have found studies that confirm FNAC has a high level of diagnostic results as a procedure, which allows differentiation between benign and malign lesions, in an easy, quick and safe method (with minimal risk of haemorrhage and bacteriological contamination). Also it allows an ambulatory diagnosis (20,21). FNAC is also a very useful method of diagnosis in salivary gland pathology (22) where actinomycosis can appear.

Only in a case of 9 (11.1%) has the culture been positive, for this reason we did not consider the culture as a good method of diagnosis.

For serious cases of actinomycosis, in treatment we use penicillin intravenously for 4 to 6 weeks followed by penicillin orally for 6 to 12 months more. In proved cases of penicillin allergy, tetracycline, erythromycin and clindamycin can be good substitutes (23,10).

The good course obtained in all the patients of our sample is the result of the efficacy of antibiotic treatment, maintained for enough time to eradicate the micro-organism accompanied by the surgical approach to drain and clean the affected tissues in many cases.

CONCLUSIONS

- The FNAC not only allows the morphologic identification of germ as a biopsy, but is also an effective method to obtain material to culture.

- The FNAC is an easy, safe and precise method, it allows a quick diagnosis in suspected cases of actinomycosis, to provide a premature treatment.

- Facing a cervicofacial tumour FNAC, where we see abundant acute inflammation, it is necessary to think about this entity, and look for actinomyces filaments.

- The medical treatment, associated or not, with surgical treatment is effective.

BIBLIOGRAFIA/REFERENCES

1. Silverman JF. Guides to Clinical Aspiration Biopsy: Infectious and inflammatory diseases and other nonneoplastic disorders. New York:IGAKU-SHOIN Medical Publishers, Inc;1991. p. 49-51,183.
2. Russo TA. Agents of actinomycosis, en Mandell GL, Bennett JE, Dolin R, eds. Mandell, Douglas and Bennett's principles and practice of infectious disease. New York: Churchill Livingstone; 2000. p. 2645-54.
3. Somacarrera ML, Hernández Vallejo G, López A, Aracil L, Arriba L, Lucas-Tomás M. Estudio clínico de seis casos de actinomicosis cervicofacial. Archivos de Odontostomatología 1996;112:547-61.
4. Miller M, Haddad AJ. Cervicofacial actinomycosis. Oral Surg Oral Med Oral Pathol Radiol Endod 1998;85:496-508.
5. Vera-Alvarez J, Marigil-Gomez M, Abascal-Agorreta M. Fine needle aspiration cytology of cervicofacial actinomycosis. Acta Cytol 1993;37:109-11.
6. Hirshberg A, Tsesis I, Metzger Z, Kaplan I. Periapical actinomycosis associated with radicular cyst: A clinicopathologic study. Oral Surg Oral Med Oral Pathol Oral Radiol Endod. Abstract. 2002;94:208.
7. Liu CJ, Chang KM, Ou CT. Actinomycosis in a patient treated for maxillary osteoradionecrosis. J Oral Maxillofac Surg 1998;56:251-3.
8. Casariego Z, Pérez H. Actinomicosis oral en paciente VIH positivo. Med Oral 1997;2:102-4.
9. Nagler R, Peled M, Laufer D. Cervicofacial actinomycosis. A diagnostic challenge. Oral Surg Oral Med Oral Pathol Radiol Endod 1997;83:652-6.
10. Smego RA, Foglia G. Actinomycosis. Clin Infec Dis 1998;26:1255-61.
11. Stiefel P, Miranda ML, Martín Sanz V, Gutiérrez JL, Villar J, Carneado J. Actinomicosis cervical comenzando como monoparesia de miembro superior izquierdo. Rev Clin Esp 1990;187:343-5.
12. Shatrughan Prasad Sah, Asim Mishra, Sudha Rani, Ramachandran VG: Cervicofacial Actinomycosis: Diagnosis by Fine Needle Aspiration Cytology. Acta Cytol 2001;45: 665-7.
13. Belmont MJ, Behar PM, Wax MK. Atypical presentations of actinomycosis. Head & Neck 1999;21:264-8.
14. Bartkowski SB, Zapala J, Heczko P, Szuta M. Actinomycotic osteomyelitis of the mandible: review of 15 cases. Journal of Cranio-Maxillofacial Surgery 1998;26:63-7.
15. Herman WW, Whitaker SB, Williams M F, Sanguenza OP. Acute Actinomycosis presenting as an ulcerated palatal mass. J Oral Maxillofac Surg 1998;56: 1098-101.
16. Samuels RH, Martin MV. A clinical and microbiological study of Actinomycetes in oral and cervicofacial lesions. Br J Oral Maxillofac Surg 1988;26: 458-63.
17. Aguirrebengoa K, Romaña M, López L, Marín J, Montejo M, González de Zárate P. Actinomicosis orocervicofacial. Presentación de 5 casos clínicos. Enferm Infecc Microbiol Clin 2002;20:53-6.
18. Neville BW, Damm DD, Allen CM, Bouquot JE, eds. Oral and Maxillofacial Pathology. Philadelphia:WB Saunders Company; 1995. p. 156-7.
19. Das DK, Bhatt NC, Khan VA, Luthra UK. Cervicofacial Actinomycosis: Diagnosis by Fine Needle Aspiration Cytology. Acta cytol 1989;33:278-80.
20. August M, Faquin WC, Ferraro NF, Kaban LB. Fine-needle aspiration biopsy of intraosseous jaw lesions. J Oral Maxillofac Surg 1999;57:1282-6.
21. Gerbino G, Bernardi M, Secco F, Sapino A, Pacchioni D. Diagnosis of actinomycosis by fine-needle aspiration. Letters to the editor. Oral Surg Oral Med Oral Pathol Oral Radiol Endod 1996;81:381.
22. Costas A, Martín-Granizo R, Castro P, Monje F, Marrón C, Diaz F et al. Punción-aspiración con aguja fina (PAAF) en las lesiones de glándulas salivales. Med Oral 1999;4:519-27.
23. Henderson HM, Chapman SW. Infections due to Fungi, Actinomyces and Nocardia. En: Betts RF, Chapman SW, Pen RL, eds. Reese and Betts' a practical approach to infectious diseases. Fifth edition. Philadelphia: Lippincott Williams and Wilkins; 2003. p. 588-648.