

# Análisis del uso de los osteodilatadores para la creación del lecho implantológico. Aportaciones técnicas y revisión de la literatura

Javier Rambla Ferrer <sup>1</sup>, Miguel Peñarrocha Diago <sup>2</sup>, Juan Guarinos Carbó <sup>3</sup>

(1) Máster de Cirugía e Implantología Oral

(2) Profesor Titular de Cirugía Bucal. Director del Máster de Cirugía e Implantología Oral

(3) Profesor Asociado de Cirugía Bucal. Facultad de Medicina y Odontología de la Universidad de Valencia

*Correspondencia:*

*Dr. Miguel Peñarrocha Diago*

*Unidad Médico-Quirúrgica*

*Clinica Odontológica*

*Gascó Oliag, 1*

*46021 – Valencia*

*E-mail: miguel.Penarrocha@uv.es*

Recibido: 15-12-2004

Aceptado: 29-01-2006

**Indexed in:**

-Index Medicus / MEDLINE / PubMed  
-EMBASE, Excerpta Medica  
-Índice Médico Español  
-IBECS

Rambla-Ferrer J, Peñarrocha-Diago M, Guarinos-Carbó J. Analysis of the use of expansion osteotomes for the creation of implant beds. Technical contributions and review of the literature. Med Oral Patol Oral Cir Bucal 2006;11:E267-71.

© Medicina Oral S. L. C.I.F. B 96689336 - ISSN 1698-6946

## RESUMEN

La atrofia ósea severa del maxilar superior compromete e incluso, en ocasiones, impide la colocación de implantes. Con la expansión ósea mediante osteodilatadores se evita usar instrumentos rotatorios, no se produce calor ni se elimina hueso y se simplifica el tratamiento quirúrgico permitiendo la colocación de fijaciones sin recurrir a tratamientos más complejos. Presentamos una revisión de la técnica de expansión maxilar mediante osteodilatadores, describiendo las principales indicaciones, ventajas e inconvenientes de este procedimiento quirúrgico.

**Palabras clave:** *Osteodilatadores, implantes dentales, expansión ósea, regeneración ósea.*

## ABSTRACT

Sometimes, the severe superior maxillary atrophy compromises and even impide oral implants treatment. The use of rotatory instruments (drills) produce heat and lost of bone, but the osteotomes in implantology avoid this and simplifies the surgical treatment allowing implant installation with an easier technique. We present an expansive maxillary technique review, describing the main indications, advantages and disadvantages of this surgical procedure.

**Key words:** *Osteotomes, dental implants, osseous expansion, osseous regeneration.*

## CONCEPTO DE OSTEODILATACION

La osteodilatación consiste en expandir las crestas óseas atróficas con el fin de conseguir un ancho de hueso aceptable para colocar los implantes. Hemos realizado una puesta al día de esta técnica con los osteotomos u osteodilatadores cilíndricos desde que los describió Summers en 1994. Se ha revisado en el Medline y las Revistas Españolas de Odontología los trabajos sobre implantes colocados con osteodilatadores, para facilitar al lector la comprensión de este procedimiento, concepto de osteodilatación, indicaciones, contraindicaciones, ventajas e inconvenientes, así como la descripción de la técnica quirúrgica.

Una de las limitaciones anatómicas más frecuentes en implantología oral, es la atrofia ósea del maxilar superior. Las crestas alveolares estrechas, dificultan la confección de los lechos de los implantes, facilitando la aparición de fenestraciones o dehiscencias de las corticales óseas. Para evitarlo, se han desarrollado diversas técnicas quirúrgicas regenerativas utilizando injertos de hueso autólogo, homólogo, xenoinjertos o sustitutos óseos, para permitir colocar implantes en uno o en dos tiempos quirúrgicos (1-4). También se han utilizado cinceles y escoplos para separar las corticales maxilares y ensanchar la cresta ósea, la cual se rellenaba con materiales de injerto y se colocaban los implantes un año más tarde (5,6). Nentwing (7) utilizaba la misma técnica pero insertaba los implantes de forma inmediata.

Summers (8-10), en 1994, presentó los primeros osteodilatadores con forma cilindro-cónica y un diámetro que aumenta progresivamente de un instrumento a otro, de tal modo que la base de cada uno de ellos, se corresponde con la parte activa del siguiente. Esto permite introducirlos en el hueso maxilar y comprimirlo, consiguiendo una mayor densidad ósea para labrar lechos con igual diámetro que el implante requerido (Fig. 1). La parte apical es cóncava y existen 6 diámetros diferentes marcados a distintas longitudes. Esta técnica ha modificado el procedimiento quirúrgico implantológico en el maxilar superior por la existencia de un hueso más esponjoso y las características anatómicas del mismo (Fig. 2).

Desde entonces, se han utilizado diversas variantes de los osteodilatadores, generalmente en combinación con cinceles (11-13), tornillos de expansión (14) u otras técnicas quirúrgicas, pero siempre colocando los implantes en la misma intervención. Con el paso del tiempo los osteodilatadores han sido aplicados en la técnica de angulación parasinusal (15), elevación directa e indirecta del seno (16,17) y colocación de implantes en zona pterigoidea (18,19).

En la actualidad existen diversos modelos de osteodilatadores basados en los que Summers describió, pero que incorporan algunas variaciones como el diseño del extremo apical o diferentes calibres, que se adaptan a los sistemas de implantes. También existen osteodilatadores roscados, tanto para el maxilar como para la mandíbula, así como angulados, que permiten mejor acceso en segmentos posteriores.



Fig. 1. El osteodilatador produce un hueso más compacto hacia los lados y hacia apical.



Fig. 2. Osteodilatadores de Summers.

## INDICACIONES Y CONTRAINDICACIONES DE LOS OSTEODILATADORES

En casos con poca altura ósea, debido a la presencia del seno maxilar, se puede utilizar la técnica de angulación parasinusal (15). Esta técnica aprovecha el hueso residual que rodea las raíces palatinas de los premolares y molares, y evita el abordaje directo del seno, favoreciendo la normal osteointegración de los implantes.

Los osteodilatadores se utilizan en la elevación atraumática o indirecta del suelo del seno maxilar, fracturando la cortical y separando la membrana sinusal. A través del lecho del implante podemos introducir pequeñas partículas de hueso que facilitan la osteointegración de la porción apical del implante.

Anitua (20) describieron la técnica de ensanchamiento de la cresta ósea maxilar mediante osteodilatadores tipo Summers, indicando sus ventajas e inconvenientes y estableciendo una serie de indicaciones básicas. Esta técnica se utiliza en situaciones de atrofia ósea, ya que permite conseguir un ensanchamiento de forma controlada y evita desviaciones no deseadas, al introducirlos de forma manual. El uso de los osteodilatadores facilita el labrado de

los lechos implantológicos en los puntos exactos que nos determina la férula quirúrgica.

Son especialmente útiles en el maxilar superior puesto que el hueso esponjoso permite la perforación, compresión lateral y expansión del hueso adyacente. En ocasiones, cuando aparece una cierta resistencia podemos ayudarnos con el martillo quirúrgico (20).

La presencia de crestas alveolares atróficas con menos de 3 mm de anchura dificulta la colocación de implantes y hace necesaria la utilización complementaria de injertos óseos. Sin embargo, con los osteodilatadores no se elimina hueso en el fresado, sino que se comprime lateralmente aumentando la densidad ósea y la retención primaria del implante. La colocación de éstos en crestas maxilares estrechas en una sola fase, mediante la expansión con osteodilatadores, se ha convertido en una práctica rutinaria, predecible y fácil de realizar (20).

La posibilidad de anclar los implantes en la cortical interna de los senos maxilares o de las fosas nasales, asegura una buena estabilidad primaria de los mismos. Es lo que llamamos anclaje bicortical, que se consigue con el mayor tacto que nos proporciona la utilización manual de los osteodilatadores frente a las fresas quirúrgicas.

En las elevaciones del suelo del seno, cuando se realiza un abordaje directo, se despega y se eleva la mucosa, se rellena con un material de injerto autólogo o heterólogo y se colocan los implantes en una segunda intervención quirúrgica o en la misma, en función del hueso remanente que exista para conseguir una adecuada fijación primaria. En estos casos, el uso de los osteodilatadores para crear el lecho está indicado como una técnica segura que ahorra hueso y facilita la osteointegración de los implantes (16).

Los osteodilatadores se pueden utilizar para colocar implantes en la zona pterigoidea, donde se necesita mayor control de la inclinación del lecho para evitar lesionar estructuras vasculares y nerviosas adyacentes con las fresas quirúrgicas (18). Mattsson y cols. (21) describieron la angulación mesio-distal de los implantes para evitar la intrusión en el seno maxilar o fosas nasales sin recurrir a implantes de menor longitud.

Aunque, en la actualidad se utilizan en muchos casos, la existencia de un hueso maxilar muy denso o la pérdida de la cortical vestibular o palatina, obliga a recurrir a otras técnicas. Si se trata de un paciente que ha padecido algún episodio de vértigo posicional paroxístico benigno (vppb), también se desaconseja su utilización. La causa de este cuadro vertiginoso está en el desplazamiento de los otolitos del canal semicircular posterior, favorecido por la posición de hiperextensión de la cabeza y del golpeteo del martillo quirúrgico. Para evitar su aparición, debemos incorporar al paciente de forma pausada tras la cirugía y evitar el golpeteo excesivo durante la cirugía. Si el cuadro aparece, se puede tratar con la Maniobra de Epley, que consiste en hiperextender la cabeza y realizar un movimiento hacia el lado del oído afecto para reposicionar las sales de carbonato cálcico que flotan en la endolinfa y asociar tratamiento farmacológico con antivertiginosos (22).

## VENTAJAS E INCONVENIENTES DE LOS OSTEODILATADORES

La técnica de los osteodilatadores es más conservadora con las estructuras vecinas, que el fresado convencional (23). Además, se obtiene mejor control manual para determinar el eje del implante, lo cual evita dehiscencias y fenestraciones. Los osteodilatadores facilitan la elevación indirecta del seno maxilar y fosa nasal, evitando en muchos casos la utilización de técnicas de regeneración ósea más complejas. El calentamiento del hueso periimplantario es menor y no existe pérdida ósea durante la expansión (24).

Sin embargo, el golpeteo de los osteodilatadores con el martillo quirúrgico es el mayor inconveniente que tiene esta técnica y en algunos casos puede llegar a provocar cuadros de vppb en pacientes que no habían tenido ningún episodio con anterioridad.

### *Técnica Quirúrgica*

La técnica básica consiste en realizar el lecho implantológico utilizando de forma progresiva los osteodilatadores hasta conseguir la expansión deseada. En primer lugar se perfora la cortical alveolar con una fresa de bola para introducir el instrumento más fino y a partir de aquí, pasar los siguientes aumentando el diámetro. Los osteodilatadores se introducen manualmente, presionando y rotando al mismo tiempo, hasta alcanzar la altura deseada o notar resistencia. En ese caso, se puede percutir suavemente con un martillo quirúrgico, recurrir a instrumentos rotatorios pasando la fresa piloto de 2 mm de diámetro o incluso simultaneando fresas y osteodilatadores de menor a mayor tamaño (25). Salvo en huesos muy esponjosos, la utilización del martillo quirúrgico se hace imprescindible.

Una vez alcanzada la profundidad deseada y antes de pasar al siguiente instrumento, es aconsejable esperar entre 30 y 40 segundos, para que se produzcan microfracturas óseas que irán dilatando y compactando el hueso adyacente.

Tras realizar el lecho insertamos el implante inmediatamente para evitar que el alveolo se colapse (16,26) y sólo se pasará el macho de terraja en aquellos casos en los que la densidad ósea sea elevada (27). La colocación de la fijación deberá ser especialmente cuidadosa para evitar dehiscencias o fracturas de la tabla vestibular, que en ocasiones puede encontrarse muy adelgazada. Estas fracturas verticales de la cortical vestibular, siempre que no comprometan la estabilidad primaria del implante, no tienen ninguna trascendencia puesto que consolidan durante la fase de osteointegración.

Al realizar la intrusión controlada o elevación indirecta del seno maxilar, una fresa piloto crea el eje de inserción hasta 2 o 3 mm de la cortical. Con los osteodilatadores de menor diámetro se percute hasta perforarla, evitando lesionar la membrana sinusal, y se introduce en el alveolo el material de injerto (28). Éste se desplaza hacia apical ayudándonos de los instrumentos más anchos, con lo que se consigue elevar la membrana y compactar el material de injerto entre ésta y el suelo del seno. Al no tener visión directa, es necesaria una técnica cuidadosa para evitar el riesgo de perforar la membrana sinusal e insertar el

material de injerto en el interior del seno.

También se puede utilizar la técnica de los osteodilatadores en elevaciones directas, cuando tenemos una cresta estrecha que compromete la estabilidad primaria de los implantes si utilizamos fresas convencionales (Fig. 3 y 4).

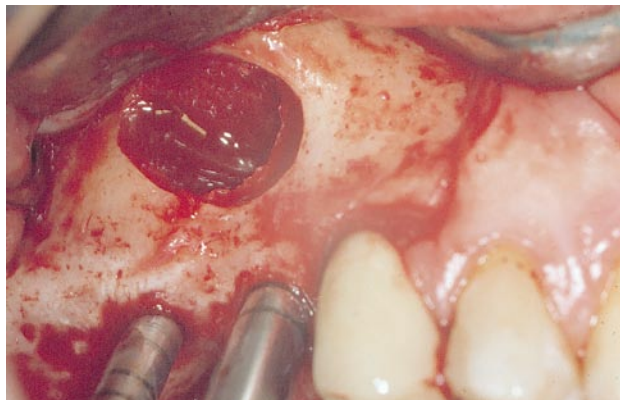


Fig. 3. Elevación directa del suelo del seno maxilar. Osteodilatadores con la ventana ósea y la membrana elevada.

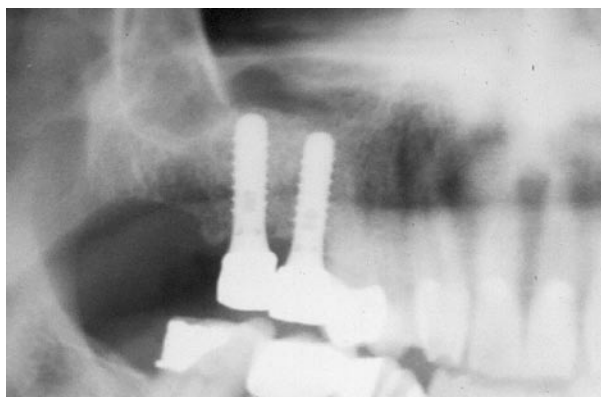


Fig. 4. Elevación directa del suelo del seno maxilar. Radiografía de control con los implantes y el injerto óseo.

## PRONOSTICO

La técnica de expansión ósea con osteodilatadores nos da la posibilidad de colocar implantes en casos de atrofia ósea sin necesidad de realizar otros tratamientos más complejos, consigue mejorar la calidad del hueso que rodea los implantes y reduce el tiempo de espera para rehabilitarlos (27).

Para conseguir una buena estética gingival en sectores anteriores, se necesita una anchura ósea aceptable y los osteotomos son una buena alternativa en estos casos (29). En sectores posteriores, la elevación sinusal indirecta evita realizar un abordaje en ventana y permite colocar los implantes en una sola fase, ya que los osteotomos comprimen el hueso apical y lateral consiguiendo estabilidad primaria. Además se pueden introducir injertos de sustitutos óseos

a través del lecho, que aumentan la altura ósea y permiten colocar implantes de mayor longitud (28,30), aunque en la actualidad no existen estudios histológicos comparativos entre la calidad de hueso creada con osteotomos y con la técnica convencional (31).

En los primeros trabajos publicados ya se obtuvieron resultados que permitían confiar en este procedimiento (11,20). En un estudio de Scipioni A. y cols. (32) se obtuvo un promedio de éxito del 98,8%, tras un seguimiento de 5 años. Gómez y cols.(12) colocaron 100 implantes en 81 pacientes, utilizando cinces para expandir la cresta, con un éxito del 95% durante la fase de osteointegración.

Komarnyckj y London (17) colocaron 16 implantes con elevación sinusal y obtuvieron un 95,3% de éxito tras un periodo de seguimiento de 2 años. Por otra parte, Rosen PS y cols. (16), estudiaron la supervivencia de 174 implantes en 101 pacientes después de 20,2 meses de seguimiento obteniendo un éxito del 95,4 %. En otra serie de 499 fijaciones colocadas mediante la técnica de los osteodilatadores y elevación sinusal, se reveló un índice de supervivencia, tras un tiempo de seguimiento de 2 años, del 97,5% (26).

En 80 pacientes a los que se les colocó 158 implantes con expansión mediante osteotomos y 68 con la técnica de fresado, se obtuvo un éxito del 90 % para la primera y del 92% para la segunda a los 2,7 años de seguimiento (33). La justificación de ésta diferencia mínima es que los casos tratados con expansión ósea eran más desfavorables, que los que se solucionaron con fresado convencional. En la actualidad, las cifras de éxito de este procedimiento se igualan a las de la técnica convencional con fresas. En este momento también se está estudiando la utilización del plasma rico en factores de crecimiento (PRGF) unido a la utilización de los osteodilatadores (34).

Ante las diferentes posibilidades diagnósticas en pacientes con atrofia ósea maxilar, se debe elegir el tratamiento más adecuado según el caso; osteotomos, fresas o elevación de seno directa (35), aunque, la utilización de los osteotomos nos permite abordar casos de atrofia ósea extrema sin necesidad de recurrir a técnicas más complejas.

## BIBLIOGRAFIA

1. Ten Bruggenkate CM, Kraaijenhagen HA, van der Kwast WA, Krekeler G, Oosterbeek HS. Autogenous maxillary bone grafts in conjunction with placement of I.T.I. endosseous implants. A preliminary report. *Int J Oral Maxillofac Surg* 1992;21:81-4.
2. Pi J. Reconstrucción quirúrgica del maxilar superior atrófico mediante autoinjerto e implantes de titanio puro. Resultados de cuatro años de experiencia. *Rev Actual Odontostomatol Esp* 1995;10:37-43.
3. Branemark PI, Adell R, Albrektsson T, Lekholm U, Lindstrom J, Rockler B. An experimental and clinical study of osseointegrated implants penetrating the nasal cavity and maxillary sinus. *J Oral Maxillofac Surg* 1984;42:497-505.
4. Misch CM, Misch CE. The repair of localized severe ridge defects for implant placement using mandibular bone grafts. *Implant Dent* 1995;4: 261-7.
5. Osborn JF. Die alveolar extensions plastik. Teil I. *Quintessenz* 1985; 36:9-16.
6. Osborn JF. Die alveolar extensions plastik. Teil II. *Quintessenz* 1985; 36:239-46.
7. Nentwig GH. Technique of bone splitting for alveolar recession in anterior maxillary region. *Quintessenz* 1986;37:1825-34.

8. Summers RB. A new concept in maxillary implant surgery: the osteotome technique. *Compendium* 1994;15:152, 154-6, 158 passim; quiz 162.
9. Summers RB. The osteotome technique: Part 2. The ridge expansion osteotomy (REO) procedure. *Compendium* 1994;15:422, 424, 426, passim; quiz 436.
10. Summers RB. The osteotome technique: Part 3. Less invasive methods of elevating the sinus floor. *Compendium* 1994; 15: 698, 700, 702-4 passim; quiz 710.
11. Faus V. Cresta ósea fina en el maxilar superior. Técnica quirúrgica de dilatación ósea. *Rev Esp Odontostomatol Implant* 1994; 4:195-202.
12. Gomez G, Handtmann S, Axmann D, Wuest AK, d'Hoedt B, Schulte W. La implantación con ensanchamiento simultáneo de cresta alveolar. *Quintessence (ed esp)* 1996;9:185-94.
13. Nentwig H. Expansión ósea y condensación ósea para mejorar el lecho del implante. *Quintessence (ed esp)* 1996;9:581-7.
14. López J, Carrera C, Giménez MJ. Expansión ósea de los maxilares con tornillos de osteosíntesis. *Rev Esp Oontostomatol Implant* 1996; 4:211-4.
15. Guarinos J, Peñarrocha M, Sanchis JM, Torrella F, Soler F. Tres casos clínicos de la técnica de angulación parasinusal en implantología oral. *Quintessence* 1997;10:35-9.
16. Rosen PS, Summers R, Mellado JR, Salkin LM, Shanaman RH, Marks MH, *et al.* The bone-added osteotome sinus floor elevation technique: multicenter retrospective report of consecutively treated patients. *Int J Oral Maxillofac Implants* 1999;14:853-8.
17. Komarnyckyj OG, London RM. Osteotome single-stage dental implant placement with and without sinus elevation: a clinical report. *Int J Oral Maxillofac Implants* 1998;13:799-804.
18. Fernández J, Fernández J. Placement of screw type implants in the pterygomaxillary pyramidal region: surgical procedure and preliminary results. *Int J Oral Maxillofac Implants* 1997;12:814-9.
19. Nocini PF, Albanese M, Fior A, De Santis D. Implant placement in the maxillary tuberosity: the Summers' technique performed with modified osteotomes. *Clin Oral Implants Res* 2000;11:273-8.
20. Anitúa E. Ensanchamiento de cresta en el maxilar superior para la colocación de implantes: Técnica de los osteotomos. *Actualidad Implantológica* 1995;7:59-63.
21. Mattsson T, Köndell P, Gynther GW, Fredholm U, Bolin A. Implant treatment without bone grafting in severely resorbed edentulous maxilla. *J Oral Maxillofac Surg* 1999;57:281-7.
22. Peñarrocha M, Perez M, García A, Guarinos J. Benign paroxysmal positional vertigo as a complication of osteotome expansion of the maxillary alveolar ridge. *J Oral Maxillofac Surg* 2001;59:106-7.
23. Garg AK. The use of osteotomes: a viable alternative to traditional drilling. *Dent Implantol Update* 2002;13:33-40.
24. Hahn J. Clinical uses of osteotomes. *J Oral Implantol* 1999; 25: 23-9.
25. Davarpanah M, Martínez H, Tecucianu JF, Hage G, Lazzara R. The modified osteotome technique. *Int J Periodontics Restorative Dent* 2001; 21:599-607.
26. Bruschi GB, Scipioni A, Calesini G, Bruschi E. Localized management of sinus floor with simultaneous implant placement: a clinical report. *Int J Oral Maxillofac Implants* 1998;13:219-26.
27. Rocuzzo M, Wilson T. A prospective study evaluating a protocol for 6 weeks loading of SLA implants in the posterior maxilla. *Clin Oral Implants Res* 2002;13:502-7.
28. Defrancq J, Vanassche B. Less invasive sinus lift using the technique of Summers modified by Lazzara. *Rev Belge Med Dent* 2001;56:107-24.
29. Silverstein LH, Kurtzman GM, Moskowitz E, Kurtzman D, Hahn J. Aesthetic enhancement of anterior dental implants with the use of tapered osteotomes and soft tissue manipulation. *J Oral Implantol* 1999; 25:18-22.
30. Leonetti JA, Rambo HM, Thronson RR. Osteotome sinus elevation and implant placement with narrow size bioactive glass. *Implant Dent* 2000;9:177-82.
31. Toffler M. Site development in the posterior maxilla using osteocompression and apical alveolar displacement. *Compend Contin Educ Dent* 2001;22:775-80, 782, 784 passim; quiz 790. Review.
32. Scipioni A, Bruschi G, Calesini G. The edentulous ridge expansion technique: a five-year study. *Int J Periodontics Restorative Dent* 1994; 14: 51-9.
33. Peñarrocha M, Sanchis JM, Guarinos J, Soriano I, Balaguer J. Estudio comparativo entre la técnica convencional y la de los osteodilatadores para la creación del lecho implantológico. A propósito de 226 implantes colocados en 80 pacientes. *Avances en Periodoncia e Implantología* 2000;10:189-98.
34. Anitua E. Expansión de cresta con osteotomos: Estado actual. Utilización del plasma rico en factores de crecimiento (P.R.G.F.). *Rev Esp Cirug Oral Maxilofac* 2001;23:158-62.
35. Fugazzotto PA. Treatment options for augmentation of the posterior maxilla. *Implant Dent* 2000;9:281-7.