

Uso de la tomografía computarizada en el diagnóstico de la anquilosis de la articulación temporomandibular. Presentación de dos casos clínicos

Marcia Spinelli Casanova ¹, Fabrício Mesquita Tuji ², Ana Isabel Ortega ³, Hea Jung Yoo ⁴, Francisco Haiter-Neto ⁵

(1) Residente del Doctorado en Radiología Odontológica, Facultad de Odontología de Piracicaba, Universidad Estatal de Campinas; São Paulo, Brasil

(2) Profesor Asistente del Universidade Federal do Pará e do Centro Universitário do Pará, Brasil

(3) Profesora Agregada, Facultad de Odontología, Universidad del Zulia, Maracaibo, Venezuela

(4) Profesora Asistente del Servicio de Diagnóstico por Imagen del Hospital Santa Casa de Misericordia de São Paulo, Brasil

(5) Profesor Titular del Departamento de Radiología Odontológica de la Facultad de Odontología de Piracicaba, São Paulo, Brasil

Correspondencia:

Dra. Marcia Spinelli Casanova

Faculdade de Odontologia de Piracicaba – UNICAMP

Area de Radiologia

Av. Limeira, 901

Piracicaba – SP – ZIP 13414-901

Brazil

E-mail: mscasanova@uol.com.br

Recibido: 29-08-2005

Aceptado: 20-05-2006

Indexed in:

-Index Medicus / MEDLINE / PubMed
-EMBASE, Excerpta Medica
-Indice Médico Español
-IBECs

Casanova MS, Tuji FM, Ortega AI, Yoo HJ, Haiter-Neto F. Computed tomography of the TMJ in diagnosis of ankylosis: two case reports. *Med Oral Patol Oral Cir Bucal* 2006;11:E413-6.

© Medicina Oral S. L. C.I.F. B 96689336 - ISSN 1698-6946

RESUMEN

La anquilosis de la articulación temporomandibular es definida como la abolición o limitación de los movimientos de dicha articulación. Radiográficamente la anquilosis demuestra aspectos bien característicos que facilitan el diagnóstico, sin embargo, su análisis en las técnicas radiográficas convencionales, en la mayoría de las veces, no se presenta de forma clara. Con la evolución de las técnicas radiográficas, la tomografía computarizada pasó a ser un examen de gran importancia en el diagnóstico de las anquilosis temporomandibulares. En vista de ello, el presente trabajo se propone mostrar y describir imágenes tomográficas de la anquilosis de esta articulación, presentando dos casos clínicos, utilizando diversos planos, como el axial y el coronal, además del uso de la reconstrucción sagital y en 3D, con la finalidad de orientar una correcta indicación e interpretación de este examen, el cual representa una valiosa herramienta para los profesionales de la Odontología.

Palabras clave: Anquilosis, articulación temporomandibular, tomografía computarizada por rayos X.

ABSTRACT

Ankylosis of the temporomandibular joint is characterized by restriction or limitation of mandibular movement. It presents as a classic symptom a limited range of motion on opening. Radiographically, ankylosis presents features that facilitate the diagnosis. However, its visualization is not clear in most of the cases involving conventional radiographic techniques. With the evolution of radiographic techniques, computed tomography (CT) became an important examination in the diagnosis of the ankylosis of temporomandibular joint. Due to the increasing use of the CT and its importance in the diagnosis of this disease, the aim of this paper is to present and describe tomographic images of ankylosis of this joint by presenting two clinical cases, using several slices as axial, coronal, and three-dimensional reformatted images.

Key words: Ankylosis, temporomandibular joint, computed tomography.

INTRODUCCION

La anquilosis es la abolición de los movimientos de una articulación móvil (1). La presencia de esta lesión en la articulación temporomandibular (ATM) lleva a un cuadro de hipomobilidad mandibular pudiendo ser extracapsular o intracapsular. La anquilosis puede ser ósea o fibrosa, y en muchos casos, ocurre una asociación de estos dos tipos, entonces el uso del término anquilosis fibro-ósea se torna más apropiado.

En la anquilosis 57 a 63% de los casos tienen como causa el trauma (1-7), donde hay una fractura condilar con desplazamiento del periostio, promoviendo una hemorragia y subsiguiente formación del coagulo, lo que puede llevar a la unión ósea del cóndilo con la superficie articular del temporal.

Existen otros factores etiológicos que pueden dar origen a esta lesión, entre ellas: complicaciones post-quirúrgicas de la ATM, infecciones y artritis reumatoide.

CASOS CLINICOS

Las imágenes mostradas en el presente trabajo fueron obtenidas en el Servicio de Diagnóstico por Imagen del Hospital Santa Casa de Misericordia de São Paulo. Realizada la tomografía computarizada (TC) para el estudio de las ATMs, fueron realizados cortes axiales y coronales, seguidos de reconstrucciones en norma sagital y en 3D, fue posible observar las siguientes alteraciones:

- Caso 1

Un hombre de 28 años fue llevado al hospital para la investigación de la anquilosis de la articulación temporomandibular. El no tenía otros problemas de salud. El paciente relató una historia de trauma en la cara durante un accidente en auto. El relató también una historia progresiva de la limitación de la abertura bucal. La abertura máxima era de 20 mm; el movimiento maximo para el lateral izquierdo era de 3.5 mm, y el movimiento para el lateral derecho era de 5 mm.

Se observa en el corte axial (Fig. 1A), que el proceso condilar izquierdo se presenta unido a las fosa mandibular homolateral, representado por un imagen hiperintensa en la TC. En el lado derecho, se nota la presencia del espacio articular y la remodelación del cóndilo, mejor visualizada en el corte coronal (Fig. 1B). Este corte también permite observar la alteración de la morfología de la fosa mandibular en el lado derecho, la cual se encuentra aplanada. Realizadas las reconstrucciones sagitales (Figs. 1C y 1D) con el paciente en boca abierta, se percibe la ausencia de desplazamiento condilar bilateral, lo que permite sugerir una anquilosis ósea del lado izquierdo y fibrosa, debido a la presencia del espacio articular, en el lado derecho.

- Caso 2

Una mujer de 23 años contó una incapacidad para abrir la boca ampliamente. Ella relató una historia de trauma en su mandibula durante su infancia.

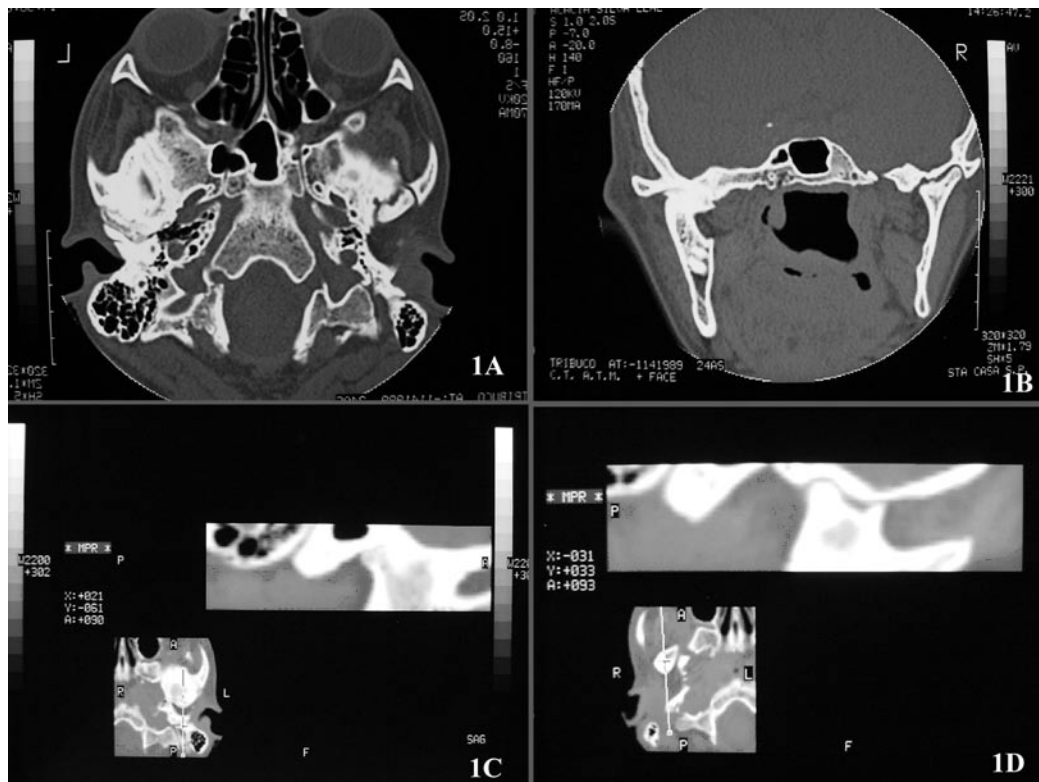


Fig. 1. Caso 1. A: Corte axial; B: Corte coronal; C: Reconstrucción sagital articulación izquierda (paciente boca abierta); D: Reconstrucción sagital articulación derecha (paciente boca abierta).

Tubo dolor e hinchazón debido al trauma padecido. Ella relato también que progresivamente comenzó a sentir una limitación de la abertura bucal. No había ningún movimiento de protusión, ni de movimiento lateral durante el examen médico. Su cara presentaba señales de retrognatismo mandibular. En el corte axial (Fig. 2A) se observa la presencia de una imagen hipeintensa, bilateral, en las regiones de los huesos temporales, determinando una “masa única”, caracterizando la presencia de anquilosis articular bilateral.

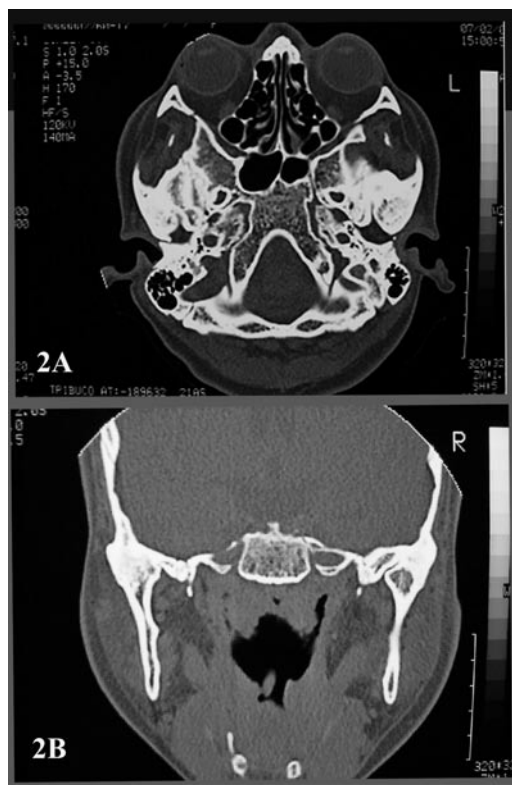

Fig. 2. Caso 2. A: Corte axial; B: Corte coronal.

En el corte coronal (Fig. 2B), se observa que el espacio articular del lado derecho, está reducido en su porción medial, mientras que en la porción lateral y en el proceso condilar izquierdo hay ausencia total de este espacio. La fusión de los procesos condilares con los respectivos huesos temporales es nítidamente evidenciada en las reconstrucciones tridimensionales (Figs. 3A y 3B), las cuales permite una mejor evaluación espacial de esta alteración.

DISCUSION

De acuerdo con Graziani (1) el paciente portador de anquilosis temporomandibular apenas puede realizar un leve movimiento mandibular, llegando a separar los arcos en 1 a 2mm. Por su parte, Zarb *et al.* (5) afirmaron que pacientes con anquilosis ósea bilateral consiguen obtener de 5 a 7mm de apertura interincisal, pero sin ningún movimiento de protusión o excursión. El paciente número 2 de este trabajo presentaba esta característica. Pacientes con anquilosis unilateral generalmente presentan 3 a 4mm de excursión para el lado afectado, además de la apertura interincisal limitada. El paciente número 1 de este trabajo presentaba un pequeño movimiento lateral en dirección al lado izquierdo, el cual presentaba una anquilosis ósea.

En general, el dolor no es característico de la anquilosis, puesto que la ATM está prácticamente inmóvil. La sintomatología clásica de la anquilosis temporomandibular, sin duda, es representada por la limitación de la apertura bucal, como quedó demostrado en los pacientes de este trabajo. Los pacientes normalmente relatan como historia, una progresiva restricción de la apertura bucal que alcanza niveles funcionalmente inaceptables.

Cuando la anquilosis de la articulación ocurre antes del término del crecimiento facial, resulta en micrognatia, especialmente si la lesión es bilateral (8). El paciente número 2 presentaba señales de retrognatismo mandibular.

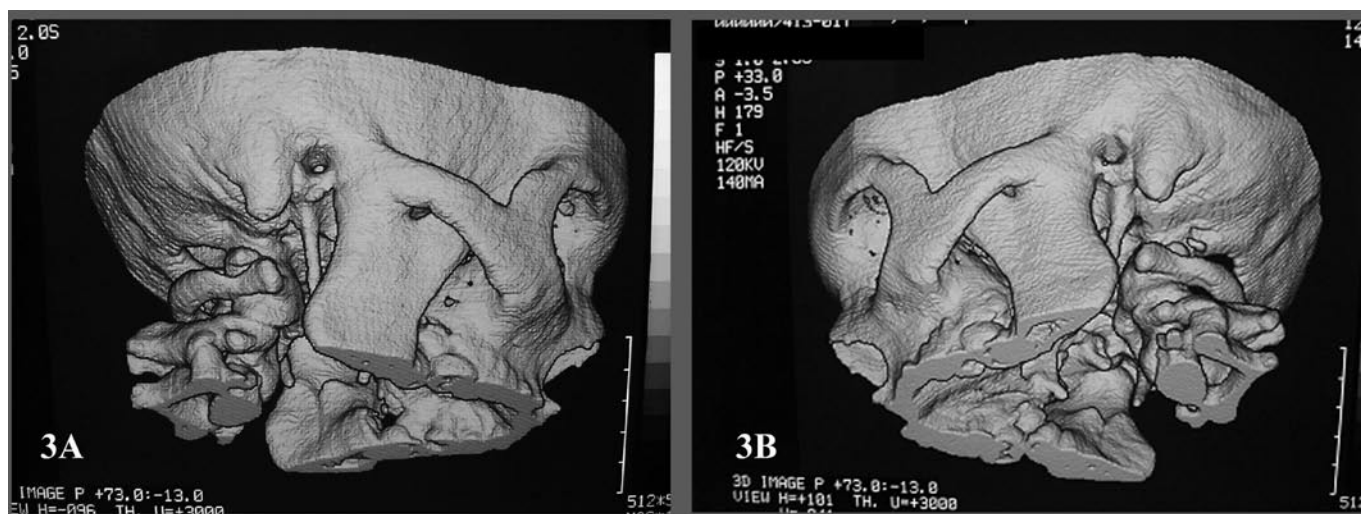


Fig. 3. Caso 2. A: Reconstrucción tridimensional lado derecho; B: Reconstrucción tridimensional lado izquierdo.

En general, cuando afecta a niños, la anquilosis de la ATM genera efectos indeseables en el desarrollo óseo y dentario, pudiendo ocasionar alteraciones psicológicas debido a la evidente deformidad facial (9).

Radiográficamente, la anquilosis ósea presenta aspectos bien característicos que facilitan el diagnóstico. En general, como se vió en las radiografías de ambos pacientes de este trabajo, se observa la presencia de un puente óseo entre la mandíbula y el hueso temporal, pudiendo ser apenas un pequeño segmento óseo en el hueso o bien una gran masa ósea unida a la fosa mandibular, al cóndilo y al proceso cigomático (10). En ocasiones, se puede observar una región radiolúcida en el interior de la lesión que representa el disco articular remaneciente.

La detección radiográfica de la anquilosis de tipo fibrosa es más difícil, puesto que la fibrosis de los tejidos blandos no es visible en las imágenes radiográficas convencionales (11). En la anquilosis fibrosa los componentes óseos de la ATM tienen una apariencia normal, o existen pequeñas áreas de erosión, mientras que el espacio articular está visiblemente disminuido, asociado a poco o ningún movimiento condilar. Radiográficamente se puede observar señales de remodelación como una tentativa del organismo de adaptarse a la situación limitante (11). Este tipo de anquilosis puede ser más claramente diagnosticada en imágenes de resonancia magnética, puesto que las alteraciones se encuentran presentes en los componentes blandos de la ATM (2).

Las alteraciones óseas pueden ser observadas en exámenes convencionales, como radiografías panorámicas, laterales de mandíbula, postero-anteriores, proyecciones de perfil, infero-superiores y transcraneanas. Las radiografías de la ATM, son utilizadas como un examen importante para el diagnóstico desde 1930. Muchas técnicas y aparatos surgieron con la finalidad de mejorar la calidad de la imagen, pero todavía la dificultad existe debido a la sobreposición de las estructuras y la distorsión de la imagen.

La tomografía convencional presenta muchas ventajas, pues complementa las informaciones relacionadas con la extensión y límite de la zona de anquilosis. A través de este método se puede registrar apenas una corte de la región deseada. Este corte se encuentra en foco y con la ausencia de sobreposición de las demás estructuras que se encuentran fuera de la capa de corte, las cuales quedan borradas, de esta forma el área de interés aparece con una mejor definición que en las técnicas anteriormente citadas.(5).

A través de la TC pueden evaluarse estructuras óseas como el cóndilo, cavidad articular, eminencia articular y las estructuras adyacentes. Por esta razón, la TC, fué un estudio escogido para corroborar la anquilosis en estos pacientes. Modificando las capas de corte, se pueden observar los polos medial y lateral, de la misma forma como se observa la región central del proceso condilar (12).

En la evaluación de la anquilosis, los cortes tomográficos permiten la mejor observación del puente óseo, los contornos y la extensión de la lesión. Las reconstrucciones sagitales y cortes coronales son los más indicados para la verificación de las anquilosis temporomandibulares. Recientemente

las reconstrucciones en 3D han sido utilizadas a partir de una imagen bidimensional de un corte tomográfico, para simular mejor el tejido blando y las estructuras óseas (13). La reconstrucción tridimensional puede auxiliar de manera irrefutable en la interpretación del examen, proporcionando inclusive datos sobre la profundidad de la lesión. Esto determina sin duda, una mejor orientación al cirujano en la conducta operatoria (14,15).

Es importante resaltar que ningún caso de anquilosis debe ser operado sin un examen radiográfico previo completo, el cual consiste en la selección y el empleo de la técnica que proporcione el mayor número de informaciones necesarias para la elección del plan de tratamiento.

BIBLIOGRAFIA

1. Graziani M, ed. Cirugía buco-maxilo-facial. Rio de Janeiro: Guanabara-Koogan; 1986. p. 658,665-6.
2. Kaplan AS, Assael LA, eds. Temporomandibular disorders. Philadelphia: Saunders; 1991. p. 235-6.
3. Katzberg RW, Westesson P, eds. Diagnosis of the temporomandibular joint. Philadelphia: Saunders; 1993. p. 66,360.
4. White SC, Pharoah MJ, eds. Oral radiology. Principles and interpretation. St Louis: Mosby; 2000. p. 523.
5. Zarb GA, ed. Temporomandibular joint and masticatory muscle disorders. St Louis: Mosby; 1995. p. 336,342,471,477.
6. Long X, Li X, Cheng Y, Yang X, Qin L, Qiao Y, et al. Preservation of disc for treatment of traumatic temporomandibular joint ankylosis. J Oral Maxillofac Surg 2005;63:897-902.
7. Vasconcelos BC, Bessa-Nogueira RV, Cypriano RV. Treatment of temporomandibular joint ankylosis by gap arthroplasty. Med Oral Patol Oral Cir Bucal 2006;11:E66-9.
8. Manganello-Souza LC, Mariani PB. Temporomandibular joint ankylosis: report of 14 cases. Int J Oral Maxillofac Surg 2003;32:24-9.
9. McFadden LR, Rishiraj B. Treatment of temporomandibular joint ankylosis: a case report. J Can Dent Assoc 2001;67:659-63.
10. Hong Y, Gu X, Feng X, Wang Y. Modified coronoid process grafts combined with sagittal split osteotomy for treatment of bilateral temporomandibular joint ankylosis. J Oral Maxillofac Surg 2002;60:11-8.
11. Sarma UC, Dave PK. Temporomandibular joint ankylosis: an Indian experience. Oral Surg Oral Med Oral Pathol 1991;72:660-4.
12. Cohen H, Ross S, Gordon R. Computerized tomography as a guide in the diagnosis of temporomandibular joint disease. J Am Dent Assoc 1985;110:57-60.
13. Kao SY, Chou J, Lo J, Yang J, Chou AP, Joe CJ, et al. Using three-dimensional-computerized tomography as a diagnostic tool for temporomandibular joint ankylosis: a case report. Zhonghua Yi Xue Za Zhi (Taipei) 1999;62:244-9.
14. El-Hakim IE, Metwalli SA. Imaging of temporomandibular joint ankylosis. A new radiographic classification. Dentomaxillofac Radiol 2002;31:19-23.
15. Rosa EL, Oleskovicz CF, Aragao BN. Rapid prototyping in Maxillofacial Surgery and Traumatology. Braz Dent J 2004;15:243-7.

Agradecimientos: Los autores desean agradecer a Ellen Vaut, instructora en el programa de ESL de Harvard, por la corrección de los aspectos gramáticos del inglés en el manuscrito.