

Tromboembolismo pulmonar con trombo móvil en la aurícula

Sr. Director:

Se trata de un varón de 71 años con antecedentes de hipertensión arterial, dislipemia, linfoma no hodgkiniano, infarto anterior 4 años antes, y fibrilación auricular permanente. Ingresa por disnea de reposo sin dolor torácico, presentando posteriormente episodios sincopales. En el ecocardiograma transtorácico (ETT) del ingreso se documentó disfunción ventricular izquierda severa por acinesia anteroseptal y apical, con dilatación, disfunción ventricular derecha e hipertensión pulmonar. Se realizó monitorización Holter ante la sospecha de arritmias ventriculares secundarias a la cicatriz del infarto previo, donde se objetivaron episodios de taquicardia ventricular no sostenida (TVNS) (fig. 1). Después de iniciar el tratamiento con amiodarona no se documentan nuevos episodios de TVNS ni síncope, pero al alta de la Unidad de Cuidados Intensivos presenta disnea súbita con taquipnea e hipocapnia. En un nuevo ETT se apreció una imagen en movimiento en el interior de la aurícula derecha, por lo que se completó el estudio con un ecocardiograma transesofágico (ETE), observándose una masa serpinginosa en el interior de la aurícula derecha, móvil y alargada, compatible con un trombo de movimiento aleatorio y forma de «molde venoso» (fig. 2). Dada la estabilidad hemodinámica y la comorbilidad se decidió tratamiento con heparina sódica por vía intravenosa. El eco-doppler de miembros inferiores

fue compatible con trombosis venosa profunda. El ETE realizado 10 días después no detectó la existencia de trombos, aunque tampoco se puede descartar la migración total o parcial del mismo. La evolución posterior del paciente fue desfavorable con insuficiencia cardíaca congestiva refractaria al tratamiento médico, que terminó siendo éxitus.

De 150 pacientes a los que se realizó ecocardiograma por sospecha de tromboembolismo pulmonar (TEP) 23 (18%) presentaban trombos móviles en las cavidades derechas¹, mientras otras series encuentran una prevalencia del 2% al 10,5%.

Los trombos en las cavidades cardíacas derechas son poco habituales y conllevan una alta morbimortalidad. Se clasifican en tipo A, coágulos móviles y serpinginosos que probablemente son movilizados a partir de una trombosis venosa profunda, y tipo B, un coágulo bastante inmóvil morfológicamente similar a los trombos de las cavidades izquierdas y que podrían ser resultado de trombosis intracardíaca. Los coágulos tipo A llevan aparejados una alta mortalidad, del 44,7% según una serie², y un alta incidencia de TEP, por lo que deben ser manejados como una emergencia médica.

En 20 pacientes con trombos en la aurícula derecha detectados con ETE, el ETT mostró trombos en 6 pacientes (30%) y la sospecha de trombos en 2 (10%), proporcionando un 60% de falsos negativos. Por tanto el ETE debería realizarse siempre que se sospeche la presencia de trombos en la aurícula derecha³.

En 177 casos de tromboembolismo en cavidades cardíacas derechas el 98% presentó TEP. El 9% no

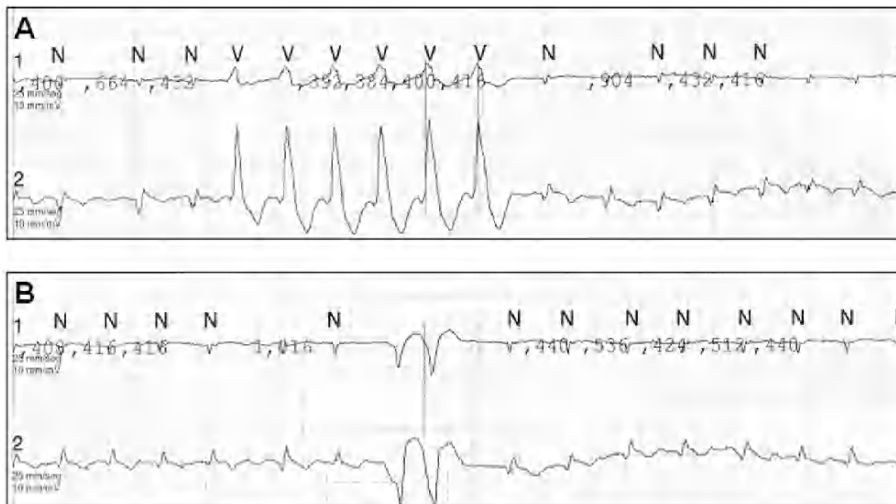


Figura 1. Se muestran dos tiras de holter, observándose un episodio de taquicardia ventricular no sostenida en la primera (A) y extrasístoles ventriculares (doblete) en la segunda (B).

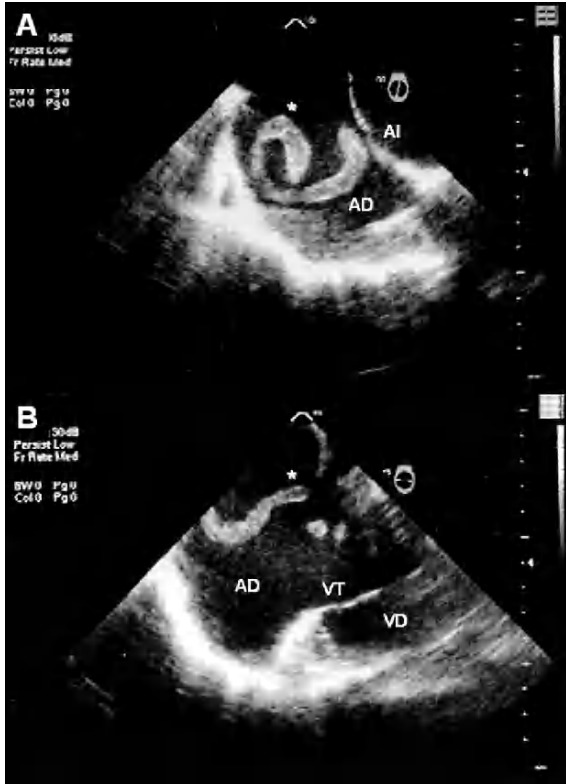


Figura 2. Ecocardiograma transesofágico en el que se puede apreciar el trombo en toda su extensión (A) y cómo al moverse da la impresión de ser varios trombos o encontrarse fragmentado (B). AD: aurícula derecha; AI: aurícula izquierda; (*): trombo; VD: ventrículo derecho; VT: válvula tricúspide.

3. Schwartzbard A, Tunick PA, Rosenzweig AP, Kronzon I. The role of transesophageal echocardiography in the diagnosis and treatment of right atrial thrombi. *J Am Soc Echocardiogr.* 1999;12:64-9.
4. Rose PS, Punjabi NM, Pearse DB. Treatment of right heart thromboemboli. *Chest.* 2002;121:806-14.
5. Richartz BM, Werner GS, Ferrari M, Kühnert H, Figulla HR. Non-surgical extraction of right cardiac «thrombus in transit». *Catheter Cardiovasc Interv.* 2000;51:316-9.

recibió tratamiento alguno, 35% anticoagulación, 35,6% cirugía y el 19,8% fibrinólisis, con una mortalidad del 100% en los pacientes que no recibieron tratamiento alguno, 28,6% en los tratados con anticoagulación, 23,8% en el grupo quirúrgico y 11,3% entre los que recibieron fibrinólisis⁴. Se ha descrito la extracción percutánea con éxito de los trombos en la aurícula derecha⁵ en pacientes con contraindicación para fibrinólisis y alto riesgo quirúrgico.

JA. GARCÍA QUINTANA, L. GONZÁLEZ MORALES,
N. CASTRO BUENO Y A. MEDINA
FERNÁNDEZ-ACYTUNO
*Servicio de Cardiología.
Hospital Universitario de Canarias.
Las Palmas de Gran Canaria. España.*

BIBLIOGRAFÍA

1. Casazza F, Bongarzone A, Centonze F, Morpurgo M. Prevalence and prognostic significance of right-sided cardiac mobile thrombi in acute massive pulmonary embolism. *Am J Cardiol.* 1997;79:1433-5.
2. Chartier L, Bera J, Delomez M, et al. Free-floating thrombi in the right heart. Diagnosis, management, and prognostic indexes in 38 consecutive patients. *Circulation.* 1999;99:2779-83.