

## Imágenes en Medicina Intensiva

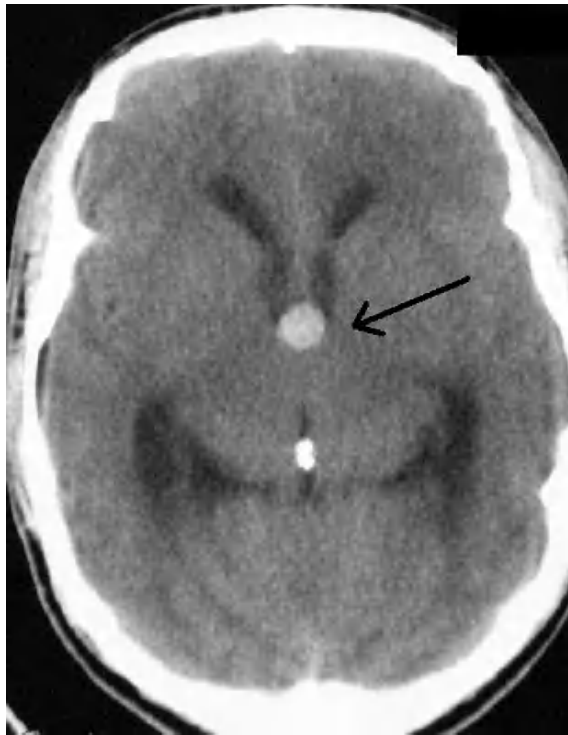


Figura 1.

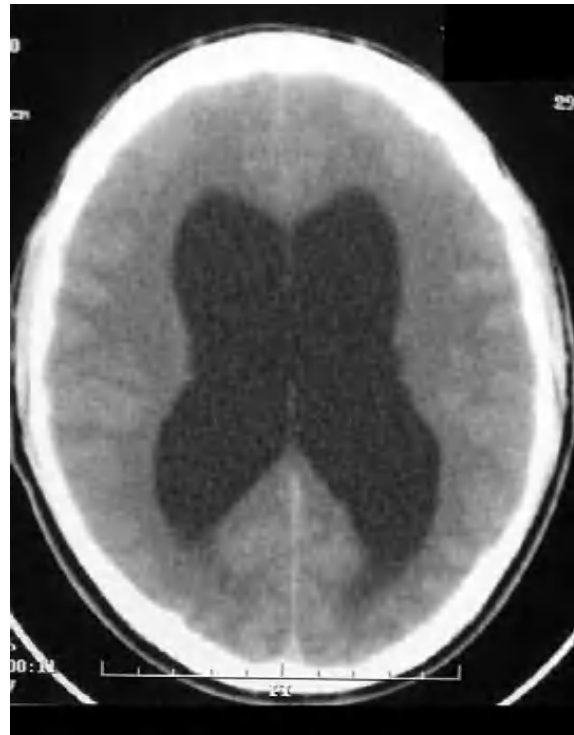


Figura 2.

Paciente de 23 años de edad sin enfermedades previas. Refiere cefalea y vómitos que tiene de manera ocasional desde hace un año. Las 24 horas previas al ingreso presenta cefalea occipito frontal continua acompañada de vómitos en «escopeta», motivo por el que acude al hospital, donde bajo la sospecha de una hemorragia subaracnoidea se realiza una tomografía axial computarizada cerebral urgente, apreciando la existencia de un quiste coloide del tercer ventrículo (fig. 1), que ocluye parcialmente el drenaje del líquido cefalorraquídeo, originando una hidrocefalia obstructiva (fig. 2).

B. OBÓN AZUARA<sup>a</sup>, P. LUQUE GÓMEZ<sup>a</sup>, I. GUTIÉRREZ CÍA<sup>a</sup>  
Y M. CLARAMONTE DE LA VIUDA<sup>b</sup>

<sup>a</sup>Servicio de Medicina Intensiva. <sup>b</sup>Servicio de Neurocirugía. Hospital Clínico Universitario de Zaragoza.