

Shock hemorrágico secundario a sangrado por diverticulosis yeyunal

Sr. Director:

La enfermedad diverticular del yeyuno es una patología muy poco frecuente, siéndolo aún menos sus complicaciones, aunque estas tienen una gran relevancia por el riesgo vital que pueden conllevar¹. Entre ellas se encuentra la hemorragia, habiéndose descrito hasta el año 2000 menos de 70 casos². De hecho, realizada una búsqueda en PubMed, sin límite de tiempo, cruzando los términos MeSH «*intestine, small*», «*hemorrhage*», «*diverticulum*» y «*jejunum*», fueron solo 37 las citas recogidas, algunas de ellas relacionadas con angi displasia.

Presentamos el caso de un paciente que debutó con un cuadro de hemorragia digestiva baja secundaria a sangrado por una diverticulosis yeyunal complicada, provocándole una situación de *shock* hemorrágico.

Varón de 75 años de edad, con antecedentes personales de enfermedad pulmonar obstructiva crónica (EPOC) y diabetes mellitus, que recibe tratamiento con broncodilatadores inhalados y antidiabéticos orales, que ingresa en nuestro hospital por cuadro de melenas y rectorragia, encontrándose en situación de *shock* hipovolémico: presión arterial indetectable, pálido, mal perfundido y mal hidratado; con taquicardia sinusal a 130 lpm, abdomen algo sensible a la palpación en mesogastrio. En la analítica destacaba una hemoglobina de 5,8 g/dl, un hematocrito del 17%, 20.200 leucocitos (90% células polimorfonucleares [PMN]), creatinina sérica de 1,4 mg/dl, urea de 328 mg/dl.

Tras la estabilización hemodinámica mediante expansión de volumen, transfusión de hemoderivados (hasta 4 unidades de concentrados de hematíes) y vasopresores (dopamina), el paciente pasa a quirófano para realizársele laparotomía exploratoria de urgencia, que muestra gran cantidad de sangre en intestino delgado y colon, objetivándose varios divertículos yeyunales, uno de ellos próximo a asa fija, complicado, inflamado y sangrante, realizándose yeyunotomía y resección del segmento intestinal afectado, con anastomosis laterolateral.

En el contexto del postoperatorio inmediato ingresa en nuestra Unidad de Cuidados Intensivos, donde durante las primeras horas se mantuvo en situación de *shock*, con aporte de volumen y hemoderivados, inotropos (dopamina y noradrenalina), intubado y requiriendo de ventilación mecánica. El paciente fue mejorando progresivamente, recuperando las alteraciones analíticas, pudiéndose retirar apoyo farmacológico y extubar sin incidencias, y siendo alta de nuestra Unidad en el plazo de 10 días, y alta del hospital quince días más tarde.

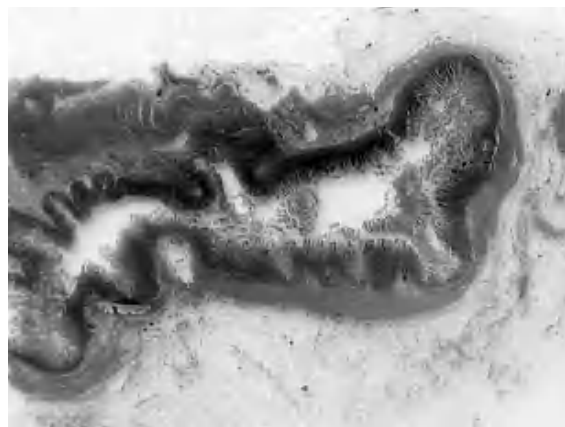

Figura 1. Divertículo yeyunal macro. Herniación de mucosa a través de capa muscular en el tejido adiposo.

La anatomía patológica de la pieza operatoria mostró un segmento de yeyuno con una formación sacular de 4,5 cm de diámetro, ubicada en el borde mesentérico, correspondiendo a evaginaciones de la mucosa y submucosa a través de interrupciones de la muscular propia. La mucosa se encontraba erosionada, en la submucosa se advertían numerosos vasos dilatados y distorsionados (figs. 1 y 2).

Las causas más frecuentes de hemorragia digestiva con punto original en el yeyuno son las malformaciones arteriovenosas y los tumores, siendo el sangrado por enfermedad diverticular una causa rara, si excluimos el divertículo de Meckel (único y no relacionado etiopatogénicamente con esta entidad). Es una patología poco frecuente, especialmente si la comparamos con otras diverticulosis intestinales; como cualquier otro divertículo puede complicarse de forma aguda, aunque en muy baja proporción (menos del 10% de los pacientes portadores)^{1,3}. El sangrado se produce por erosión de una arteria perforante intestinal (aunque se han descrito casos con mucosa heterotópica)⁴, encontrándose el diagnóstico probablemente infraestimado por las dificultades generadas en el diagnóstico preoperatorio y al no sospechar esta patología.

Para realizar el difícil diagnóstico de la localización del punto de sangrado si el paciente se encuentra hemodinámicamente estable se proponen procedimientos endoscópicos (tales como esofagogastroduodenoscopia y colonoscopia). La tomografía axial computarizada (TAC) con hematíes marcados puede ser particularmente útil cuando existe un sangrado activo de más de 0,1 ml/min, localizando el sitio probable de sangrado y orientando al radiólogo a la realización de una angiografía selectiva (mesentérica su-

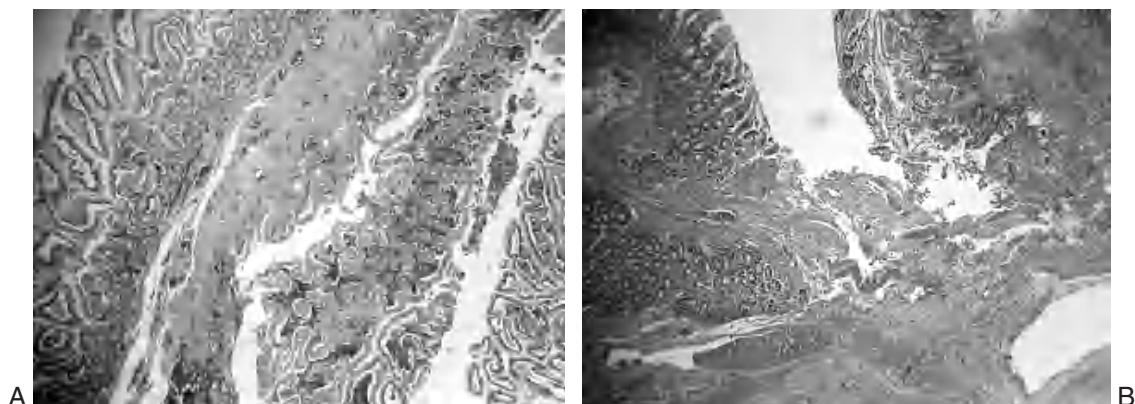


Figura 2. A. Panorámica. Divertículo tapizado por mucosa congestiva con erosiones superficiales y Muscularis mucosae. B. Panorámica. Fondo diverticular con ulceración de la mucosa, hemorragia e inflamación.

perior o inferior) con posterioridad. Esta requiere de una velocidad de sangrado mayor a 0,5 ml/min, permitiendo localizar el sitio de sangrado activo y en ocasiones tratar la lesión (mediante infusión selectiva de vasopresina o embolización selectiva). Otras posibilidades son estudios de imagen con contraste (tales como estudios baritados y TAC)⁵.

Cuando no se localiza el punto de sangrado o existe un sangrado continuado que causa inestabilidad hemodinámica es mandatoria una laparotomía exploratoria. Si a pesar de ello el foco de sangrado no es encontrado, puede ser necesaria la panendoscopia intraoperatoria.

A. CÓRDOBA LÓPEZ^a, J. MONTEERRUBIO VILLAR^a,
I. BUENO ÁLVAREZ-ARENAS^b Y P. PÉREZ CIDONCHA^c
^aUnidad de Cuidados Intensivos. ^bServicio de Medicina Familiar
y Comunitaria. ^cServicio de Anatomía Patológica.
Hospital Comarcal Don Benito-Villanueva. Badajoz. España.

BIBLIOGRAFÍA

1. Perea García J, Turégano Fuentes F, Pérez Díaz MD, Sanz Sánchez M. Diverticulitis de yeyuno perforada. *Gastroenterol Hepatol.* 2002;25:526.
2. Zapata R, Rojas C, Gaete F. Diverticulosis yeyunal: una causa infrecuente de hemorragia digestiva. Caso clínico. *Rev Med Chile.* 2000;128:1133-8.
3. Peláez MC, Rodríguez FR, Tato G, Quintela A. Diverticulitis yeyunal perforada. *Cir Esp.* 2001;69:627-8.
4. Jaime-Zavala M, Martínez-Ordaz JL, Blanco-Benavides R. Divertículo yeyunal solitario con mucosa gástrica heterotópica, diagnóstico y manejo. Reporte de caso. *Rev Gastroenterol Mex.* 2002;67:264-6.
5. Rodríguez HE, Ziauddin MF, Quiros ED, Brown AM, Podbielski FJ. Jejunal diverticulosis and gastrointestinal bleeding. *J Clin Gastroenterol.* 2001;33:412-4.