

Imágenes en Medicina Intensiva

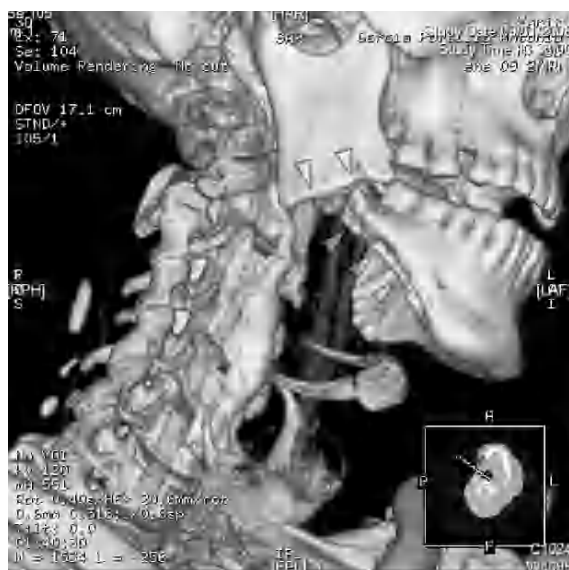

Figura 1.

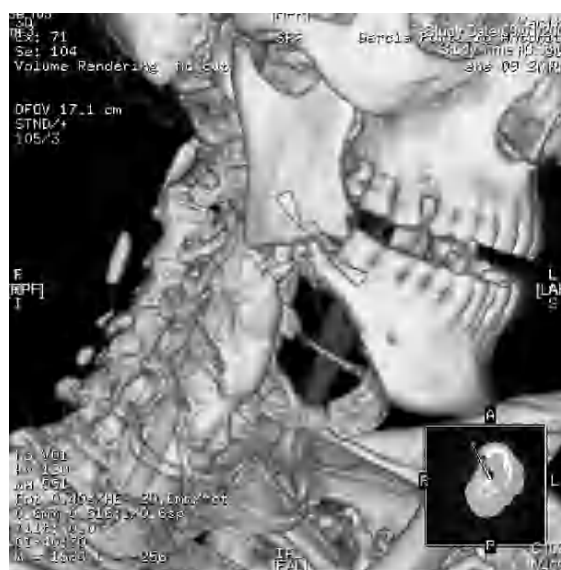


Figura 2.

Presentamos el caso de un hombre de 67 años con antecedentes de neoplasia basocelular de labio intervenida y con tratamiento radioterápico posterior. Ingresó en el hospital por dolor e inflamación paracervical derecha y disfagia. Tras realización de tomografía axial computarizada (TAC) con reconstrucción 3D se diagnostica de fractura por estrés de rama horizontal derecha mandibular (en último TAC, 4 meses antes, no la presentaba), y osteomielitis por *Stenotrophomonas maltophilia* que posteriormente fistulizó a piel. Fue intervenido y tuvo un postoperatorio complicado en Unidad de Cuidados Intensivos por el estado de malnutrición inicial debido a la propia enfermedad, y por el desarrollo de una neumonía por *Pseudomonas aeruginosa*. Se le realizó traqueostomía para la desconexión de la ventilación mecánica. Actualmente se encuentra con buen estado general, pendiente de cirugía reconstructiva mandibular mediante prótesis.

Agradecemos al Servicio de Radiología de nuestro hospital, encabezado por el Dr. Alonso, las excelentes imágenes que se aportan como iconografía del caso.

E. CURIEL BALSERA, F. GARCÍA RODRÍGUEZ, M. SALGUERO PIEDRAS
Y J.A. BENÍTEZ LOZANO

Hospital Xanit Internacional. Benalmádena. Málaga. España