

Isquemia mesentérica masiva

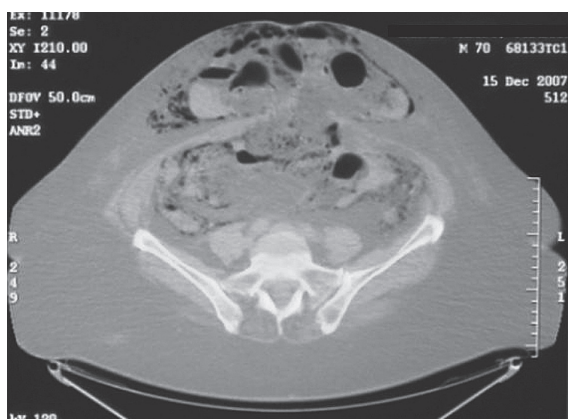


Figura 1.

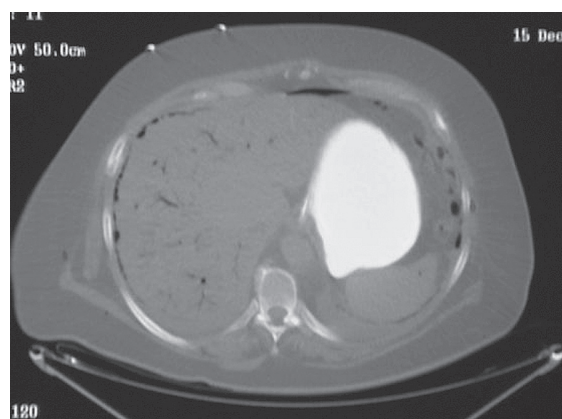


Figura 2.

Mujer de 61 años diagnosticada de obesidad mórbida e hipertensión arterial, que acude a urgencias por dolor periumbilical de 2 días de evolución. En la ecografía abdominal se observa escaso líquido libre y conglomerado de asas intestinales sin herniación. Venticuatro horas después la paciente presenta un cuadro de fallo multiorgánico. En la tomografía computarizada de abdomen con contraste intravenoso, se observa neumatosis intestinal de la totalidad de asas del intestino delgado con eventración abdominal anterior encarcerada (fig. 1) y presencia de gas en venas mesentéricas, perihepáticas, periesplénicas y ramas distales intrahepáticas (fig. 2). En la cirugía se evidencia isquemia mesentérica masiva y colon transverso encarcerado.

BARBARA BALANDIN MORENO, ALFONSO ORTEGA LÓPEZ Y MATÍAS CEA SORIANO
Servicio de Medicina Intensiva. Hospital Puerta de Hierro. Madrid. España.