

Signo del calcio

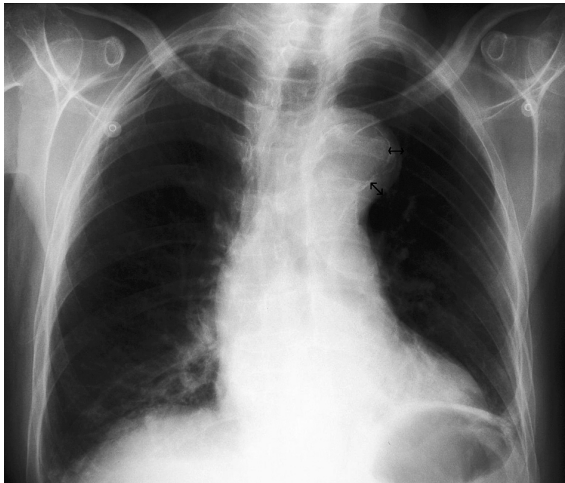


Figura 1.

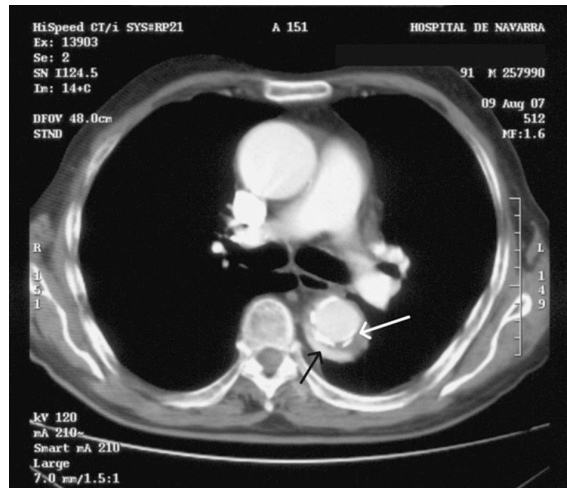


Figura 2.

Presentamos el caso de un varón de 91 años, que acudió a urgencias por dolor interesternal irradiado al pecho desde hacía unas 3 h, con afectación del estado general. La radiografía de tórax mostraba el signo del calcio en el cayado aórtico (separación > 10mm entre la íntima calcificada y el borde externo de la aorta), indicativo de síndrome aórtico agudo (fig. 1). Se confirmó la sospecha con una tomografía computarizada torácica (fig. 2). Con el diagnóstico de úlcera aórtica penetrante con hematoma intramural, se inició tratamiento con morfina y bloqueadores beta y se desestimó el tratamiento quirúrgico o endovascular por la edad y la comorbilidad del paciente.

C. BEAUMONT CAMINOS^a, C. JEAN LOUIS^a Y T. CABADA GIADAS^b

^aServicio de Urgencias. Hospital de Navarra. Pamplona. Navarra. España.

^bServicio de Radiología. Hospital de Navarra. Pamplona. Navarra. España.