

IMÁGENES EN MEDICINA INTENSIVA

Fallo enmascarado de captura ventricular en paciente portador de marcapasos bicameral

Masked failure of ventricular capture in a patient with dual chamber pacemaker

A. Canabal-Berlanga*, P. Sánchez-Rodríguez y A. Raigal-Caño

Servicio de Medicina Intensiva, Hospital Virgen de la Salud de Toledo, Toledo, España

Recibido el 22 de noviembre de 2009; aceptado el 17 de diciembre de 2009
Disponible en Internet el 10 de marzo de 2010




Figura 1 Test umbral ventricular DDD.

* Autor para correspondencia.
Correo electrónico: alcanabal@telefonica.net (A. Canabal-Berlanga).

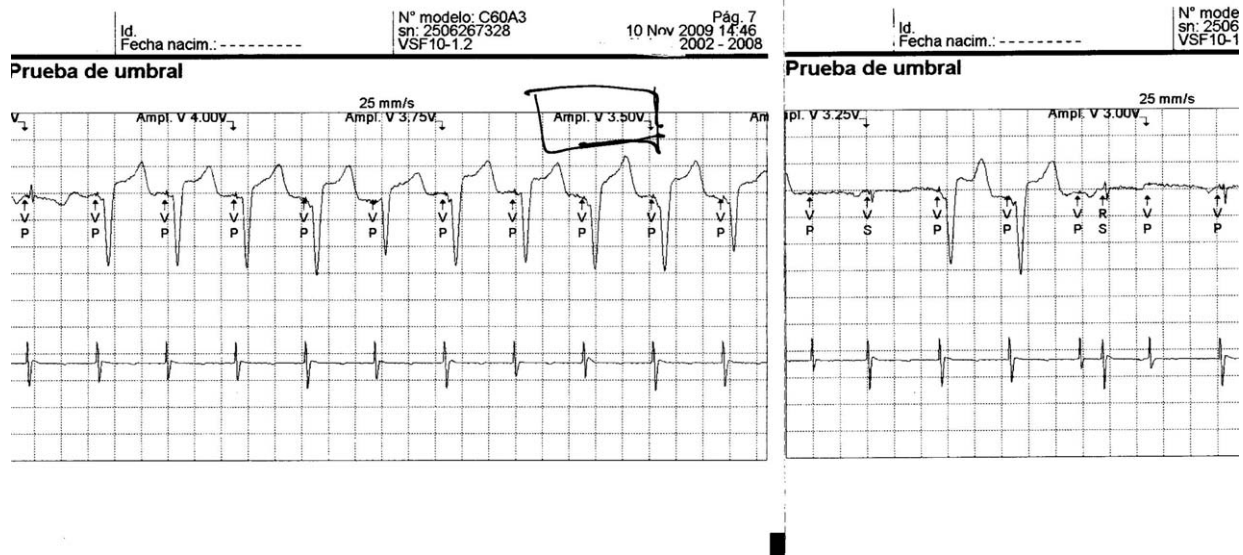


Figura 2 Test umbral ventricular VVI.

Se trata de una paciente asintomática que acudió a una revisión habitual de un marcapasos bicameral. Se realizó un test de umbral ventricular (fig. 1) en modo DDD partiendo de un voltaje de 2,5 V, lo que se correspondía con el programado. En el trazado mostraba una espiga de estimulación y un electrograma auricular correctos; sin embargo, después de la espiga de estimulación ventricular, el electrograma ventricular se situaba 110 ms después. A simple vista y sin

estudio detallado, la disfunción podía pasar desapercibida, pues tras cada latido auricular y espícula ventricular siempre había un QRS. No obstante, se trata de un fallo de captura ventricular difícil de apreciar, pues el estímulo se conducía desde la aurícula por vía intrínseca, que en ese momento estaba íntegra. Al realizar el test de captura en modalidad VVI (fig. 2), se observó el umbral de estimulación en 3,5 V.