

## IMÁGENES EN MEDICINA INTENSIVA

### Neumonía abscesificada secundaria a teratoma mediastínico infectado

### Abscessed Pneumonia with abscess secondary to infected mediastinic teratoma

M.T. Millán Guilarte\*, M.I. Osés Munárriz y J.M. García Garayoa

Unidad de Cuidados Intensivos, Hospital de Navarra, Pamplona, España

Recibido el 11 de mayo de 2010; aceptado el 17 de junio de 2010

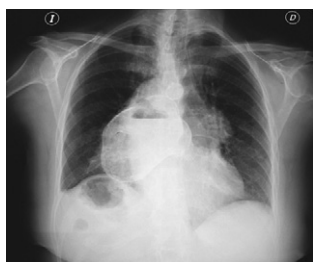


Figura 1

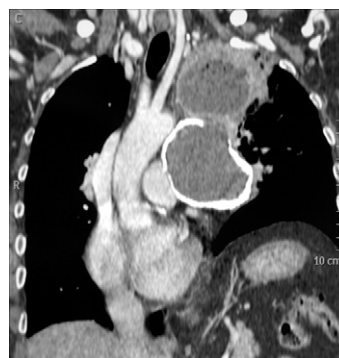

Figura 2

Mujer de 74 años sin antecedentes de interés, que acude a Urgencias por dolor hipogástrico y centrotorácico de un mes de evolución. Se realiza radiografía de tórax (fig. 1) y TAC torácico (fig. 2) que evidencian tumoración de 10 cm de diámetro, compatible con quiste hidatídico, con apertura al parénquima pulmonar y neumonía abscesificada del lóbulo superior izquierdo. Durante la punción torácica para drenaje presenta hemoptisis masiva. Se procede a intubación orotraqueal y cirugía urgente: quistectomía parcial con evacuación de contenido purulento y pelos, y capitonaje del lóbulo pulmonar. Con sospecha de teratoma complicado, ingresa en UCI. Desarrolla SDRA, insuficiencia renal aguda, fístula broncopleural persistente y empiema pleural bilateral. Exitus tras 25 días de evolución tórpida en UCI.

\* Autor para correspondencia.

Correo electrónico: [temi555@hotmail.com](mailto:temi555@hotmail.com) (M.T. Millán Guilarte).