

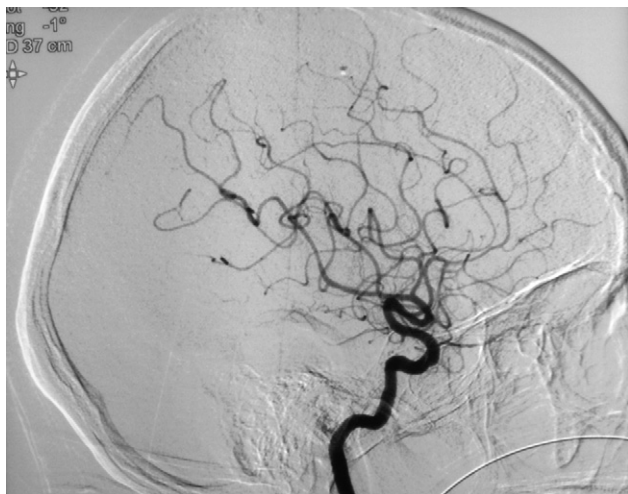

Figura 2 Arteriografía cerebral que muestra imágenes sugestivas de arteritis de pequeño vaso.

damentalmente en la sospecha clínica, la dosis administrada se individualizó a pulsos de 600 mg/m² cada 3 semanas.

Bibliografía

1. Benseler S, Schneider R. Central nervous system vasculitis in children. *Curr Opin Rheumatol.* 2003;16:43-50.
2. Calabrese LH, Mallek JA. Primary angiitis of the central nervous system: report of 8 new cases, review of the literature, and proposal for diagnostic criteria. *Medicine (Baltimore).* 1988;67:20-39.
3. Calabrese LH, Furlan AJ, Gragg LA, Ropos TJ. Primary angiitis of the central nervous system: diagnostic criteria and clinical approach. *Cleve Clin J Med.* 1992;59:293-306.

4. Calabrese LH. Primary angiitis of the central nervous system: the penumbra of vasculitis. *J Rheumatol.* 2001;28:465-6.
5. Kadkhodayan Y, Alreshaid A, Moran CJ, Cross DT, Powers 3rd WJ, Derdeyn CP. Primary angiitis of the central nervous system at conventional angiography. *Radiology.* 2004;233:878-82.
6. Salvarani C, Brown RD, Calamia KT, Christianson TJ, Weigand SD, Miller DV, et al. Primary Central Nervous System Vasculitis: Analysis of 101 Patients. *Ann Neurol.* 2007;62:442-51.
7. Araya C, Sacks C, Muñoz V, Gigoux J, García L, Matamala G, et al. Vasculitis primaria del sistema nervioso central, diagnóstico diferencial de demencia subaguda. Caso clínico. *Rev Med Chile.* 2009;137:807-10.
8. Gallagher KT, Shahan B, Reiff A, Tournary A, Villablanca JP, Curran J, et al. Primary angiitis of the Central Nervous System in Children: 5 cases. *J Rheumatol.* 2001;28:616-23.
9. Guillevin L, Pagnoux C. When should immunosuppressants be prescribed to treat systemic vasculitides? *Intern Med.* 2003;42:313-7.
10. Anton J. Vasculitis primarias del sistema nervioso central. *An Pediatr (Barc).* 2005;62:277-80.

I. Garrido*, M.I. Marquina, M. Zamora, M.L. Avellanas, J.C. López Claver y L. Labarta

Unidad de Medicina Intensiva, Hospital General San Jorge, Huesca, España

* Autor para correspondencia.

Correo electrónico: isabelucihuesca@gmail.com (I. Garrido).

doi:10.1016/j.medin.2011.08.004

Celulitis orbitaria y empiema subdural como complicación de una extracción dentaria

Orbital cellulitis and subdural empyema as a complication of dental extraction

La celulitis orbitaria y el empiema subdural que se pueden producir tras una extracción dentaria es una complicación, aunque muy poco común, extremadamente grave. La muerte atribuible tanto a una infección dental, como a un tratamiento odontológico en presencia de infección, no es tan infrecuente como para no tenerlo en cuenta. Los microorganismos que colonizan la cavidad oral pueden llegar a causar una infección sistémica si alcanzan la circulación sanguínea. Diferentes factores, tales como la presencia de enfermedad periodontal, el número de extracciones dentarias o la duración de la cirugía dental influyen directamente en el incremento en el riesgo de bacteriemia¹.

El diagnóstico precoz de la celulitis orbitaria y el absceso cerebral es muy difícil, con una clínica inicial muy anodina que puede pasar en muchos casos desapercibida.

Por este motivo, y sabiendo que puede tener consecuencias letales, hay que descartar siempre esta posibilidad con el fin de iniciar cuanto antes los antibióticos y el tratamiento quirúrgico^{2,3}.

Presentamos el caso de una celulitis orbitaria y empiema subdural tras una extracción dentaria. Se trata de un hombre de 32 años, sin antecedentes de interés, que fue remitido por cuadro de fiebre y edema periorbitario derecho tras la extracción de dos piezas dentarias tres días antes. Se realizó una tomografía computarizada (TC) que mostraba los cambios postoperatorios a nivel maxilar, complicados con pansinusitis y edema en hemicara izquierda. Se inició tratamiento antibiótico de amplio espectro y drenaje quirúrgico, a pesar de lo cual el paciente evolucionó mal sufriendo 48 horas después una crisis convulsiva por lo que se repitió una nueva TC que mostraba un empiema subdural frontal derecho con celulitis periorbitaria. Se realizó drenaje quirúrgico de la colección subdural, pero a pesar de ello el paciente evolucionó mal desde el punto de vista neurológico, persistiendo colecciones, con efecto de masa y dilatación del sistema ventricular. Con estos hallazgos se volvió a realizar nuevo drenaje quirúrgico de colección subdural, dejándose craniectomía descompresiva y drenaje ventricu-

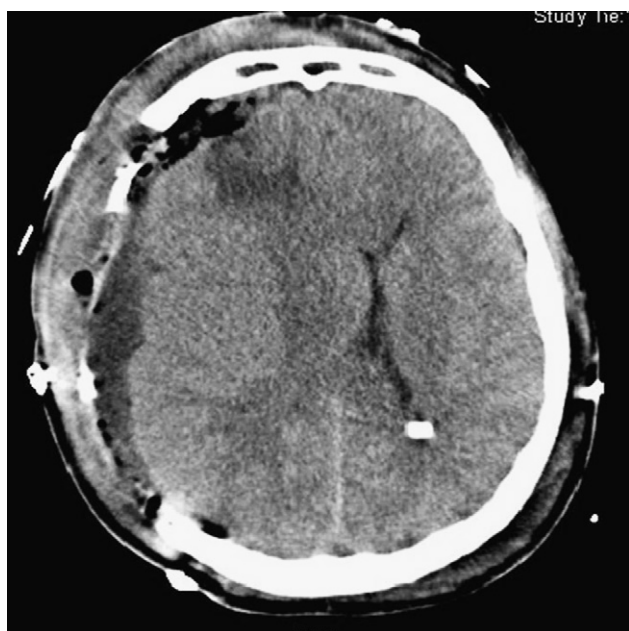


Figura 1 Imagen de tomografía computarizada.

lar externo. En los cultivos obtenidos se aislaron *Prevotella oralis*, *Prevotella bivia*, *Fusobacterium nucleatum* y *Candida albicans*. A pesar de un tratamiento antibiótico adecuado y un drenaje quirúrgico reiterado, la evolución neurológica fue empeorando hasta desarrollar midriasis bilateral arreactiva 12 días tras su ingreso, mostrando las imágenes de la TC persistencia del empiema subdural, con importante efecto de masa, edema generalizado colapsando las cisternas basales (fig. 1), todo ello acompañado de celulitis orbitaria, exoftalmos y pansinusitis con extensión intracraneal. El paciente falleció por daño neurológico y sepsis severa.

Este caso demuestra la rapidez con la que se desarrollan la celulitis orbitaria y el empiema subdural, y que a pesar de un diagnóstico precoz y un manejo quirúrgico agresivo tiene un desenlace fatal. Debemos tener en cuenta las potenciales complicaciones infecciosas con origen bucodental, tales como la sinusitis, infección orbitaria, empiema subdural, epidural y el absceso intracerebral, meningitis, trombosis del seno cavernoso y de otros senos duros.

Las infecciones que alcanzan la órbita ocular son generalmente una complicación derivada desde áreas adyacentes, llegando a través de las conexiones de las venas orbitarias con las venas paranasales. La patogénesis de las complicaciones intracraneales incluyen dos mecanismos: por un lado la extensión directa y, más comúnmente, la tromboflebitis retrógrada a través de la vía de las venas diploicas⁴.

La mayoría de estas complicaciones ocurren en varones jóvenes, entre la segunda y tercera décadas de la vida, sin enfermedad subyacente. Esta predisposición se ha explicado por la vascularidad del sistema diploico en este grupo de edad⁵.

Los síntomas más comunes de la celulitis orbitaria son la fiebre, pérdida visual, hemorragia subconjuntival y oftalmoplejía. Cuando la infección alcanza el cerebro puede aparecer cefalea, alteración del estado mental, déficits neurológicos focales, convulsiones y shock. La sinusitis esfenoidal está íntimamente relacionada con la trombosis del seno cavernoso, el cual se manifiesta con protopsis, edema periorbitario y quemosis, causado por obstrucción de la vena oftálmica superior.

La TC con contraste es la técnica de elección para la visualización de un proceso infeccioso intracerebral, que aparecería como una imagen subdural, delgada e hipodensa, con remarcamiento lineal de la superficie medial.

Las infecciones suelen ser polimicrobianas, siendo los gérmenes más comunes aislados los cocos anaerobios gram positivos, *Streptococcus spp.*, *Staphylococcus spp.*, y bacilos anaerobios gram negativos.

El tratamiento incluiría el drenaje quirúrgico de la órbita, de los senos afectados y del empiema subdural además de antibioterapia de amplio espectro contra gérmenes aerobios y anaerobios y profilaxis con anticonvulsivantes. En el caso de desarrollar hipertensión endocraneal se tratará con medidas antiedema tales como el manitol o salino hipertónico, drenaje ventricular externo o, en casos como el que reportamos, la craniectomía descompresiva.

Bibliografía

1. Gilon Y, Brandt L, Lahaye T, Heymans O. Systemic infections of dental origin. Rev Stomatol Chir Maxillofac. 2002;103:26-9.
2. Page C, Lehmann P, Jeanjean P, Strunski V, Legars D. Intra cranial abscess and empyemas from E.N.T. origin. Ann Otolaryngol Chir Cervicofac. 2005;122:120-6.
3. Vairaktaris E, Moschos MM, Vassiliou S, Baltatzis S, Kalimeras E, Avgoustidis D, et al. Orbital cellulitis, orbital subperiosteal and intraorbital abscess: report of three cases and review of the literature. J Craniomaxillofac Surg. 2009;37:132-6.
4. Osborn MK, Steinberg JP. Subdural empyema and other suppurative complications of paranasal sinusitis. Lancet Infect Dis. 2007;7:62-7.
5. Clayman GL, Adams CL, Paugh DR, Koopmann Jr CF. Intracranial complications of paranasal sinusitis: a combined institutional review. Laryngoscope. 1991;101:234-9.

L. Santana-Cabrera*, C. Rodríguez-Escot,
P. Eugenio-Robaina
y M. Sánchez-Palacios

Servicio de Medicina Intensiva, Hospital Universitario Insular de Gran Canaria, Las Palmas de Gran Canaria, España

* Autor para correspondencia.
Correo electrónico: lsancabx@gobiernodecanarias.org
(L. Santana-Cabrera).

doi:10.1016/j.medin.2011.08.006