

3. Palmiere C, Brunel C, Sporkert F, Augsburger M. An unusual case of accidental poisoning: fatal methadone inhalation. *J Forensic Sci.* 2011;56:1072-5.
4. Enkhbaatar P, Traber DL. Pathophysiology of acute lung injury in combined burn and smoke inhalation injury. *Clin Sci (Lond).* 2004;107:137-43.

M. Madruga Garrido^{a,*}, C. Disdier Vicente^b,
B. Besteiro Grandío^a y M. Sanchez^b

^a *Servicio de Medicina Intensiva, Complejo Hospitalario Universitario A Coruña, Coruña, España*

^b *Servicio de Neumología, Hospital Clínico Universitario, Valladolid, España*

* Corresponding author.

Correo electrónico: mariamadrugagarrido@hotmail.com
(M. Madruga Garrido).

doi:10.1016/j.medin.2012.02.008

Rotura de aneurisma de arteria subclavia derecha aberrante. Tratamiento endovascular

Aberrant right subclavian artery aneurysmal rupture. endovascular treatment

La arteria subclavia derecha aberrante (ASDA) con origen anómalo en aorta torácica distal al resto de los troncos supraaórticos es la malformación congénita más frecuente del arco aórtico (afecta al 0,5-1% de la población), pero pocas veces se produce una dilatación en el origen de dicha arteria (conocida como divertículo de Kommerell)¹. La rotura aneurismática representa una emergencia vital y su tratamiento quirúrgico resulta complejo. El tratamiento con endoprótesis subclavia es una opción terapéutica efectiva y sencilla técnicamente, cuando existe segmento proximal para su fijación.

Presentamos un caso excepcional de aneurisma roto de arteria subclavia derecha aberrante reparado mediante técnica endovascular.

Hombre de 64 años, con antecedente de hipertensión arterial, que comienza de forma súbita con dolor centrotorácico y disnea. Se realiza ECG que no muestra alteraciones agudas de la repolarización y ETT que muestra ventrículo izquierdo normal, insuficiencia aórtica ligera y dilatación de raíz y aorta ascendente ligera, pero sin signos visibles de complicación en aorta ascendente. Presenta anemia progresiva e insuficiencia respiratoria grave con hipoventilación en hemitórax derecho. En la angiotomografía axial computarizada (angioTAC) se observa rotura del aneurisma sacular de arteria subclavia derecha aberrante en el sector retroesofágico, con hemomediastino y hemotórax derecho (fig. 1). Dicha arteria se origina en aorta torácica distal a subclavia izquierda, con trayecto retroesofágico, donde presenta degeneración aneurismática de 40mm de diámetro. Con carácter de urgencia se procede a excluir el aneurisma mediante implante de endoprótesis Hemobahn por vía humeral derecha. Tras la intervención se realiza drenaje de hemotórax derecho. La evolución postoperatoria es favorable, con pulso radial derecho conservado y mejoría progresiva desde el punto de vista respiratorio. No clínica neurológica. El angio-TAC de control postoperatorio muestra exclusión del aneurisma y ausencia de endofuga. Actualmente se encuentra asintomático.

La presencia de un aneurisma de la ASDA, incluso si es asintomático, indica que debe realizarse una intervención

quirúrgica por su elevado riesgo de rotura o de complicaciones isquémicas.

La cirugía abierta convencional de los aneurismas de arteria subclavia proximal o intratorácica tiene una elevada morbimortalidad asociada, con una mortalidad peroperatoria de hasta un 8% y de hasta un 30% si se trata de un aneurisma de la ASDA².

Hay que tener en cuenta que estos aneurismas suelen presentarse en pacientes de edad avanzada y, con mucha frecuencia, con una importante comorbilidad. El tratamiento endovascular de estos aneurismas evita el carácter invasivo de abordajes como la toracotomía, la resección clavicular o la esternotomía, así como la morbilidad asociada con la compleja disección de estructuras adyacentes al aneurisma (plexo braquial o vena subclavia)³.

Sin embargo, el tratamiento endovascular en casos de los aneurismas de arteria subclavia proximal o intratorácica no está exento de dificultades técnicas. Las zonas de anclaje, tanto proximal como distal, no siempre son viables. El cuello proximal suele ser corto y ancho o puede no existir. El anclaje distal puede ser precario si se encuentra en localización distal a la salida del estrecho torácico (las fuerzas de compresión y cizallamiento pueden llevar a fatiga del material y a fractura).

La posibilidad de que se produzca una embolia encefálica es más frecuente en aneurismas del origen de la subclavia derecha y tronco braquiocefálico. Además, al tratarse de arterias de mediano calibre, la hiperplasia intimal en las zonas límite del dispositivo en respuesta a la implantación de este puede conducir a la trombosis arterial⁴. En el momento del despliegue, la zona de anclaje proximal está sometida a altas fuerzas hemodinámicas en el arco aórtico.

Actualmente, el tratamiento del aneurisma de la ASDA se plantea con mucha frecuencia como un procedimiento híbrido. Varios autores avalan la estrategia de un abordaje supraclavicular para realizar una ligadura distal al aneurisma, con reimplantación de la ASDA en la carótida o derivación carotidosubclavia si fuese necesaria. En un segundo tiempo quirúrgico se realiza la exclusión del origen de la ASDA mediante endoprótesis de la aorta torácica descendente⁵.

El principal problema para la implantación de una endoprótesis dentro de la ASDA, es la ausencia de cuello para el anclaje proximal⁶, ya que este tipo de aneurisma incluye la pared aórtica en muchos casos. La ASDA suele tener, además, un trayecto tortuoso que dificulta la navegación y la expansión de la prótesis⁶.

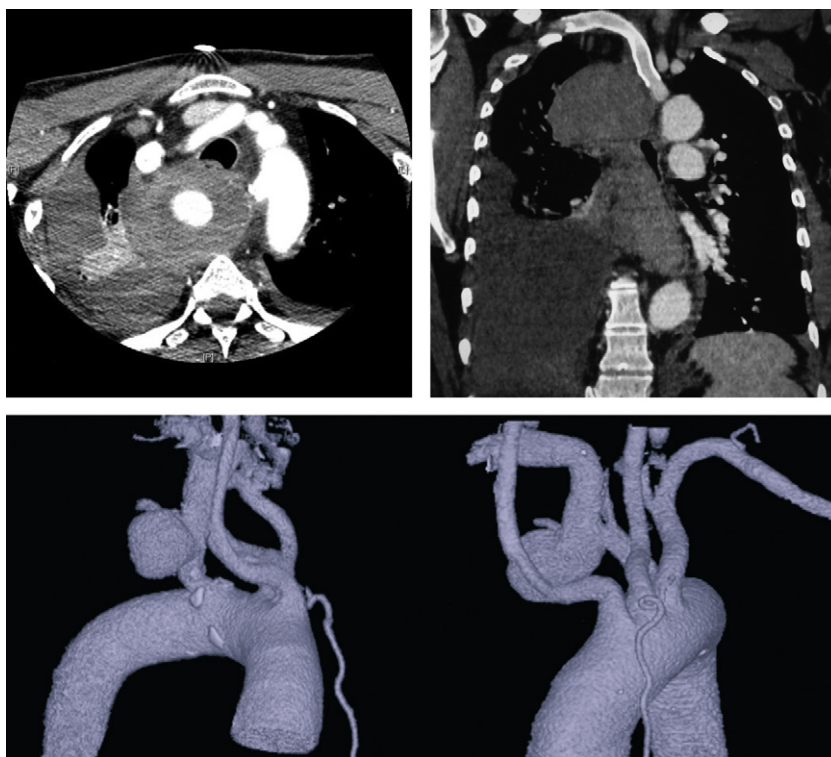


Figura 1 Angio-TAC: se observa rotura del aneurisma sacular de arteria subclavia derecha aberrante (divertículo de Kommerell), en el sector retroesofágico, con hemomediastino y hemotórax derecho.

En conclusión, el tratamiento endovascular del aneurisma de la ASDA aporta una aproximación terapéutica novedosa y eficaz, diferente a la de la ligadura y la trasposición.

Bibliografía

1. Cina CS, Althani H, Pasenau J, Abouzahr L. Kommerell's diverticulum and right-sided aortic arch: a cohort study and review of the literature. *J Vasc Surg.* 2004;39:131-9.
2. Veraldi GF, Furlan F, Bell PRF. Endovascular repair of intrathoracic left subclavian artery aneurysm with a stent graft. *EJVES.* 2002;22-4. Extra 4.
3. Schoder M, Cejna M, Hölzenbein T, Bischof G, Lomoschitz F, Funovics M, et al. Elective and emergent endovascular treatment of subclavian artery aneurysms and injuries. *J Endovasc Ther.* 2003;10:58-65.
4. Chambers CM, Curci J. Treatment of nonaortic aneurysms in the endograft era: aneurysms of the innominate and subclavian arteries. *Semin Vasc Surg.* 2005;18:184-90.
5. Kamiya H, Knobloch K, Lotz J, Boy A, Lichtenberg A, Hagl C, et al. Surgical treatment of aberrant right subclavian artery (arteria lusoria) aneurysm using three different methods. *Ann Thorac Surg.* 2006;82:187-90.
6. Lacroix V, Astarci P, Philippe D, Goffette P, Hammer F, Verhelst R, et al. Endovascular treatment of an aneurysmal aberrant right subclavian artery. *J Endovasc Ther.* 2003;10:190-4.

L. Olivencia Peña^{a,*}, R. Ros Vidal^b y D. Carrasco de Andrés^c

^a *Servicio de Medicina Intensiva, Hospital Regional Carlos Haya, Málaga, España*

^b *Servicio de Cirugía Vascul, Hospital San Cecilio, Granada, España*

^c *Servicio de Cirugía Vascul, Hospital Torrecárdenas, Almería, España*

* Autor para correspondencia.

Correo electrónico: l.olivencia@hotmail.com

(L. Olivencia Peña).

doi:10.1016/j.medin.2012.03.004