

# CASO CLÍNICO

## Cura de heridas infectadas post-implantación de catéter peritoneal mediante tratamiento tópico con azúcar y Vitamina C

**Esteban Merchán Mayado**  
**Carmen Ferry Osset**  
**Esperanza Melero Rubio**

Unidad de Diálisis del Hospital  
U. Virgen de la Arrixaca.  
Murcia

### INTRODUCCIÓN

Para que una herida evolucione correctamente es necesaria la interacción de tres factores: medio ambiente, bacterias y mecanismos de defensa del huésped. Si este equilibrio falla el resultado es diferente al esperado, ya que el proceso inflamatorio original continúa y se agrega, además, la posibilidad de infección.

Para explicar el mecanismo de bacteriólisis a cargo de la sacarosa aplicamos el concepto de la destrucción bacteriana por descenso de los valores de la actividad del agua ( $A_w$ ), creando un medio hiperosmótico en el espacio extracelular.

Una bacteria colocada en un medio hiperosmolar con  $A_w$  bajo, causado por la sacarosa, elimina agua al exterior, quedando en su interior las diferentes sustancias concentradas. Se inicia así un proceso llamado plasmólisis, obteniéndose de esta manera la muerte bacteriana. El primer antecedente de su uso es a finales del 1800 en la Universidad de Estrasburgo (Francia) y en países como Chile, Bolivia y Perú. En la Argentina, las primeras experiencias fueron realizadas por el Dr. León Herszage, médico cirujano, quien investigó este tipo de tratamiento y lo puso en práctica en animales y seres humanos. También en Brasil, Rabal y Pereira en 1982 y Ribero 1986, realizaron experiencias similares. También se ha aplicado en heridas quirúrgicas abdominales infectadas.

El azúcar además atrae macrófagos, que participan en la “limpieza de la herida”, acelera el desprendimiento de tejido desvitalizado, necrótico y/o gangrenoso, provee de una fuente de energía local y forma una capa proteica protectora en la herida. Tiene también propiedades desodorizantes, ya que las bacterias usan glucosa en vez de aminoácidos para su metabolismo, produciendo ácido láctico en lugar de sustancias malolientes (amonio, aminos y compuestos azufrados).

El azúcar no solo absorbe líquidos del citoplasma de las bacterias, sino de las células superficiales del lecho de la herida; pero éstas, al contrario que las bacterias, están conectadas unas con otras, por lo que no se produce deshidratación de las mismas, sino una migración de líquidos y sangre de los sustratos profundos a la superficie de la herida, llegando a formar micro capilares, haciendo una herida más nutrida y húmeda, que ayuda al desbridaje de la misma, evitando los malos olores al acabar con los esfacelos y el sustrato bacteriano, haciendo una cicatrización más fisiológica, rápida, limpia, barata y consolidada. Las ventajas del uso del azúcar y la miel son:

- Rápida acción antibacteriana
- Promueven la formación de tejido y epitelialización, lo que ha sido demostrado histológicamente
- Aceleran la cicatrización de la herida
- Accesible y barato
- Evita el uso de antibiótico sistémico a menos que exista bacteriemia, en 2 a 4 días las heridas generalmente están limpias (5 a 7 días en las severamente infectadas)
- No hay reacciones adversas

Pueden ser usadas en:

- Heridas infectadas, heridas post quirúrgicas
- Ulceras por decúbito
- Auto mutilación

*Correspondencia:*

*Esteban Merchán Mayado*  
*Avda. Juan Carlos I nº 1, 2º C. Santo Ángel*  
*30151 MURCIA*

- Quemaduras
- Cualquier proceso dermatológico que requiera tejido de granulación
- Heridas traumáticas
- Heridas diabéticas
- Peritonitis y lesiones en cavidades

Por otra parte, se sabe que la Vitamina C interviene en relación a la formación de colágeno, la proteína que construye la membrana basal de los capilares y de las fibras del tejido conectivo, por lo tanto ayuda en la cicatrización de las heridas.

Presentamos a continuación dos situaciones clínicas en las que se utilizaron los principios anteriormente expuestos para el tratamiento de las úlceras.

### Caso 1

Hombre de 65 años en programa de DP desde el 30-11-00. El 1-12-02 se observa una infección del orificio de salida del catéter, con una colección de material purulento de 0,5 cm, que se abre y drena. Se realiza un Friedrich amplio de la zona, raspado del dacron y un nuevo orificio de salida. El cultivo indica peritonitis por *Serratia marcescens*. Antes de comenzar con curas locales con azúcar y vitamina C ha estado con tratamiento antibiótico (Vancomicina, Tobramicina + Fortan).

**Evolución.** Tras el desbridamiento de los bordes de la herida retirando el tejido necrótico, realizamos un lavado profuso de la herida con suero fisiológico. A continuación inundamos la herida con azúcar común y la humedecemos con vitamina C. Repetimos la cura dos veces al día (por la mañana y por la noche) durante 10 días, desbridando el tejido esfacelado y utilizando azúcar y vitamina C en todos las curas.

En las primeras 24 horas disminuyen el olor y la secreción. A los 6 días se observa una gruesa capa de tejido conjuntivo que actúa evitando la sobre infección.

El día 10 de tratamiento los bordes de la herida ya están próximos, quedando completamente cerrada la herida el día 12, por segunda intención. Durante el tiempo del tratamiento no se utilizó terapia antibiótica. Las figuras 1-6 muestran la herida en las diferentes fases del tratamiento.

### Caso 2

Mujer de 24 años con evolución normal desde la implantación del catéter el 28-8-03 hasta el 27-10-03 que acude a revisión con exudado blanquecino del orificio de salida (*Estafilococcus aureus*). El 1-11-03 presenta absceso en 1/3 inferior de heri-

da quirúrgica. Se desbrida dicho absceso iniciando tratamiento con vancomicina. El 4-11-03 comenzamos con curas locales de azúcar y Vitamina C.

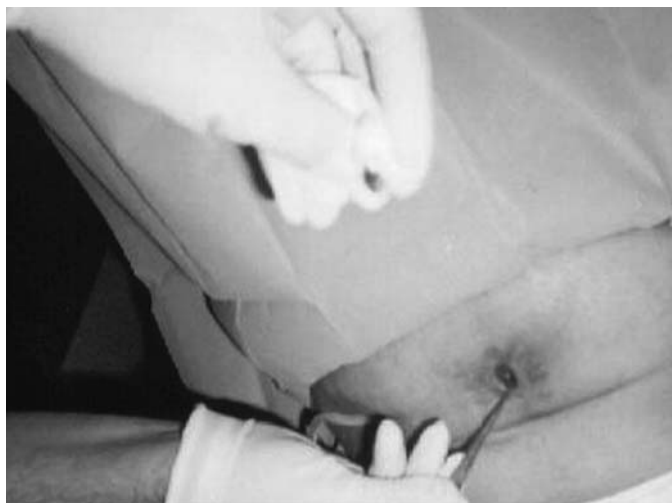

Figura 1. Desbridamiento de la herida

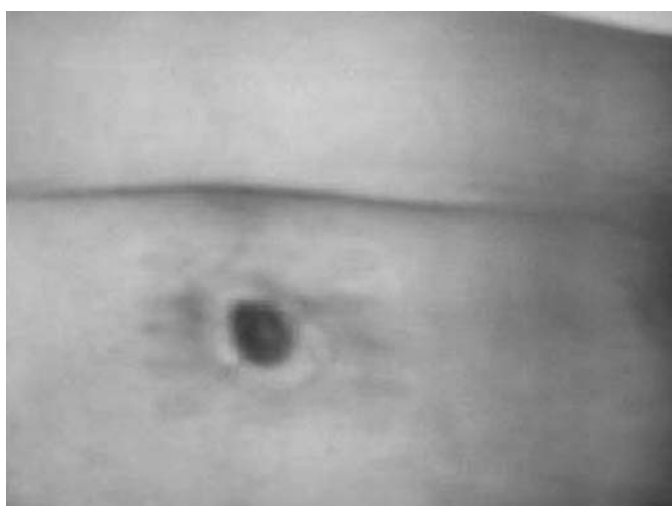


Figura 2. Después de lavado de la herida

**Evolución.** Iniciamos las curas desbridando la zona esfacelada, limpiando con suero fisiológico e inundando la herida con azúcar y vitamina C, repitiendo la cura dos veces al día.

Al tercer día de realizar las curas observamos al desbridar la zona que la infección había fistulizado hasta el túnel subcutáneo del catéter, y que salía exudado purulento en las dos direcciones. A partir de ese día las curas las hacíamos dos veces, pero lavando con suero fisiológico con jeringa a presión desde la herida en dirección al orificio de salida, hasta que conseguimos un líquido claro. A continuación, introducíamos un lavado del túnel con povidona yodada y seguidamente dejábamos

una gasa mechada empapada en azúcar y Vitamina C desde la herida hasta la mitad del túnel.

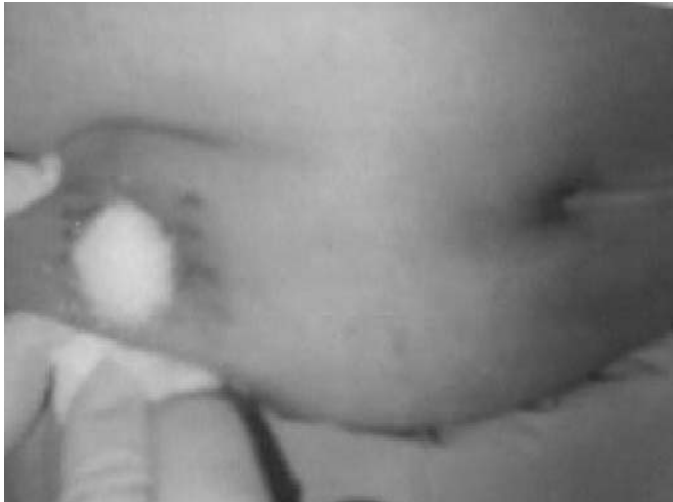

Figura 3. Colocación de azúcar.

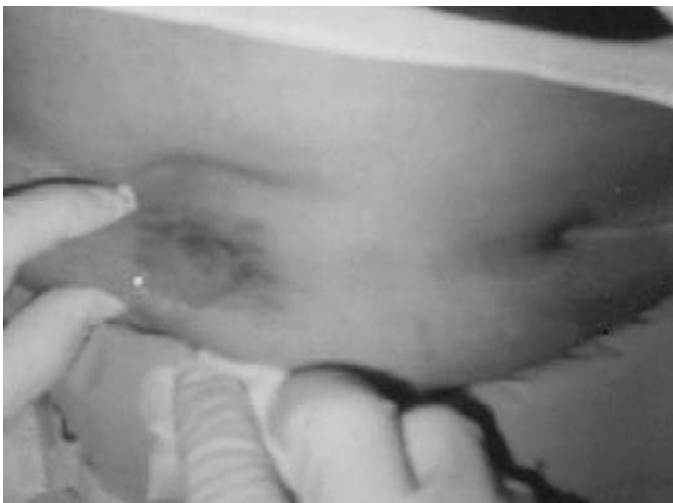

Figura 4. Colocación de vitamina C.

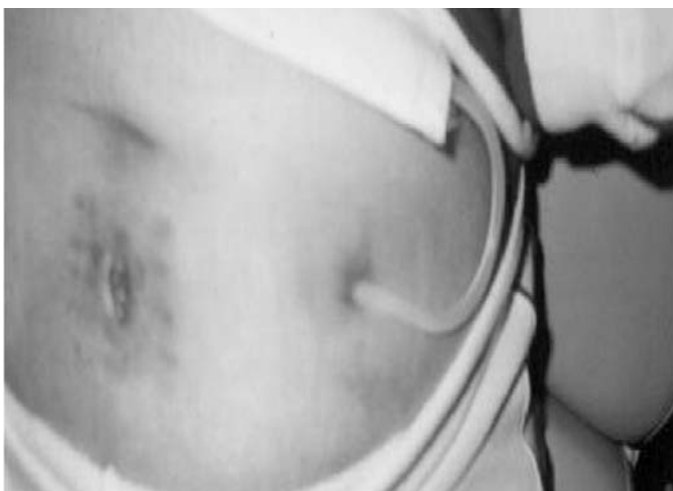

Figura 5. Evolución a los 6 días.



Figura 6. Herida cerrada a los 12 días de evolución.

El 4-12-03 la herida esta totalmente cerrada, pero el túnel sigue supurando por lo que se decide abrirlo quirúrgicamente, raspar el dacron y generar un nuevo orificio de salida del catéter. Se observa en el túnel el tejido esfacelado de color amarillento y la zona fistulizada con la herida cerrada.

Se prosigue con las curas diarias del túnel con azúcar y Vitamina C hasta su completo cierre. Durante todo el periodo se añadió como tratamiento 1gr de vancomicina cada 6 días.

## DISCUSIÓN/CONCLUSIONES

En los dos casos presentados observamos los siguientes resultados comunes:

- En las primeras 24 horas disminuyen el olor y la secreción purulenta.
- Entre los 5 y 7 días la secreción se vuelve escasa, quedando restos de esfacelo o tejido necrótico de manera circunscrita que son resecaos quirúrgicamente.
- Comienza el proceso de reparación a los 7-10 días y se observa una gruesa capa protectora brillante de tejido conjuntivo.
- A los 12-15 días se observa la cicatrización por segunda intención. El tiempo total de curación varió entre los 12 días y los 30, dependiendo de la infección del túnel.

A pesar de ser solo dos pacientes los evaluados en este estudio, podemos concluir avalados también por experiencias anteriores, que el azúcar es una excelente alternativa para el tratamiento de heridas infectadas o no. Los resultados son rápidos, actúa por un principio físico evitando la proliferación bacteriana. Se obtiene así una herida limpia sin posibi-

lidad de sobre infección y con posterior formación de una cicatriz resistente. El bajo costo asociado a la facilidad de uso son sus principales ventajas.

## BIBLIOGRAFÍA

1. Krizek TJ, Robson MC. Biología de la Infección Quirúrgica. Clínica Quirúrgica de Norteamérica. Interamericana: 1975.
2. Chirife J, Montan, Scorza G. On the intracellular water activity of bacteria in relation to the water activity of the growth medium. Short communication to Published. Technos: 1980.
3. Herszage L. Tratamiento de las heridas supuradas con azúcar granulado comercial. Boletines y Trabajos de la Sociedad Argentina de Cirujanos 1980; XLI (21):315.
4. Rabal F, Pereyra I. Azúcar no tratamiento das infeccoes das feridas cirurgicas. Revista Paulista Médica 1982; 99 (3):29.