

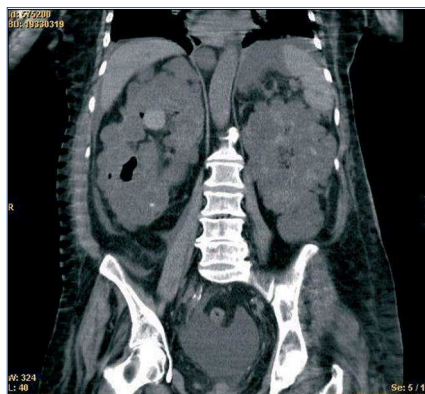Figura 1. TAC abdominal: corte coronal con quiste complicado en tercio superior de riñón derecho y aire en vía urinaria.

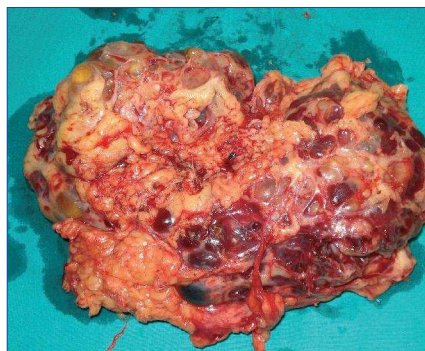

Figura 2. Pieza quirúrgica: riñón derecho poliquistico 20 x 14 cm, de 4 kg, con múltiples quistes complicados con material purulento.

En resumen, presentamos el caso de una paciente con pielonefritis enfisematosa con poliquistosis hepatorenal, en la que destaca, en primer lugar, la tórpida evolución de una infección renal inusual y severa y, en segundo, la necesidad de nefrectomía radical como tratamiento definitivo.

1. Sallée M, Rafat C, Zahar JR, Paulmier B, Grünfeld JP, Knebelmann B, et al. Cyst infections in patients with autosomal dominant polycystic kidney disease. *Clin J Am Soc Nephrol* 2009;4(7):1183-9.
2. Gabow PA. Medical progress: autosomal dominant polycystic kidney. *N Engl J Med* 1993;329:332-42.
3. Melero M, Sarquis S, Biancolini C, et al. Pielonefritis enfisematosa aguda bilateral. Un desafío terapéutico. *Medicina (Buenos Aires)* 2007;67:282-4.
4. Peces R, Fernández E, González E, Peces C. Emphysematous pyelonephritis with perirenal abscess cured with conservative medical treatment. *Nefrología* 2007;27(1):93-5.
5. Lanzas Prieto JM, Alonso de la Campa JM,

Pérez García FJ, Gutiérrez García R, González Tuero J, Guate Ortiz JL. Pneumopycystitis in a patient with adult polycystic kidney disease. *Arch Esp Urol* 2003;56(5):536-8.

K. Salas Gama, C. Neyra Pérez, V. Esteve

Simó, M. Ramírez de Arellano Serna

Servicio de Nefrología. Hospital de Terrassa.
Consorci Sanitari de Terrassa.

Correspondencia: Karla Salas Gama

Servicio de Nefrología. Hospital de Terrassa.
Consorci Sanitari de Terrassa.

ksalasangama@gmail.com

Mieloma múltiple IgD lambda con fracaso renal agudo. A propósito de un caso

Nefrología 2010;30(1):141-2

Sr. Director:

Las gammopatías monoclonales incluyen múltiples entidades clínicas caracterizadas por la proliferación clonal de células plasmáticas que producen una paraproteína homogénea de carácter monoclonal¹. Para identificar esta proteína se necesita utilizar inmunoelectroforesis o inmunofijación sérica¹. Estas gammopatías monoclonales pueden ser clasificadas como malignas, de significado incierto, idiopática o transitoria (este último caso puede desarrollarse en pacientes sometidos a trasplantes renales debido al tratamiento inmunosupresor y más frecuentemente en edad avanzada)¹. El mieloma múltiple o enfermedad de Kahler es el prototipo de gammopatía monoclonal maligna y constituye la neoplasia de células plasmáticas más frecuente¹. Se desarrolla fundamentalmente en varones de edad avanzada (60-65 años) y entre sus manifestaciones clínicas destacan afectación ósea, renal, neurológica y, por supuesto, hematológica. La función renal se encuentra alterada en un 50% de los pacientes en el momento del diagnóstico². Puede cursar con lesión glomerular, tubular y/o vascular². La afectación renal es el factor individual con mayor influencia pronóstica desfavorable y en un 50% de los casos es desencadenada por la hipercalemia¹. El segundo mecanismo de lesión renal se debe a la excesiva producción de in-

munoglobulinas y/o cadenas ligeras (proteinuria de Bence-Jones) que se filtran por los glomérulos y saturan la capacidad del riñón para reabsorberlas por el túbulo proximal y catabolizarlas en los lisosomas².

Presentamos el caso de un varón de 84 años que acude a urgencias por malestar general, anorexia y pérdida de peso de un mes de evolución. Entre sus antecedentes personales destaca hipertensión arterial y cardiopatía isquémica. En la exploración física presentaba tendencia a la hipotensión con discretos signos de deshidratación sin otros hallazgos relevantes. En el análisis de sangre destacaban: Hb 8,9 g/dl, plaquetas 67.000 μ l, leucocitos 7.700 μ l, creatinina 12 mg/dl, urea 250 mg/dl, K 6,7 mEq/l, HCO₃ 9 mEq/l. Por ecografía abdominal se observaron ambos riñones de 12 cm con buena diferenciación corticomedular y sin signos de uropatía obstructiva. Una vez en planta se solicita un proteinograma en sangre y orina, en el que se detecta un pico monoclonal IgD lambda tanto en sangre de 0,89 g/dl como en orina de 1,68 g/24 h. En el medulograma se detecta infiltración del 60-90% de células plasmáticas. Con el diagnóstico de mieloma IgD con nefropatía por cilindros (o «riñón de mieloma») se prescribe quimioterapia con bortezomib, melfalan y esteroides. Se requiere inclusión urgente en programa de hemodiálisis. Tras 6 meses de seguimiento no se objetiva mejoría de la función renal.

Este caso nos parece interesante no tanto por la patología descrita sino por la subclase de la misma; la gammopatía monoclonal IgD supone el 1% de todos los mielomas, frente a los mielomas IgG e IgA, que constituyen el 53 y el 28%, respectivamente, del total¹. El mieloma IgD presenta de forma característica un curso más agresivo^{3,5}, y se asocia con una mayor tasa de fracaso renal (prácticamente el 100% de los casos presentan proteinuria de Bence-Jones)^{3,5}. La sospecha clínica de mieloma siempre debe estar presente en el diagnóstico diferencial de cualquier caso de fracaso renal agudo, especialmente en pacientes de edad avanzada con historia previa de síndrome constitucional.

1. Farreras Valentí P, Rozman C. *Medicina Interna* (15.ª ed.). Madrid: Elsevier,

- 2004;2:1758-64.
- Hernando Avendaño L, Aljama García P, Arias Rodríguez M. Nefrología Clínica (3.ª ed.). Madrid: Editorial Médica Panamericana, 2009;450-9.
 - Lin TL, Shih LY, Dunn P, et al. Inmunoglobulin D multiple myeloma. Chang Gung Med J 2000;23(8):451-7.
 - Jancelewicz Z, Takatsuki K, Sugai S, Pruzanski W. IgD multiple myeloma. Review of 133 cases. Arch Intern Med 1975;135(1):87-93.
 - Qiao SK, Zhang XL, Wang FX, Pan L. Inmunoglobulin D lambda multiple myeloma: a case report. Zhongguo Shi Yan Xue Ye Xue Za Zhi 2007;15(3):643-6.

T. Monzón Vázquez, A. Rodríguez Moreno, P. Delgado Conde, J. Delgado Domínguez, A. Gomis Couto, A. Barrientos Guzmán

Servicio de Nefrología.

Hospital Clínico San Carlos. Madrid.

Correspondencia: Tania Monzón Vázquez

Servicio de Nefrología.

Hospital Clínico San Carlos. Madrid.

taniarmv@msn.com

Riñón supernumerario

Nefrología 2010;30(1):142

Sr. Director:

Referimos el caso de un paciente de 40 años, sin antecedentes urológicos de interés, que es valorado en nues-

tro servicio por dolor en fosa renal izquierda, microhematuria y piuria. En la exploración presenta dolor a la palpación en fosa renal izquierda. En la radiografía simple se visualiza imagen radiopaca en trayecto ureteral izquierdo compatible con litiasis. Con los datos clínicos, analíticos y de imagen es diagnosticado de crisis renoureteral izquierda. En la pielografía anterógrada, que confirma el diagnóstico, observamos en la región craneal del riñón izquierdo un riñón de menor tamaño, con su propio sistema colector e independiente del ipsilateral (figura 1).

El riñón supernumerario es la más rara de las malformaciones renales. Es siem-

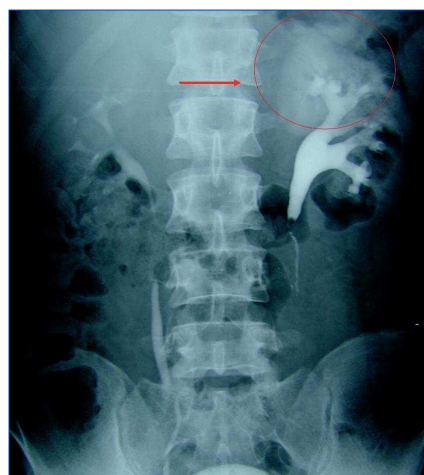


Figura 1. Urografía i.v.

pre de menor tamaño y se encuentra situado generalmente caudal al ipsilateral, independiente de éste por su cápsula y con un sistema de irrigación y colector propio^{1,2}. No suele causar síntomas hasta la edad adulta cuando puede generar dolor, hipertensión, etc. Puede presentarse asociado a otros procesos patológicos como el síndrome VATER³ o anomalías cardiológicas⁴. El tratamiento será el de los procesos acompañantes.

M.A. Arrabal Polo, A. Jiménez Pacheco,

M. Arrabal Martín

Servicio de Urología. Hospital Universitario

San Cecilio. Granada.

Correspondencia:

Miguel Ángel Arrabal Polo

Camino de Ronda, 143, 4.º F. 18003

Granada.

arrabalp@ono.com

- Sy WM, Seo IS, Sze PC, et al. A patient with three kidneys: a correlative imaging case report. Clin Nucl Med 1999;24:264.
- Kawamura T. Supernumerary kidney. Ryoikibetsu Shokogun Shirizu 1997;16:354.
- Moses KA, Kirsch AJ, Heiss EA, et al. Supernumerary kidney in a term infant with VATER association. Am Surg 2008;74:874.
- Unal M, Erem C, Serçe K, et al. The presence of both horseshoe and a supernumerary kidney associated with coarctation of aorta. Acta Cardiol 1995;50:155.

FE DE ERRATAS

En el **suplemento extraordinario, volumen 29 número 5 «Actualizaciones en Nefrología 2009»**, figuran autores incorrectos, que procedemos a rectificar:

- En el Sumario, en el epígrafe: **Manejo del paciente hipertenso anciano y muy anciano a la luz de las evidencias actuales**, figuran como autores: G. Fernández Fresnedo, M. Gago Fraile, cuando debería figurar: G. Fernández Fresnedo, J.M. Galcerán, M. Gorostidi, M. Gago Fraile.
- En el Capítulo: **«Manejo del paciente hipertenso anciano y muy anciano a la luz de las evidencias actuales»** figuran como autores: G. Fernández Fresnedo, M. Gago Fraile, cuando debería figurar: G. Fernández Fresnedo, J.M. Galcerán, M. Gorostidi, M. Gago Fraile.
- En el Sumario, en el epígrafe: **¿Hasta dónde con el bloqueo del sistema renina-angiotensina-aldosterona? ¿Qué aportan los nuevos fármacos y las nuevas combinaciones entre ellos en el tratamiento de la hipertensión arterial?**, figuran como autores: J.M. Galcerán, cuando debería figurar: J.M. Galcerán, M. Gorostidi, G. Fernández Fresnedo.
- En el Capítulo: **«¿Hasta dónde con el bloqueo del sistema renina-angiotensina-aldosterona? ¿Qué aportan los nuevos fármacos y las nuevas combinaciones entre ellos en el tratamiento de la hipertensión arterial?»** figuran como autores: J.M. Galcerán, cuando debería figurar: J.M. Galcerán, M. Gorostidi, G. Fernández Fresnedo.

Pedimos disculpas a los autores afectados y a los lectores de la revista.