

persistiendo el pico monoclonal hasta 7 meses después.

En los pacientes inmunocompetentes está documentado el papel que la primoinfección por CMV y otros virus (VHB, VHC, VIH)² pueden tener en la aparición de alteraciones hematológicas e inmunológicas, siendo el desarrollo de crioglobulinemia tipo II una de las más frecuentes en la literatura^{3,4}. Estas alteraciones suelen ser transitorias y correlacionarse con el curso de la infección. En pacientes sometidos a trasplante renal pueden desarrollarse también este tipo de anomalías⁵, que suelen revertir tras la eliminación completa del virus mediante tratamiento antiviral, y que pueden complicar el tratamiento de estos pacientes en la fase aguda de la infección.

1. Demopoulos L, Polinsky M, Steele G, Mines D, Blum M, Caulfield M, et al. Reduced risk of cytomegalovirus infection in solid organ transplant recipients treated with sirolimus: a pooled analysis of clinical trials. *Transplant Proc* 2008;40:1407-10.
2. Hurtado L, Pinilla J, Daroca R, De la O M, Salcedo J. Crioglobulinemia asociada a primoinfección por citomegalovirus. *An Med Intern (Madrid)* 2008;2:99-100.
3. Kramer J, Henning H, Lensing C, Kruger S, Helmchen U, Steinhoff J, et al. Multi-organ affecting CMV-associated cryoglobulinemic vasculitis. *Clin Nephrol* 2006;66(4):284-90.
4. Takeuchi T, Yoshioka K, Hori A, Mukoyama K, Ohsawa A, Yokoh S. Cytomegalovirus mononucleosis with mixed cryoglobulinemia present transient pseudothrombocytopenia. *Intern Med* 1993;32:598-601.
5. Zilow G, Haffner D, Roelcke D. CMV-induced anti Sia-b1 cold agglutinin in an immunocompromised patient. *Beitr Infusionsther Transfusions Med* 1997;34:180-4.

E.J. Fernández, I. Auyanet, R. Guerra, M.A. Pérez, E. Bosch, A. Ramírez, S. Suria, M.D. Checa

Servicio de Nefrología.
Hospital Universitario Insular de Gran Canaria.
Las Palmas de Gran Canaria.

Correspondencia:

Ingrid Auyanet Saavedra

Servicio de Nefrología.
Hospital Universitario Insular de Gran Canaria.
ingrid_auyanet@hotmail.com

Un caso de vasculitis p-ANCA positivo con derrame pericárdico asociado

Nefrología 2010;30(2):268-9

Sr. Director:

La poliangeítis microscópica es una vasculitis necrosante que cursa con afectación glomerular (puede ser la única manifestación: vasculitis limitada al riñón), siendo la afectación pulmonar la segunda en frecuencia, pero se trata de un proceso sistémico en el que podrían verse afectados los vasos pequeños de cualquier parte del cuerpo. La HTA es la manifestación cardiovascular más frecuente.

Presentamos el caso de una paciente con deterioro subagudo de la función renal y afectación pericárdica con excelente respuesta al tratamiento esteroideo.

Se trata de una mujer de 60 años con antecedentes de diabetes mellitus diagnosticada 3 años antes sin microangiopatía ni macroangiopatía, HTA de 10 años de evolución que era tratada con carvedilol, hidroclorotiazida y valsartán. Un año antes tenía una creatinina de 0,8 mg/dl; FGE (MDRD) >60 ml/min/1,73 m; sistemático y sedimento de orina sin alteraciones. Refiere en las 6 semanas antes del ingreso astenia progresiva, con posterior aparición de fiebre y tos seca. No presentaba disnea, dolor torácico ni alteración en la diuresis. En la exploración tenía una presión arterial (PA) de 190/80 mmHg, estaba eupneica, con presión venosa yugular elevada, auscultación cardíaca rítmica con roce pericárdico, normoventilación en ambos hemotórax y ausencia de edemas. En la analítica, presentaba una hemoglobina de 7,7 mg/dl, urea de 217 mg/dl, creatinina 4,5 mg/dl, potasio 3,6 mEq/l, saturación basal de O₂ del 98%; en orina, tenía proteinuria de +++ y 60 hematíes/campo. En el ECG no había alteraciones. En la radiografía de tórax se observó una gran cardiomegalia (figura 1). Se solicitó una ecocardiografía de urgencia, en la que se evidenció un derrame pericárdico mo-

derado-grave. En la ecografía no se observaron alteraciones en el riñón.

Se inició tratamiento con esteroides a dosis de 1 mg/kg/día, con notable mejoría del estado general en pocos días. Respecto a los resultados de laboratorio, el test de Coombs directo fue negativo, haptoglobina de 4 g/l, LDH 370 U/l, C3 y C4 en rango de normalidad, ANA negativo, ANCA positivo, patrón p-ANCA. La reactividad analizada por ELISA correspondía a antimieloperoxidasa de 146 U/ml. Proteinuria de 2 g/24 h. La biopsia renal percutánea con un total de 17 glomérulos era compatible con una glomerulonefritis proliferativa focal, con un 50% de semilunas e importante afectación tubulointerstitial. Se pautó una dosis i.v. de ciclofosfamida y se repitió la ecocardiografía (un día antes del bolo de ciclofosfamida), en la que ya no se observaba el derrame pericárdico. Tras 18 días de ingreso fue dada de alta en tratamiento con creatinina a dosis de 1,8 mg/dl.

En las vasculitis de pequeño vaso es posible la afectación cardíaca primaria o bien secundaria en relación con la HTA, el tratamiento inmunosupresor, el estado inflamatorio y la enfermedad renal que pueden contribuir al desarrollo de hipertrofia cardíaca, endocarditis bacteriana y enfermedad coronaria^{1,2}.

En cuanto a la afectación cardíaca como manifestación primaria de la enfermedad es más frecuente en el síndrome de Churg-Strauss, presente en un 13-47%^{1,3} como lesión miocárdica, endocárdica o pericárdica⁴. En cuanto a la

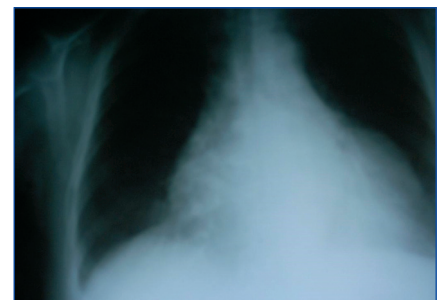


Figura 1. Cardiomegalia sin otros signos sugestivos de fallo cardíaco.

incidencia de la afectación del pericardio, bien como pericarditis aguda y derrame pericárdico o bien como pericarditis crónica constrictiva, se estima en un 8-32% en el síndrome de Churg-Strauss y en un 19% en la granulomatosis de Wegener⁵.

Respecto a la poliangítis microscópica, la presentación como derrame pericárdico nos llamó la atención por inusual y, de hecho, en la bibliografía consultada no existen referencias a ella. Su hallazgo en este caso fue fruto de la auscultación de un roce pericárdico, lo que, junto con una imagen radiográfica compatible, nos llevó a solicitar la ecocardiografía que confirmó nuestro diagnóstico. Se inició tempranamente tratamiento con esteroides con una excelente respuesta.

A raíz de esta experiencia debemos pensar en la posibilidad de afectación pericárdica en este tipo de vasculitis. Una correcta exploración y una valoración de sencillas pruebas complementarias de las que se dispone en todos los hospitales siguen siendo pilar fundamental para un correcto enfoque diagnóstico y terapéutico.

1. Kane GC, Keogh KA. Involvement of the heart by small and medium vessel vasculitis. *Curr Opin Rheumatol* 2009;21:29-34.
2. Mukhtyar C, Brogan P, Lugmani R. Cardiovascular involvement in primary systemic vasculitis. *Best Pract Res Clin Rheumatol* 2009;23:419-28.
3. Keogh KA, Specks U. Churg-Strauss: clinical presentation, antineutrophilic cytoplasmic antibodies and leukotriene receptor antagonist. *Am J Med*

2003;115:284-90.

4. Neumann T, Manger B, Schmid M, Kroegel C, Hansch A, Kaiser WA, et al. Cardiac involvement in Churg-Strauss syndrome: impact of endomyocarditis. *Medicine* 2009;88:236-43.
5. Oliveira GHM, Seward JB, Tsang TSM, et al. Echocardiographic findings in patients with Wegener granulomatosis. *Mayo Clinical Proc* 2005;80:1435-40.

A.M. Suárez Laurés, L. Quiñones,

A. Torres, A. Pobes, R. Forascepi

Servicio de Nefrología.

Hospital de Cabueñes. Gijón. Asturias.

Correspondencia:

Ana María Suárez Laurés

Servicio de Nefrología.

Hospital de Cabueñes. Gijón.

anamaria.suarez@sespa.princast.es
