

ante la reiteración del cuadro, se pide un espermograma, ya que más del 97% de los paciente con fibrosis quística son estériles por el desarrollo incompleto de los conductos de Wolf, cuyo resultado fue azoospermia total. Un primer análisis genético fue negativo, en el segundo (cubre al 76% de la población española) se obtuvo un polimorfismo, por lo que se continuó el estudio. El último test (cubre al 96% de la población española) mostró dos mutaciones del gen *CFTR* (1811+1,6kba>G/A1006E, 5T,V562I).

El diagnóstico de fibrosis quística se lleva a cabo mediante el test de sudor positivo y dos mutaciones del gen<sup>3-7</sup>.

La hipovolemia con alcalosis metabólica recurrente en períodos estivales debe hacer sospechar la presencia de la fibrosis quística como su causa.

1. Ratjen F, Doring G. Cystic fibrosis. *Lancet* 2003;361:681.[PubMed]
2. De Boeck K, Wilschanski M, Castellani C, et al. Cystic fibrosis: terminology and diagnostic algorithms. *Thorax* 2006;61:627.[PubMed]
3. Robinson P. Cystic fibrosis. *Thorax* 2001;56:237.[PubMed]
4. Denning CR, Huange NN, Cusay LR, et al. Cooperative study comparing three methods of performing sweat tests to diagnose cystic fibrosis. *Pediatrics* 1980;66:752.[PubMed]
5. Stern RC. The diagnosis of cystic fibrosis. *N Engl J Med* 1997;336:487.[PubMed]
6. Rosenstein BJ, Cutting GR. The diagnosis of cystic fibrosis: A consensus statement. *J Pediatr* 1998;132:589.[PubMed]
7. Yankaskas JR, Marshall BC, Sufian B, et al. Cystic fibrosis adult care: consensus conference report. *Chest* 2004; 125:1S.[PubMed]

**M.A. Pavone, A. Solís Padrones, D.G. Muratore, M. Saiz, C. Puig**

Servicio de Nefrología.  
Hospital Can Misses. Ibiza, Islas Baleares.

**Correspondencia:** Mario Alberto Pavone  
Servicio de Nefrología. Hospital Can Misses.  
Ibiza. Islas Baleares. Tel: 971397000  
mpavone@asef.es

Enviado a Revisar: 26 Abr. 2010 | Aceptado el: 12 May. 2010

## Fracaso agudo de injerto renal por amiloidosis AA *de novo* en una paciente afectada de pioderma gangrenoso

*Nefrología* 2010;30(4):482-4

doi:10.3265/Nefrologia.pre2010.May.10389

### Sr. Director:

La amiloidosis secundaria (AA) sistémica es una entidad frecuente, asociada con enfermedades inflamatorias e infecciones de larga evolución, así como con algunas neoplasias. Durante los primeros 15-20 años, la enfermedad suele cursar sin síntomas, y habitualmente la afectación renal es el primer dato clínico que aparece y se manifiesta como proteinuria. Su evolución suele ser un fracaso renal terminal entre 2 y 10 años después<sup>1</sup>. Asimismo, la recidiva de amiloidosis en el trasplante renal también es una entidad ampliamente descrita<sup>2</sup>. La amiloidosis primaria (AL), o amiloidosis secundaria (AA) *de novo* en el trasplante renal, se considera una enfermedad lentamente progresiva, que en la mayoría de los casos no se asocia con pérdida del injerto<sup>3</sup> o lo hace tras años de evolución<sup>4</sup>.

El pioderma gangrenoso (PG) es una entidad clinicopatológica cutánea bien definida, caracterizada por la presencia de pústulas eritematosas únicas o múltiples que progresan rápidamente a úlceras necróticas. La etiología se desconoce, aunque se han descrito defectos en el metabolismo oxigenado de los neutrófilos, sobreexpresión de algunas citoquinas (interleuquina-8, interleuquina-16) y anomalías de la inmunidad humoral y celular, pero ninguna específica<sup>5</sup>. En las formas leves se inicia tratamiento con corticoides tópicos o intralesionales pero casi siempre es insuficiente, y se precisa tratamiento sistémico. Los casos refractarios a los corticoides pueden responder a otros inmunosupresores, como la ciclosporina oral, y en ocasiones también son

eficaces el micofenolato mofetil, la azatioprina o el metotrexato, así como las nuevas terapias biológicas (anticuerpos monoclonales anti-TNF).

Presentamos el caso de una paciente mujer de 38 años, con antecedentes de hipertensión arterial de larga evolución bien controlada y PG en las extremidades inferiores diagnosticado en 1989. Por su PG recibió tratamiento prolongado con inhibidores de la calcineurina (ciclosporina y tacrolimus), sin respuesta, mostrando múltiples complicaciones infecciosas por gérmenes multirresistentes que obligaron a tratamientos antibióticos prolongados. Seguida en nuestro servicio por enfermedad renal crónica (ERC), se realiza biopsia renal en febrero de 2002, en la que se informó de esclerosis y atrofia glomerular parchada, con hialinosis vascular, compatible con alteraciones secundarias al tratamiento con anticalcineurínicos.

En agosto de 2002 inicia terapia renal sustitutiva con hemodiálisis, y en octubre de 2005 recibe un trasplante renal de cadáver, siendo la creatinina plasmática en el momento del alta de 1 mg/dl sin proteinuria. Durante 4 años mantuvo tratamiento con tacrolimus, micofenolato mofetil y prednisona a dosis bajas. La función renal se mostró estable, con creatinina plasmática en torno a 1,1 mg/dl y proteinuria mantenida menor de 0,5 g/24 h a pesar de presentar varias complicaciones infecciosas secundarias al PG. En febrero de 2009 el deterioro de función renal se hace manifiesto (creatinina plasmática 1,5 mg/dl), así como el incremento de la proteinuria (2,8 g/24 h) (tabla 1). Los posibles diagnósticos diferenciales fueron: nefropatía crónica del injerto, toxicidad por calcineurínicos, enfermedad glomerular *de novo*, nefritis túbulo-intersticial o causas obstructivas. En el examen físico la paciente estaba normotensa, y presentaba disminución del panículo adiposo en relación con una desnutrición calórico-proteica de larga evolución, lesiones en las extremidades inferiores secundarias al PG

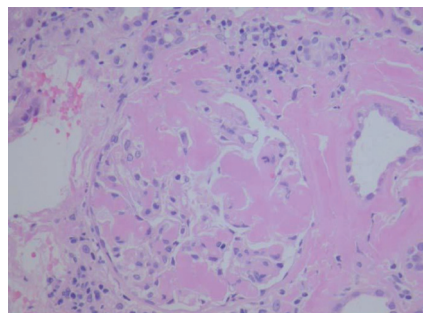
**Tabla 1.** Evolución de la creatinina plasmática y proteinuria

	Abril 2007	Nov. 2007	Octubre 2008	Febrero 2009	Marzo 2009	Abril 2009	Mayo 2009
Creatinina plasmática (mg/dl)	1,16	1,4	1,18	1,5	2,1	3,2	3,9
Proteinuria (g/24 h)	0,4	0,5	2,3	2,8	3,3	2,6	5,8

y leves molestias a la palpación en la zona del injerto renal. Se obtuvo un perfil analítico completo para estudio de enfermedades glomerulares, incluyendo proteinograma e inmunoelectroforesis en sangre y orina; todas las pruebas resultaron negativas.

En la ecografía renal se detectó un injerto de 13,2 x 6,2 cm, con parénquima y ecoestructura conservada sin evidencias obstructivas. El 23 de mayo de 2009 se realiza biopsia renal obteniéndose 25 glomérulos en los que se observó una cantidad variable de un material amorfo eosinófilo, que en la mayoría de los glomérulos se deposita en el penacho glomerular y se extiende hacia el resto. Dicho material también se observa en el intersticio, alrededor de los túbulos y en el espesor de la pared de vasos, haciéndose aún más patente con la tinción Rojo Congo con brillo en verde manzana bajo luz polarizada (figura 1). Con pretratamiento de permanganato potásico, se pierde en la tinción para Rojo Congo. Se observan también túbulos con epitelio edematoso y un infiltrado inflamatorio crónico poco marcado en el intersticio, constituido por linfocitos de pequeño tamaño. El estudio de inmunofluorescencia resultó negativo. El diagnóstico anatomopatológico fue de amiloidosis secundaria tipo AA. Mediante ecocardiografía se descartó la existencia de una miocardiopatía infiltrativa, así como la infiltración en otras localizaciones. El 25 de junio, 3 meses después del inicio del cuadro, la paciente comienza terapia renal sustitutiva, falleciendo a los 6 meses por hemorragia cerebral en el contexto de plaquetopenia e intolerancia al injerto.

Se expone el caso de una mujer de 36 años, con una amiloidosis AA *de novo* en el injerto renal en el contexto de un proceso inflamatorio crónico, hechos ya ampliamente descritos en la bibliografía, como mencionamos anteriormente, pero con varias singularidades que nos hacen mostrar el cuadro, sirviendo de reflexión para otros casos de deterioro agudo de injerto renal. En primer lugar, exponemos el primer caso descrito en la literatura de asociación con PG, proceso inflamatorio crónico, como ya hemos mencionado anteriormente, con amiloidosis AA. En segundo lugar, la aparición de amiloidosis AA *de novo* sobre el injerto renal, sin afectación sistémica, tras 16 largos años de proceso inflamatorio e infeccioso asociado a las úlceras en las extremidades inferiores, manifestación de su PG. En la bibliografía científica se exponen casos en los que la amiloidosis sistémica se desarrolla tras un proceso inflamatorio largo, o incluso lo hace sobre el injerto renal, pero tras años con la propia inflamación. En el caso que nos ocupa, tras



**Figura 1.** Amiloidosis en glomérulo de biopsia renal.

16 años de inflamación la paciente no desarrolla amiloidosis y sí lo hace en tan sólo 4 años de trasplante renal manifestándose sólo en este órgano. En tercer lugar, tanto la amiloidosis AL como la AA *de novo*, lo que hasta ahora se describe en la bibliografía médica, es un deterioro lento e insidioso de la función renal. En nuestra paciente la pérdida del injerto ocurrió en apenas 3 meses, produciéndose posteriormente el fallecimiento.

Sirva este caso como reflexión a la hora de establecer el diagnóstico diferencial en aquellos pacientes con injerto renal y proceso inflamatorio crónico asociado que inician un deterioro de la función de forma rápida asociado con proteinuria y en quienes todos los resultados clínico-analíticos son negativos.

1. Lachmann HJ, Goodman H, Gilbertson JA, et al. Natural history and outcome in systemic AA amyloidosis. *Nephrol Dial Transplant* 2002;17:2003-5.[PubMed]
2. Hartmann A, Holdaas H, Fauchald P, Nordal KP, Berg KJ, et al. Fifteen years experience with renal transplantation in systemic amyloidosis. *Transplant Int* 1992;5:15-8.
3. Dysseleer A, Michaux L, Cosyns JP, Goffin E, Hermans C, Pirson Y. Beningn monoclonal gammopathy turning to AL amyloidosis after kidney transplantation. *Am J Kidney Dis* 1999;34:166-9.[PubMed]
4. Harrison KL, Alpers, CE, Davis CL. De novo amyloidosis in a renal allograft: a case report and review of the literature. *Am J Kidney Dis* 1993;22:468-76.[PubMed]
5. Miller J, Yentzer BA, Clark A, Jorizzo JL, Feldman SR. Pyoderma gangrenosum: A review and update on new therapies. *J Am Acad Dermatol* 2010;62(4):646-54.[PubMed]

**M.J. Izquierdo Ortiz<sup>1</sup>, F. Levy<sup>1</sup>, P. Abaigar<sup>1</sup>, M.L. Carrasco<sup>1</sup>, A. Ruiz<sup>2</sup>, G. Torres<sup>1</sup>**

<sup>1</sup> Sección de Nefrología. Complejo Hospitalario Universitario de Burgos. Burgos, Castilla y León.

<sup>2</sup> Servicio de Anatomía Patológica. Complejo Hospitalario Universitario de Burgos. Burgos, Castilla y León.

## Correspondencia:

María Jesús Izquierdo Ortiz  
Sección de Nefrología. Complejo  
Hospitalario Universitario de Burgos,  
Fuenteovejuna, 138, 09006, Burgos,  
Castilla y León. Tel: 605362762.  
E-mail: maridetrespa@hotmail.com  
E-mail: federicocolevy@yahoo.com.ar

Enviado a Revisar: 26 Abr. 2010 | Aceptado el:  
5 May. 2010

## ¿Peritonitis por *Mycoplasma*?

Nefrología 2010;30(4):484

doi:10.3265/Nefrologia.pre2010.May.10414

### Sr. Director:

Exponemos el caso de una paciente con enfermedad renal crónica (ERC) sometida a diálisis peritoneal automatizada que presentó un probable episodio de peritonitis por *Mycoplasma hominis*.

Se trata de una mujer de 45 años diagnosticada de ERC secundaria a reflujo ureteral en la infancia, portadora de dos trasplantes renales fallidos y con problemas de acceso vascular. Había iniciado programa de diálisis peritoneal en 2008 y había sufrido un episodio previo de peritonitis con mala evolución y cultivo negativo, por lo que fue transferida temporalmente para hemodiálisis. Reinició nuevamente diálisis peritoneal en julio de 2009. Acudió a la unidad de diálisis peritoneal por dolor abdominal y líquido turbio. En la exploración presentaba signos de irritación peritoneal; se realizó recuento peritoneal y se obtuvieron 600 leucocitos/ $\mu$ l, con un 90% de polimorfonucleares; se enviaron cultivos de líquido peritoneal y se inició tratamiento antibiótico intraperitoneal ambulatorio con vancomicina y ceftazidima. A las 48 horas se había incrementado el dolor abdominal y el recuento de leucocitos en efluente peritoneal había aumentado a 13.000 por lo que se decidió su ingreso hospitalario. Presentaba leucocitosis y PCR elevada. Se cambió la pauta de tratamiento a amikacina intraperitoneal y tazocel intrave-

noso, además de iniciarse profilaxis para hongos. Se enviaron exudado vaginal y uretral a cultivar; la paciente refería molestias perineales. Se realizó ecografía abdominal en la que no se observó patología aguda. A partir de este momento asistimos a un lento pero progresivo descenso de células en el recuento peritoneal. Los cultivos bacteriológicos fueron negativos. Las peritonitis con cultivo negativo no deben superar el 20% y son más frecuentes en pacientes que han sido expuestos a antibióticos previamente; también se asocian con mayor tiempo de hospitalización, más retiradas de catéter y transferencia para hemodiálisis<sup>1</sup>, como había sucedido en el episodio previo de esta paciente.

En el exudado uretral creció *M. hominis* que, en un primer momento, se consideró colonizante no patógeno. *M. hominis* puede aislarse en el tracto genital de las mujeres sexualmente activas en un 37,5 a un 75%. La peritonitis de origen ginecológico ha sido comunicada, si bien el aislamiento de *Mycoplasma* ha sido anecdótico<sup>2</sup>. *Mycoplasma* son microorganismos procariotas sin pared celular que habitualmente colonizan las mucosas respiratoria y urogenital, y que pueden producir infecciones, sobre todo en inmunodeprimidos. Al carecer de pared celular la tinción de Gram siempre es negativa y el cultivo es muy laborioso, por ello el diagnóstico de las infecciones por *Mycoplasma* se basa fundamentalmente en la serología. Las tetraciclinas y las fluorquinolonas poseen excelente actividad frente a estos microorganismos<sup>3-6</sup>.

A los 21 días de tratamiento persistían los recuentos peritoneales en torno a 150-200 células con cultivo para hongos y mycobacterias negativos y tinción de Gram persistentemente negativa. Se suspendió, entonces, el tratamiento antibiótico. La evolución clínica de la paciente había sido favorable, también había desaparecido la leucocitosis y la PCR prácticamente se había normalizado. Por ello no se retiró el catéter, como había sido necesario en el caso previo; además, se trataba de una paciente con

serios problemas de acceso vascular. Continuamos realizando recuentos peritoneales que continuaban siendo patológicos, por lo que se decidió iniciar tratamiento con tetraciclinas por vía oral, para a las 72 horas de su inicio descender y mantenerse los leucocitos en líquido peritoneal por debajo de 100, completándose 10 días de tratamiento.

Nuestro diagnóstico fue de probable peritonitis por *M. hominis*.

1. Fahim M, Hawley CM, McDonald SP, Brown FG, Rosman JB, Wiggins KJ, et al. Culture negative peritonitis in peritoneal dialysis patients in Australia: predictors, treatment, and outcomes in 435 cases. *Am J Kidney Dis* 2010;55(4):690-7.[PubMed]
2. Diekman MJ, Kuijper EJ, Boeschoten W. Isolation of *Mycoplasma hominis* from peritoneal effluent of a CAPD patient. *Perit Dial Int* 1991;11(1):84-5.[PubMed]
3. Van der Bijl AE, Kamper AM, De Fijter JW, Paul LC. *Mycoplasma hominis* peritonitis after renal transplantation. *Nephron* 2000;86(4):541-2.[PubMed]
4. Camara B, Mouzin M, Ribs D, Esposito L, Guitard J, Game X, et al. Perihepatitis and perinephric abscess due to *Mycoplasma hominis* in a kidney transplant patient. *Exp Clin Transplant* 2007;5(2):708-9.[PubMed]
5. Pastual M, Audard V, Bralet MP, Rémy P, Salomon L, Tankovic J, et al. *Mycoplasma hominis* infection in renal transplantation. *Nephrol Dial Transplant* 2002;17(3):495-6.[PubMed]
6. Rohner P, Schnyder I, Ninet B, Schrenzel J, Lew D, Ramla T, et al. Severe *Mycoplasma hominis* infection in two renal transplant patients. *Eur J Clin Microbiol Infect Dis* 2004; 23(3):203-4.[PubMed]

**A. Sastre López, M.A. Prieto Velasco, R. Ordóñez, B. de León, G. Stefan, M. Grandá**

Unidad de Nefrología.  
Hospital de León. León.

### Correspondencia:

Aránzazu Sastre López  
Unidad de Nefrología. Hospital de León.  
León  
aranchasastre@hotmail.com

Enviado a Revisar: 30 Abr. 2010 | Aceptado el:  
5 May. 2010