

1. Galla JH. IgA nephropathy. *Kidney Int* 1995;47(2):377-87.
2. Donadio JV, Grande JP. IgA nephropathy. *N Engl J Med* 2002;347(10):738-48.
3. Suzuki K, Honda K, Tanabe K, Nihei H, Yamaguchi Y. Incidence of latent mesangial IgA deposition in renal allograft donors in Japan. *Kidney Int* 2003;63:2286-94.
4. Clarkson AR, Woodroffe AJ, Bannister KM, Lomax-Smith JD, Aarons I. The syndrome of IgA nephropathy. *Clin Nephrol* 1984;21:7-14.
5. Heras M, Saiz A, Sánchez R, Fernández-Reyes MJ, Molina A, Rodríguez MA, et al. La biopsia renal en pacientes de 65 o más años: ¿existen diferencias en la indicación y en la histopatología respecto al resto de pacientes? *Rev Esp Geriatr Gerontol* 2010;45(6):316-9.
6. Appel GB, Waldman M. The IgA nephropathy treatment dilemma. *Kidney Int* 2006;69(11):1939-44.
7. D'Amico G. Natural history of idiopathic IgA nephropathy: role of clinical and histological prognostic factors. *Am J Kidney Dis* 2000;36:227-37.
8. Manno C, Torres DD, Rossini M, Pesce F, Schena FP. Randomized controlled clinical trial of corticosteroids plus ACE-inhibitors with long-term follow-up in proteinuric IgA nephropathy. *Nephrol Dial Transpl* 2009;24:3694-701.
9. Lu J, Zhang H, Chen Y, Li G, Jiang L, Singh AK, Wang H. Combination therapy of prednisone and ACE inhibitors versus ACE-inhibitors alone in patients with IgA nephropathy: a randomized controlled trial. *Am J Kidney Dis* 2009;53(1):26-32.
10. Ballardie FW, Roberts IS. Controlled prospective trial of prednisolone and cytotoxics in progressive IgA nephropathy. *JASN* 2002;13(1):142-8.

**M. Heras<sup>1</sup>, A. Saiz<sup>2</sup>, J. Pardo<sup>3</sup>,  
M.J. Fernández-Reyes<sup>1</sup>, R. Sánchez<sup>1</sup>,  
F. Álvarez-Ude<sup>1</sup>**

<sup>1</sup> Servicio de Nefrología. Hospital General. Segovia.

<sup>2</sup> Servicio de Anatomía Patológica. Hospital Ramón y Cajal. Madrid.

<sup>3</sup> Servicio de Medicina Interna. Hospital General. Segovia.

**Correspondencia:** M. Heras  
Servicio de Nefrología. Hospital General.  
Ctra. de Ávila. 40002 Segovia.  
manuhebe@hotmail.com  
mherasb@saludcastillayleon.es

## Síndrome hemofagocítico reactivo a infección por citomegalovirus en paciente trasplantado renal

*Nefrología* 2011;31(2):236-8

doi:10.3265/Nefrologia.pre2010.Nov.10639

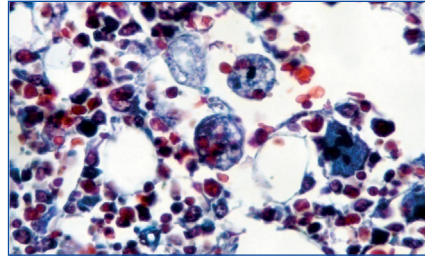
### Sr. Director:

El síndrome hemofagocítico es una rara entidad clínica, caracterizada por una proliferación generalizada, no maligna, de histiocitos con importante actividad hemofagocítica<sup>1-3</sup>. La etiología de este cuadro se puede dividir en dos: primario o genéticamente determinado o secundario: vírico, bacterias, hongos, parásitos, neoplasias, colagenosis, inmunodeficiencias o fármacos<sup>1-7</sup>. El cuadro clínico se caracteriza por fiebre, hepatoesplenomegalia, linfadenomegalia, síntomas neurológicos, edema y erupción cutánea<sup>1,2,8,9</sup>. Los hallazgos de laboratorio más importantes son pancitopenia, hipertrigliceridemia, hipofibrinogenemia, hiponatremia, hipoproteinemia, elevación de enzimas hepáticas, elevación de LDH y ferritina, pleocitosis en LCR y actividad defectuosa de células NK<sup>10</sup>. Desde el punto de vista histopatológico, la existencia de hemofagocitosis en la médula ósea, en el bazo y en los ganglios linfáticos, la falta de hallazgos malignos y un 2% de células con actividad hemofagocítica son suficientes para el diagnóstico<sup>1-3</sup>. El síndrome hemofagocítico tiene mal pronóstico a pesar de tratamiento, con una supervivencia media de 2 semanas desde que se inicia el cuadro clínico. La supervivencia puede llegar al 60% a 5 años si hay una respuesta adecuada al tratamiento<sup>11,12</sup>. Como alternativas terapéuticas se encuentran el empleo de agentes que interrumpen la función de los histiocitos y macrófagos activados como etopósido, esteroides, dosis altas de Ig i.v., ciclosporina A, globulina antitímocito, anticuerpos anti-TNF y, en casos seleccionados, trasplante de médula ósea<sup>13,14</sup>.

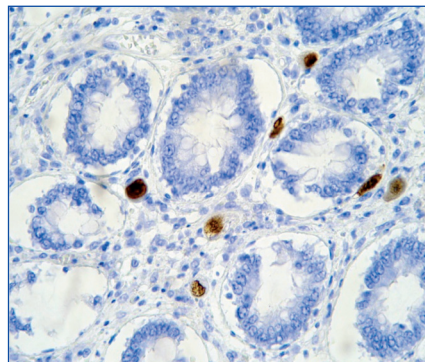
Hombre de 53 años, sometido a trasplante renal que acude a urgencias por

presentar cuadro febril con temperatura de 38,5 °C de 24 horas de evolución con escalofríos, dolor abdominal leve difuso, astenia, anorexia y disminución subjetiva del volumen de diuresis. La exploración física fue normal y en las diferentes pruebas practicadas de urgencia no se encontró patología relevante: radiografías normales, analítica de sangre y orina normal, hemocultivo y urocultivo negativo, antígeno precoz CMV negativo (en este momento no se disponía de PCR de CMV en nuestro hospital). El cuadro progresó con un aumento del dolor abdominal, en la tomografía computarizada (TC) se observó dilatación de asas de delgado de posible etiología isquémica o infecciosa. Ante los hallazgos y el empeoramiento clínico se realizó laparotomía exploratoria sin observarse anomalías. En el líquido peritoneal creció un estafilococo coagulasa negativo tratado con meropenem a dosis de 500 mg cada 12 horas. Tras la intervención presentó una mejoría clínica a pesar de la aparición de fleo paralítico posquirúrgico con resolución espontánea del mismo. A los pocos días aparecieron nuevos picos febriles junto con cuadro diarreico, inicialmente sin productos patológicos pero, posteriormente con melenas, asociado a deterioro neurológico, hepatoesplenomegalia, así como alteración función hepática, anemia y trombocitopenia. Se solicitaron nuevas pruebas en las que destacaron: antígeno precoz CMV positivo con PCR de CMV mayor a 100.000 copias/ml. Esoagogastroduodenoscopia: esofagitis infecciosa. Analítica: GOT/GPT 135/156 U/l; LDH 558 U/l; sodio 130 meq/l, fibrinógeno 133 mg/dl, hemoglobina 9,2 g/dl, y hematocrito del 26,8% y plaquetas de 48.000  $\mu$ l con leucocitos normales (5.500  $\mu$ l con fórmula normal), aumento muy importante de triglicéridos (738 mg/dl), deterioro progresivo de función renal (creatinina entorno a 4-5 mg/dl). Haptoglobina normal, test de Coombs negativo. Extensión de sangre periférica: algún esquistocito con ausencia de reticulocitos. Punción de médula ósea: compatible con síndrome hemofagocítico (figura 1).

Ante dichos hallazgos, se diagnosticó al paciente de síndrome hemofagocítico reactivo a infección por CMV; se consultó con la unidad de enfermedades infecciosas y se inició terapia con la siguiente pauta: terapia anti-CMV con ganciclovir 50 mg/12 h y gammaglobulina inespecífica i.v. 30 g/48 h y para el síndrome hemofagocítico con bolos de metilprednisolona, manteniendo la ciclosporina que llevaba el paciente a dosis bajas (niveles en torno a 50 ng/ml). A pesar del tratamiento se produjo un deterioro del estado general y del estado neurológico y el paciente fue ingresado finalmente en la UCI por desaturación, donde falleció poco después por fallo multiorgánico, a los 12 días del ingreso. En la autopsia se observaron: infección por CMV diseminada, con afectación fundamental de tracto digestivo y pulmón (figura 2) y síndrome hemofagocítico reactivo (figura 1)



**Figura 1.** Tricrómico. Histiocitos con hematíes en su interior indicando su actividad hematófaga en la médula ósea.



**Figura 2.** Tinción con inmunoperoxidasas. Células conteniendo CMV en tejido intestinal.

El síndrome hemofagocítico tiene una prevalencia estimada del 0,4% en pacientes con trasplante renal<sup>11</sup>, lo cual lo hace ser una complicación rara en este grupo de pacientes. Además, en éstos la etiología más frecuente es la secundaria a una infección<sup>14</sup>. Otro punto a considerar es el mal pronóstico de estos pacientes, siendo fundamental el diagnóstico precoz para inicio de una terapia precoz. En cuanto a las estrategias de tratamiento, no hay un consenso, y se han propuesto múltiples tratamientos como el uso de esteroides y ciclosporina<sup>14</sup>, el empleo de inmunoglobulina específica, el tratamiento del agente etiológico, etc.

Por otro lado, la infección por CMV en el paciente trasplantado renal es una complicación bien conocida, aunque actualmente su incidencia y repercusión cada vez es menor por la profilaxis empleada<sup>15</sup>. No obstante, a pesar de ello, es un diagnóstico que debemos tener en cuenta ante cualquier deterioro del estado general del paciente trasplantado, porque las complicaciones de este cuadro infeccioso son todas graves y el diagnóstico precoz con inicio de terapia apropiada mejora mucho el pronóstico.

El síndrome hemofagocítico es una complicación rara tras el trasplante renal. No obstante, es una entidad clínica que debemos tener presente en el diagnóstico diferencial de estos pacientes sobre todo si se asocia con fiebre, organomegalias y pancitopenia. Para el diagnóstico de presunción los datos de los análisis de sangre (pancitopenia, alteración de la función hepática, aumento de LDH, disminución de fibrinógeno, aumento de triglicéridos, hiponatremia, etc.), nos pueden orientar, pero es el análisis de la médula ósea la prueba que nos va a acercar más al diagnóstico. En cuanto a la etiología más probable en estos pacientes inmunodeprimidos, será la infección viral la que en el mayor número de casos esté implicada como agente desencadenante del proceso. El problema de esta entidad clínica es que todavía no existe un tratamiento específico, teniendo una supervivencia muy baja del paciente trasplantado, y si sobrevive es raro que el injerto renal sea funcional.

1. Kenneth L, McClain. Up to Date. Haemophagocytic lymphohistiocytosis. Versión 18.2. Mayo 2010.
2. Artigues Barceló A, Ferragut Reus M, Sánchez C, Amengual L, Matanza L, Sanz Parras MS. Síndrome hemofagocítico y linfoma cutáneo de células T. *An Med Interna (Madrid)* 2004;21:131-4.
3. Janka G, Imashuku S, Elinder G, Schneider M, Henter JI. Infection- and malignancy-associated hemophagocytic syndromes. *Secondary hemophagocytic lymphohistiocytosis. Hematol Oncol Clin North Am* 1998;12:435-44.
4. Stephan JL, Kone-Paut L, Galambrun C, Mouy R, Bader-Meunier B, Prieur AM. Reactive haemophagocytic syndrome in children with inflammatory disorders. A retrospective study of 24 patients. *Rheumatology* 2001;40(11):1285-92.
5. Boehler A, Schaffner A, Salomon F, et al. CMV disease of late onset following renal transplantation: a potentially fatal entity. *Scand J Infect Dis* 1994;26:369.
6. Kürsat S, Cagırgan S, Ok E, et al. Haemophagocytic-histiocytic syndrome in renal transplantation. *Nephrol Dial Transplant* 1997;12:1058.
7. Mroczek E, Weisenburger D, Grierson H, Markin R, Purtilo D. Fatal infectious mononucleosis and virus associated hemophagocytic syndrome. *Arch Pathol Lab Med* 1987;111:530-5.
8. De Kerquenec C, Hillaire S, Molinie V, et al. Hepatic manifestations of haemophagocytic syndrome: a study of 30 cases. *Am J Gastroenterol* 2001;96(3):852-7.
9. Wong K, Chan J. Reactive hemophagocytic syndrome: a clinicopathologic study of 40 patients in an Oriental population. *Am J Med* 1992;93:177-80.
10. Esumi N, Ikshima S, Hibi S, Todo S, Imashuku S. High serum ferritin level as a marker of malignant histiocytosis and virus-associated haemophagocytic syndrome. *Cancer* 1988;61(10):2071-6.
11. Karras A, Thervet E, Legendre C. Haemophagocytic syndrome in renal transplant recipients: report of 17 cases and review of literature. *Transplantation* 2004;77(2):238-43.
12. Risdall RJ, McKenna RW, Nesbit ME, et al. Virus-associated hemophagocytic syndrome: a benign histiocytic proliferation distinct

S. Bea Granel<sup>1</sup>, I. Beneyto Castello<sup>1</sup>,  
D. Ramos Escorihuela<sup>1</sup>, J. Sánchez Plumed<sup>1</sup>,  
P. Sánchez Pérez<sup>1</sup>, J. Hernández-Jaras<sup>1</sup>,  
S. Rivas<sup>2</sup>

<sup>1</sup> Servicio de Nefrología. Hospital Universitario La Fe. Valencia.

<sup>2</sup> Servicio de Anatomía Patológica. Hospital Universitario La Fe. Valencia.

**Correspondencia:** S. Bea Granel

Servicio de Nefrología.

Hospital Universitario La Fe.

Avda Campanar, 21. 46009 Valencia.

serbegra@yahoo.es

## Recuperación parcial de la función renal tras trasplante autólogo en paciente con enfermedad renal crónica y mieloma múltiple

Nefrología 2011;31(2):238-40

doi:10.3265/Nefrologia.pre2010.Aug.10496

### Sr. Director:

El mieloma múltiple (MM) es una enfermedad tratable, aunque incurable<sup>1,3</sup>; su pronóstico ha mejorado en los últimos años, con una supervivencia media de 2-3 años, debido a un cambio terapéutico atribuible a la introducción del trasplante autólogo de progenitores hematopoyéticos (auto-TPH) y tres nuevos fármacos antimielomatosos: talidomida, lenalidomida y bortezomib<sup>4</sup>, los cuales han mostrado ser seguros en pacientes con MM y fallo renal<sup>1</sup>.

La insuficiencia renal constituye uno de los principales factores de mal pronóstico de la enfermedad<sup>2</sup>, apareciendo en un 25-30% de los casos, de los cuales el 2-3% precisan diálisis, con una supervivencia media de 4 meses al año<sup>3,4</sup>. Su origen es multifactorial, aunque la causa más frecuente es la eliminación renal de cadenas ligeras (proteinuria de Bence-Jones), cuya presencia en los túbulos se denomina histológicamente «riñón de mieloma»<sup>1</sup>.

Presentamos el caso de un paciente de 53 años de edad, diagnosticado de MM IgA lambda estadio III/B de Durie Salmon con fracaso renal agudo secundario a probable riñón de mieloma, que precisó hemodiálisis desde el momento del diagnóstico. Inició quimioterapia de primera línea con bortezomib, adriamicina y dexametasona (esquema PAD) previo a auto-TPH con melfalan, con excelente tolerancia clínica, que le permitió alcanzar remisión completa estricta (RC), aunque sin respuesta nefrológica. A partir de los 11 meses de iniciar programa dialítico presenta una progresiva mejoría del filtrado glomerular (FG) hasta poder abandonar la técnica dialítica definitivamente a los 14 meses del diagnóstico (tabla 1).

El grado de disfunción renal ensombrece el pronóstico de los pacientes con MM, más aún en aquellos que precisan diálisis, describiéndose menor supervivencia, mayor mortalidad a corto plazo (estimada en 4 meses), mayor susceptibilidad a infecciones, mayor estancia hospitalaria y mayor compromiso de la calidad de vida del enfermo. Por todas estas razones, clásicamente se ha contraindicado el tratamiento con altas dosis de quimioterapia y auto-TPH<sup>5</sup>. No obstante, hoy día, en los enfermos menores de 65 años con buen estado general el tratamiento de elección es la poliquimioterapia, con esquemas que incluyen, además de la dexametasona, otros fármacos como vincristina, adriamicina y ciclofosfamida, junto con los nuevos fármacos antimielomatosos: talidomida, lenalidomida y bortezomib, seguido de auto-TPH<sup>5,6</sup>, así como soporte de diálisis de ser necesario, ya que aumenta las posibilidades de RC en un 20-40% de los casos, con una supervivencia libre de progresión de 2,5-4 años y una supervivencia general de 4-5 años<sup>7,9</sup>, con recuperación total o parcial del FG en un 25-58%, lo cual implica una mejoría de la supervivencia<sup>4,10</sup>.

Tauro et al, al igual que otros autores, han referido que pacientes que

reciben QT y auto-TPH pueden tener una recuperación parcial de la función renal con disminución de la dosis y frecuencia de diálisis, si bien son muy pocos los que pueden abandonarla definitivamente tras el tratamiento. También comunican que la recuperación parcial de la función renal se ve influida por el tipo de paraproteína (IgA e IgM tienen mayor riesgo de progresión que IgG), tiempo de evolución del MM y tiempo de evolución del fallo renal<sup>4,10,11</sup>.

Badros et al realizan el primer estudio prospectivo de pacientes con MM sometidos a auto-TPH. Refieren que los pacientes menores de 70 años con MM y fallo renal, incluso aquellos dependientes de diálisis, deben ser tratados con menores dosis de quimioterapia (melfalan 140 frente a 200 mg), disminuyendo la incidencia de efectos adversos, y que el auto-TPH precoz es un tratamiento seguro, que incrementa la posibilidad de RC, de recuperación total o parcial del FG y, por tanto, la supervivencia global, aunque los resultados muestran que pasados 12 meses con insuficiencia renal, la recuperación del FG es altamente improbable<sup>4</sup>.

Matsue recientemente ha publicado un estudio en relación con la reversibilidad del fallo renal dependiente de diálisis, y la relación con la concentración de cadenas ligeras. Dicho estudio considera que el tratamiento *gold-standard* de los pacientes con MM e insuficiencia renal debe basarse en la dexametasona a altas dosis, por su rápida respuesta, asociada con nuevos fármacos como la talidomida y el bortezomib, los cuales han mostrado gran efectividad en el tratamiento del MM asociado con deterioro del FG. En su serie, el 67% de los pacientes dependientes de diálisis prescindieron de la misma tras la administración de dexametasona y talidomida, con una estancia media en diálisis de 2 meses. El bortezomib fue utilizado con éxito como fármaco de segunda línea en 3 pacientes dependientes de diálisis, sin eviden-