

Primer caso de infección peritoneal por *Oerskovia turbata* (*Cellulosimicrobium funkei*)

Nefrología 2011;31(2):223-5

doi:10.3265/Nefrologia.pre2010.Nov.10508

Sr. Director:

La infección peritoneal (IP) o peritonitis es una complicación frecuente en diálisis peritoneal (DP). Puede lesionar la membrana peritoneal, compromete la supervivencia de la técnica y es la principal causa de transferencia a hemodiálisis¹. La mayoría de episodios de IP se deben a cocos grampositivos, aunque se está observando un aumento de IP por bacilos gramnegativos con peor pronóstico clínico².

Las infecciones por *Oerskovia* son raras en humanos, sólo hay cuatro casos publicados de IP por este género³⁻⁶. El género *Oerskovia* comprende dos grandes especies: *Oerskovia xanthineolytica* (*O. xanthineolytica*) y *Oerskovia turbata* (*O. turbata*) denominadas actualmente según análisis filogenético comparativo de la secuencia de genes 16S ARNr como *Cellulosimicrobium cellulans*⁷ y *Cellulosimicrobium funkei*, respectivamente⁸. Son bacilos grampositivos presentes en el suelo, los pastos y las aguas de diversas partes del mundo. Las colonias se caracterizan por presentar un pigmento de color amarillo con hifas vegetativas que forman ramitas y que penetran en el agar^{9,10}.

A continuación describimos el primer caso de peritonitis por *O. turbata* en un paciente sometido a diálisis peritoneal automática (DPA), así como una revisión de los casos publicados.

Hombre de 62 años con antecedentes de hipertensión arterial, dislipemia, accidente vascular cerebral y cardiopatía isquémica. Inicia DPA en agosto del 2006 tras nefrectomía bilateral por carcinoma transicional. Presentó un primer episodio de IP por *Pasteurella multocida* en

octubre de 2008 que se relacionó con el contacto con un gato.

En julio de 2009 presentó la segunda IP; se inició tratamiento empírico con vancomicina y gentamicina intraperitoneal y ciprofloxacino por vía oral. Al tercer día se informó del crecimiento de un bacilo grampositivo con una identificación preliminar de *Oerskovia* sp. Al sexto día, el antibiograma mostró una sensibilidad intermedia al ciprofloxacino y sensible al cotrimoxazol, por lo que se cambió el ciprofloxacino por cotrimoxazol por vía oral, manteniéndose la pauta de vancomicina por vía intraperitoneal cada 5 días y se retiró la gentamicina. Al décimo día de tratamiento el líquido peritoneal era claro. El tratamiento antibiótico se mantuvo 22 días.

A los 13 días de finalizar el tratamiento antibiótico el paciente presentó una recaída de la IP. Se reinició el tratamiento con vancomicina, gentamicina intraperitoneal y cotrimoxazol por vía oral, con profilaxis con fluconazol. Al tercer día el aspecto del líquido era claro y se informó del crecimiento de *Oerskovia* sp. resistente a cotrimoxazol y sensible a ciprofloxacino, por lo que se cambió la pauta antibiótica, se retiró la gentamicina y se mantuvo el tratamiento con vancomicina. Después de 21 días de tratamiento antibiótico presentó una segunda recaída de IP por lo que se retiró el catéter de DP y el paciente fue transferido para hemodiálisis. El cultivo del catéter fue negativo.

Microbiología

Los líquidos peritoneales se cultivaron en botellas aerobias y anaerobias para hemocultivo BacT/Alert (bioMérieux, Durham, NC, EE.UU.). Entre las 23 y las 24 horas se detectaron ambas botellas como positivas y en la tinción de Gram se visualizaron bacilos grampositivos ramificados. Se realizaron resiembras en placas de agar sangre, agar chocolate y agar sangre ANC que se incubaron a 35 °C en un 5% de CO₂, observándose crecimiento a las 48-72 horas de unas colonias con una coloración amarilla pastel característica (figura 1). Las colonias eran catalasa positivas y

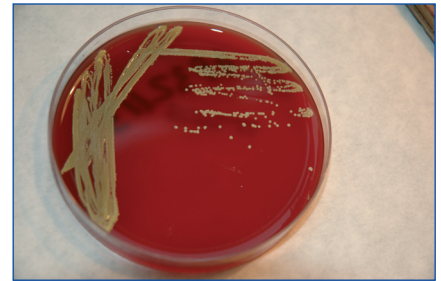


Figura 1. Cultivo de *Oerskovia* en agar sangre.

oxidasa negativas, y se identificaron con galerías API Coryne (bioMérieux Marcy L'Etoile, Francia), en las que se obtuvo el código 7572727 que presentaba un porcentaje del 99,9% como *Oerskovia* sp. Posteriormente se estudiaron por la técnica de secuenciación 16S ARNr, y el análisis filogenético de la secuencia de genes dio como resultado *Cellulosimicrobium funkei*.

Revisión de los casos publicados de IP por *Oerskovia*

Se han publicado 4 casos de IP por *O. xanthineolytica* en DP y en dos de ellos fue necesaria la retirada de catéter^{3,6}. Los casos con buena evolución han sido tratados con dos antibióticos intraperitoneales durante 15 días^{4,5} (tabla 1).

Presentamos el primer caso de IP por *O. turbata*. Esta especie es menos frecuente en infecciones humanas que *O. xanthineolytica* según la revisión publicada en el año 2006⁷. Se trata del primer caso de infección por *Oerskovia* diagnosticada en nuestro centro. Actualmente, según el análisis filogenético comparativo de la secuencia de genes 16S ARNr, se denomina *Cellulosimicrobium*.

Las infecciones humanas producidas por *Oerskovia* se presentan en pacientes inmunodeprimidos y portadores de cuerpos extraños: catéteres centrales, prótesis valvulares y articulares y catéteres de diálisis peritoneal^{3-7,9,11}. En algún caso el origen de la infección se ha relacionado con trabajar o vivir en áreas rurales^{5,10}.

El tratamiento puede requerir más de un antibiótico y la retirada del cuerpo ex-

Tabla 1. Resumen de los casos publicados de IP por *Oerskovia*

Referencia bibliográfica	Paciente	Especie	Tiempo en DP Tipo de DP	Tratamiento antibiótico	Retirada de catéter
Rihs JD, CM 1990	Hombre 70 años	<i>O. xanthineolytica</i>	11 años DPCA	Vancomicina y gentamicina	Sí
Borra S, AJKD 1996	Mujer 59 años	<i>O. xanthineolytica</i>	6 semanas DPCA	Vancomicina y Doxacidina	No
Lujan-Zilbermann, J PIDJ 1999	Hombre 13 años	<i>O. xanthineolytica</i>	11 meses DPCA	Vancomicina	No
Moyano MJ, Reunión anual del DP 2010	Hombre 75 años	<i>O. xanthineolytica</i>	4 años DPCA	Vancomicina	Sí
Presente caso, 2010	Hombre 62 años	<i>O. turbata</i>	3 años DPA	Vancomicina ciprofloxacino y cotrimoxazol	Sí

traño. En todos los casos el germen ha sido sensible *in vitro* al antibiótico, aunque los resultados *in vivo* han sido pobres⁷. Nuestro caso, a pesar del tratamiento antibiótico correcto, no consiguió erradicar la infección y requirió la retirada del catéter de DP.

Esta bacteria es resistente, aunque no especialmente virulenta, ya que no se han registrado casos de fallecimiento^{7,12}. La mayoría de infecciones por *O. turbata* eran pacientes en inmunodeprimidos¹³⁻¹⁵. Nuestro paciente vivía en un área urbana y convivía con un gato, pero no hay referencias que relacionen la infección por *Oerskovia* con los animales domésticos.

El género *Oerskovia* suele ser resistente *in vitro* a la penicilina, aminoglicósidos, macrólidos y cefalosporinas, y presenta resistencia intermedia al ciprofloxacino. Se considera sensible *in vitro* a la vancomicina y a la rifampicina^{7,12}. En este caso, el germen era sensible a la vancomicina, rifampicina, meropenem y cotrimoxazol, con sensibilidad intermedia al ciprofloxacino. Debido a la inexistencia de unos puntos de concentración inhibitoria mínima estandarizados para el estudio de la sensibilidad de esta bacteria, en nuestro hospital se utilizaron las CIM para el género *Corynebacterium* sp.

En conclusión, las IP por *Oerskovia* son infrecuentes a pesar de ser un germen

ampliamente distribuido en la naturaleza. Puede afectar a pacientes inmunodeprimidos e inmunocompetentes portadores de cuerpos extraños. La respuesta al tratamiento antibiótico suele ser mala y puede requerir la retirada del catéter. Es posible que en un futuro esta bacteria sea más común en humanos por su distribución en la naturaleza y el aumento de pacientes inmunodeprimidos portadores de material protésico.

1. Davenport A. Peritonitis remains the major clinical complications of peritoneal dialysis: the London, UK, peritonitis audit 2002-2003. *Perit Dial Int* 2009;29:297-302.
2. Jarvis EM, Hawley CM, McDonald SP, Brown FG, Rosman JB, Wiggins KL, et al. Predictors, treatment and outcomes of non-*Pseudomonas* Gram-negative peritonitis. *Kidney Int* 2010; May 26 (epub).
3. Rihs JD, McNeil MM, Brown JM, Yu VL. *Oerskovia xanthineolytica* Implicated in Peritonitis Associated with Peritoneal Dialysis: Case Report and review of *Oerskovia* Infections in Humans. *J Clin Microbiol* 1990;27:1934-7.
4. Borra S, Kleinfeld M. Peritonitis caused by *Oerskovia xanthineolytica* in a patient on chronic ambulatory peritoneal dialysis (CAPD). *Am J Kidney Dis* 1996;27:458.
5. Lujan-Zilbermann J, Jones D, DeVincenzo J. *Oerskovia xanthineolytica* peritonitis: Case Report and Review. *Pediatr Infect Dis J* 1999;18:738-9.
6. Moyano MJ, Aresté N, Suárez A, Páez C, Ortega R, Milán JA. Peritonitis por

Oerskovia xanthineolytica en paciente en diálisis peritoneal. Publicación Póster. La Coruña: VII Reunión nacional de Diálisis Peritoneal, 4-6 de febrero de 2010.

7. Rowlinson MC, Bruckner DA, Hinnebusch C, Nielsen K, Deville JG. Clearance of *Cellulosimicrobium cellulans* bacteremia in a Child without Central Venous Catheter Renal. *J Clin Microbiol* 2006;44:2650-4.
8. Brown JM, Steigerwalt AG, Money RE, Daneshvar MI, Romero LJ, McNeil MM. Characterization of clinical isolates previously identified as *Oerskovia turbata*: proposal of *Cellulosimicrobium funkei* sp. Nov. and emended description of the genus *Cellulosimicrobium*. *Intern J Syst Evol Microbiol* 2006;56:801-4.
9. Reller LB, Maddoux GL, Mark MD, Eckman R, Pappas G. Bacterial Endocarditis Caused by *Oerskovia turbata*. *Ann Intern Med* 1975;83:664-6.
10. Cruickshank JG, Gawler AH, Shalton C. *Oerskovia* species: Rare opportunistic pathogens. *J Med Microbiol* 1979;12:513-5.
11. Harrington RD, Lewis CG, Aslanzadeh J, Stelmach P, Woolfrey AE. *Oerskovia xanthineolytica* Infection of a Prosthetic Joint: Case report and Review. *J Clin Microbiol* 1996;34:1821-4.
12. Tucker JD, Montecino R, Winograd JM, Ferraro MJ, Michelow IC. Pyogenic Flexor Tenosynovitis Associated with *Cellulosimicrobium cellulans*. *J Clin Microbiol* 2008;46:4106-8.
13. LeProwse CR, McNeil MM, Mc Carty JM. Catheter-Related Bacteremia Caused by *Oerskovia turbata*. *J Clin Microbiol* 1989;27:571-2.
14. Reina J, Llupart I, Altes J. Absceso axilar producido por *Oerskovia turbata* en un paciente de SIDA. *Rev Clin Esp* 1991;188:485-6.
15. Lair MI, Bentolila S, Grenet D, Cahen D, Honderlick P. *Oerskovia turbata* and *Comamonas acidovorans* Bacteremia in a Patient with AIDS. *Eur J Clin Microbiol Infect Dis* 1996;15:424-6.

L. Betancourt Castellanos¹, E. Ponz Clemente¹, D. Fontanals Aymerich², C. Blasco Cabañas¹, D. Marquina Parra¹, C. Grau Pueyo¹, M. García García¹

¹ Servicio de Nefrología. Corporación Sanitaria Parc Taulí. Institut Universitari Parc Taulí (UAB). Sabadell, Barcelona.

² Laboratorio de Microbiología. Corporación Sanitaria Parc Taulí. Institut Universitari Parc Taulí (UAB). Sabadell, Barcelona.

Correspondencia: L. Betancourt Castellanos
Servicio de Nefrología.

Corporación Sanitaria Parc Taulí.

Institut Universitari Parc Taulí (UAB), Parc Taulí s/n.
08203 Sabadell. Barcelona.

lorelaybc@hotmail.com

eponz@tauli.cat

A patient with acute renal failure and episcleritis, is there more than meets the eye?

Nefrología 2011;31(2):225-6

doi:10.3265/Nefrología.pre2010.Dec.10753

Dear Editor:

The kidney and the eye, with their characteristic vascular anatomy, are vulnerable to vasculitis syndromes like antineutrophil cytoplasmic antibodies (ANCA) associated small vessel vasculitis¹⁻³.

Here we present a case of a 44 year old male patient complained of asthenia for one month. Two weeks before he developed bilateral subconjunctival hemorrhage without photophobia or ocular pain. The patient denied epistaxis, hemoptysis, abdominal pain, arthralgias or myalgias. On examination he had subconjunctival bleeding due to bilateral diffuse episcleritis (Figure 1). There were no cardiopulmonary auscultatory findings, no purpura and no signs of arthritis. The patient past medical history was remarkable for chronic sinusitis with frequent episodes of epistaxis. The blood panel showed severe azotemia (serum creatinine 11,2 mg/dl, BUN 100 mg/dl), normocytic normochromic anaemia (Hb 11,3 g/dl; Ht 33,3%), C-reactive protein 16,9 mg/L (0-10 mg/L), active urinary sediment (30 red blood cells per high-

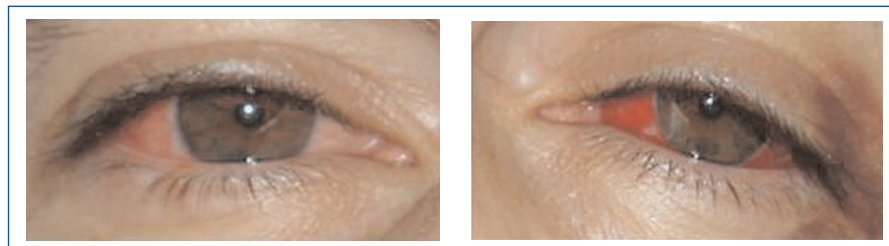


Figure 1. Subconjunctival bleeding due to diffuse episcleritis.

power field, 4 red blood cell casts), and a 24 hour proteinuria of 2,2 g. Renal imaging revealed normal size kidneys and normal corticomedullary differentiation. Hemodialysis was initiated due to uremic syndrome. Chest X-ray and chest CT scan did not show any evidence of active disease in the lower respiratory tract. Nasal sinus CT scan was compatible with a previous history of chronic sinusitis involving right ethmoidal and both maxillary sinus. Nasal mucosa biopsy showed a non-specific inflammatory process. Serologic panel was negative for HIV1 and 2, HBV and HCV infection, complement fractions were within normal range. The immunological study was positive for circulating C-ANCA with anti-proteinase 3 (PR3) activity confirmed by enzymatic immunoassay (ELISA), and negative for anti-nuclear, anti DNAs and anti-glomerular basement membrane (anti-GBM) antibodies. The renal biopsy revealed a segmentar necrotizing glomerulonephritis with circumferential crescents in more than 80% of glomeruli (Figure 2). Immunofluorescence microscopy was compatible with a pauci-immune glomerulonephritis. The above investigation confirmed the diagnosis of ANCA associated small vessel vasculitis and the patient initiated treatment with cyclophosphamide (100 mg id po), methylprednisolone (1 g id ev) changed to prednisolone (70 mg id po) after 3 days, and prophylactic antibiotherapy with trimethoprim/sulfamethoxazole. On hospital day four, he had a complete remission of the oftalmic disease, maintaining severe renal failure. Three months later, our patient

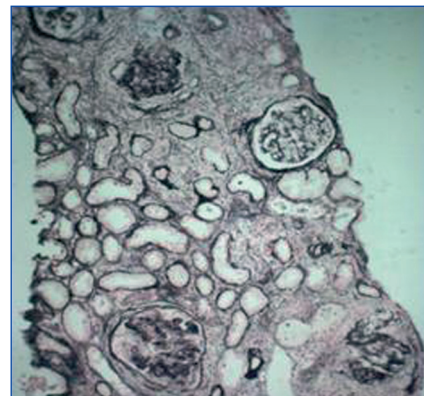


Figure 2. Cellular circumferential crescents in more than 80% of glomeruli (Silver stain, x100).

remained on hemodialysis due to severe azotemia, without glomerular hematuria. Since renal function did not recover and there was no evidence of active extrarenal disease, immunosuppressors were discontinued.

The authors present a case report of systemic vasculitis associated with ANCA with specificity for anti-proteinase 3 (PR3), with renal, upper respiratory tract and eye involvement suggestive of Wegener granulomatosis.

The specificity of ANCA and its role on prognosis was shown by a retrospective study by Sven Weidner, involving 80 patients with confirmed pathological diagnosis of pauci-immune glomerulonephritis. In this study, patients with PR3 ANCA had a higher risk of progressing to end-stage renal disease (ESRD)⁴. The patient in our case report, besides having PR3 ANCA, also presented with a pre-treatment serum creatinine above 500 µmol/L (5,7 mg/dl), which also