

ethanol poisoning. *Int J Artif Organs* 1999;1:18-20.

3. Kraut J, Kurtz I. Toxic alcohol ingestions: clinical features, diagnosis, and management. *Clin J Am Soc Nephrol* 2008;3:208-25.
4. Adinoff B, Bone H, Linnoila M. Acute ethanol poisoning and the ethanol withdrawal syndrome. *Medical Toxicology* 1988;3:172-93.

J.O. Quispe Gonzales, B. Gómez Giralda, C. Ruiz-Zorrilla López, M.I. Acosta Ochoa, K. Ampuero Anachuri, A. Molina Miguel

Sección de Nefrología. Hospital Universitario Río Hortega. Valladolid.

Correspondencia: C. Ruiz-Zorrilla López
Sección de Nefrología.

Hospital Universitario Río Hortega.

Dulzaina, 2. 47012 Valladolid.

carlosruizorrilla@hotmail.com

Hiperoxaluria primaria de diagnóstico tardío en paciente joven con insuficiencia renal crónica avanzada

Nefrología 2011;31(2):227-9

doi:10.3265/Nefrología.pre2010.Nov.10725

Sr. Director:

La hiperoxaluria primaria (HOP) es una alteración metabólica bastante infrecuente, con una incidencia anual de 0,11-0,26/100.000 niños nacidos y una prevalencia de 1-2,9/1.000.000 habitantes, aproximadamente¹. En España existe un número relativamente elevado de casos a expensas de un aumento en la incidencia en las Islas Canarias (específicamente en La Gomera)². El diagnóstico suele hacerse de forma tardía, existiendo un promedio de 3,4 años desde el comienzo de los síntomas hasta el diagnóstico. Sólo el 30% de los casos son diagnosticados de forma precoz³. Esto conduce a que, en la mayoría de los casos, en el momento del diagnóstico definitivo los pacientes presenten depósitos universales de oxalato, incluyendo el sistema cardiovascular, que conducen inexorablemente a la muerte.

La patogenia de la enfermedad viene dada por la existencia de un defecto enzimático situado en el perioxosoma del hepatocito, que aumenta la conversión de glioxilato a oxalato poco soluble⁴. El gen afectado en la tipo I es el *AGXT*, que se encuentra situado en el cromosoma 2q36-37 y que corresponde a la enzima alanina-glioxilato aminotransferasa (proteína de 43 kDa)², que necesita de la vitamina B₆ (piridoxina) para su adecuado funcionamiento. Se han observado diferentes mutaciones en el gen de la *AGXT* que conllevan múltiples defectos, entre los que el más frecuente es la ausencia de actividad inmunorreactiva y catalítica de la proteína (42%)⁵. El único tratamiento realizado con éxito en estos pacientes consiste en el trasplante hepático o hepatorenal que pueda suplir la actividad enzimática y función renal, respectivamente.

Hombre de 24 años de origen magrebí, con antecedentes personales de insuficiencia renal crónica (IRC) secundaria a nefrocalcinosis. Había presentado múltiples infecciones, dos abscesos en psoas derecho y unión esternoclavicular izquierda, aunque en ninguno de los dos casos se pudo identificar el germen etiológico. Ese mismo año presentó un accidente cerebrovascular isquémico talámico y perimesencefálico derecho. Ingresó en el hospital de su comunidad por cuadro de deterioro severo del estado general, fiebre recurrente y episodios reincidentes de artritis de hombro derecho por *S. epidermidis* y de articulación esternoclavicular izquierda por enterococo, ambos secundarios a bacteriemia por catéter permanente yugular derecho (previamente presentó trombosis de varios accesos vasculares). Durante el ingreso, que duró un año, surgieron innumerables complicaciones entre las que destacan: anemia severa de procesos crónicos, hemorragia digestiva alta, pericarditis urémica y neumonía con derrame pleural. En las últimas semanas de estancia en dicho hospital comienza con clínica de cervicalgia de localización izquierda, importante limitación funcional, fasciculaciones y fiebre con hemocultivos negativos. Se realizó resonancia magnética (figura 1) y con la sos-

pecha de espondilodiscitis secundaria el paciente fue trasladado a nuestro centro para realización de laminectomía descompresiva.

En la exploración física realizada a su llegada destacaban deterioro del estado general y caquexia con atrofia muscular que le impedían caminar, hipotensión, taquicardia y febrícula. En la auscultación presentaba ritmo normal y un soplo pansistólico con hipoventilación en bases pulmonares. Se palpaba gran hepatoesplenomegalia no dolorosa. Aumento del tamaño de ambas rodillas y hombro derecho con visibles signos de inflamación.

En la analítica destacaban anemia (Hb: 8,3 g/dl), leucocitosis (18.900), PTH de 83 pg/ml y alteración de los parámetros inflamatorios y nutricionales (GGT: 544 U/l, FA: 531 U/l, albúmina: 0,7 g/dl y ferritina: 5,93 ng/ml PCR). Se realizó mapa óseo cuyas principales alteraciones pueden observarse en la figura 1 y que fueron informados como signos de hiperparatiroidismo secundarios muy avanzados. En la TC cervical se detectó una importantecifosis a la altura de los cuerpos vertebrales C5-C6, alteración en la morfología de los mismos y disminución muy severa del diámetro antero-posterior que producía una importante compresión de la medula a dicho nivel, así como estenosis foraminal.

Se realizaron biopsia y aspirado de medula ósea que presentaba células gigantes multinucleadas pertenecientes a la serie macrofagomonocítica y que englobaban cristales de oxalato con birrefringencia a la luz polarizada. En la médula ósea había sustitución del espacio medular por depósitos de cristales dispuestos concéntricamente, agrupándose en forma de estrella o roseta, que refringían bajo luz polarizada, con reacción periférica de células gigantes y destrucción de trabéculas óseas (figura 2). Con estos hallazgos el paciente fue diagnosticado de hiperoxaluria primaria. Se instauró tratamiento paliativo con vitamina B₆ y diálisis de forma intensiva, pese a lo cual falleció 30 días después de su ingreso.

Este caso ilustra las consecuencias nefastas del diagnóstico tardío de esta infrecuente enfermedad que es mortal si no se instauran de forma precoz tratamientos agresivos. Una vez que el paciente presenta IRC las alternativas terapéuticas actuales son paliativas (trasplante renal) o curativas, aunque con una elevada morbilidad (trasplante combinado hígado-riñón)².

En 1997 Hoppe encontró una frecuencia muy baja de HOP en la población en diálisis; el diagnóstico tardío se observó en el 42% de los pacientes y el 30% fueron diagnosticados cuando ya tenían una enfermedad renal terminal³.

Las manifestaciones más frecuentes y precoces de la enfermedad son la presencia de nefrocalcinosis (por formación de cristales de oxalato en el parénquima renal) y urolitiasis (al excretarse por el sistema pielocalicial). Las distintas formas de manifestación se agrupan según la edad de presentación. La forma infantil se caracteriza por IRC con oxalosis parenquimatosa masiva. En los niños algo más mayores, se presenta con síntomas de urolitiasis y en algunos casos obstrucción completa con fracaso renal agudo. En la edad adulta, cursa frecuentemente con enfermedad renal terminal⁶. Por desgracia, el diagnóstico de HOP fue tardío en nuestro paciente, lo que condujo a su muerte.

Un método sencillo para la detección de esta enfermedad puede ser la medición de la excreción urinaria de oxalato. En condiciones normales se suelen excretar 0,5 mmol/1,73 m²/día o 45 mg/1,73 m²/día; las personas afectadas de HOP presentan un importante incremento en la excreción urinaria de oxalato (> 1 mmol/1,73 m²/día o 90 mg/1,73 m²/día)⁶. Esta excreción es menos útil en pacientes con insuficiencia renal como en nuestro caso ya que el paciente presentaba IRC avanzada. En estos casos, el incremento de oxalato en plasma ayudaría a alcanzar un diagnóstico, junto con el depósito de oxalato cálcico en los tejidos⁷, si bien no está al alcance de todos los laboratorios. La biopsia hepá-

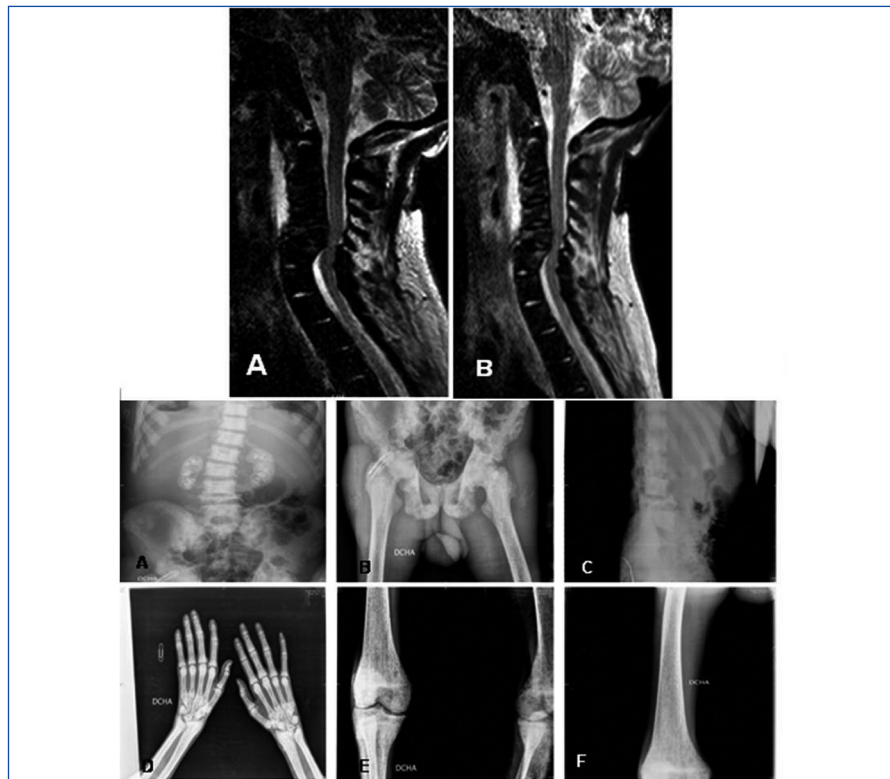


Figura 1.

tica es la única prueba que confirma el diagnóstico definitivo de la HOP. Dependiendo del laboratorio, puede aportar información acerca de la existencia o no de proteína inmunorreactiva (Western blot), la localización subcelular

(IF) e incluso el tipo de mutaciones (secuenciación)⁹.

En nuestro caso, el diagnóstico se realizó mediante la biopsia y el aspirado de médula ósea. Por regla general, los de-

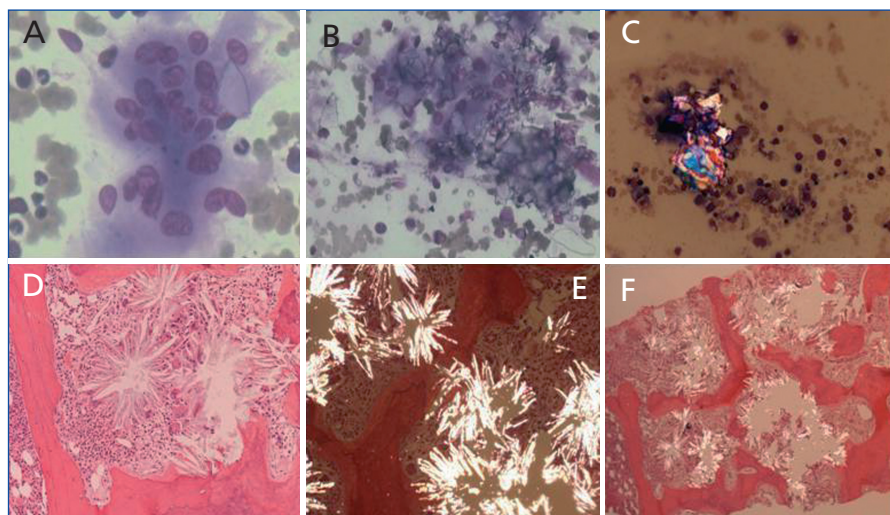


Figura 2. Células gigantes multinucleadas englobando cristales de oxalato (paneles A y B). Cristales de oxalato birrefringentes con luz polarizada (panel C). Depósitos de oxalato en forma de estrella o roseta (panel D), refringentes a luz polarizada (panel E). Reacción periférica y destrucción de trabéculas óseas (panel F).

pósitos de oxalato aparecen en la fase terminal de la insuficiencia renal, evolucionando con mayor rapidez en hemodiálisis crónica. Estos depósitos de oxalato con reacción circundante inducen lesiones semejantes a las del hiperparatiroidismo secundario⁸ y anemia severa resistente a la EPO, como se ha descrito previamente¹⁰.

Por último, hay que incidir en la importancia de la detección de la enfermedad de forma precoz, ya que la efectividad del tratamiento depende de la rapidez en el diagnóstico de la misma. En efecto, un diagnóstico tardío conduce a IRC y depósito masivo de oxalato en órganos y tejidos. Hay que tenerlo presente en la población de riesgo, como son canarios y magrebíes. La población canaria con HOP no es magrebí es caucásica, pero al ser una isla se ha producido cruzamiento.

- Levy M, Feingold J. Estimating prevalence in single gene kidney diseases progressing to renal failure. *Kidney Int* 2000;58:925.
- Santana A, Torres A, Salido E. Patología molecular de la hiperoxaluria primaria. *Nefrología* 2003;23(Supl 1):90.
- Hoppe B, Langman CB. A United States Surrey on diagnosis, treatment, and outcome of primary hyperoxaluria. *Pediatr Nephrol* 2003;18:986.
- Danpure CJ. Metabolic and clinical heterogeneity of primary hyperoxaluria type I. *Am J Kidney Dis* 1991;17:366.
- Danpure CJ. Advances in the enzymology and molecular genetics of primary hyperoxaluria type 1. Prospects for gene therapy. *Nephrol Dial Transplant* 1995;10(Suppl 8):24.
- Hoppe B, Leumann E. Diagnostic and therapeutic strategies in hyperoxaluria: a plea for early intervention. *Nephrol Dial Transplant* 2004;19:39.
- Hoppe B, Kemper MJ, et al. et al. Plasmacalcium-oxalate saturation in children with renal insufficiency and in children with primary hyperoxaluria. *Kidney Intern* 1998;54:921.
- Lorenzo V, Torres A, Hernandez D, et al. Evolución de la enfermedad ósea en pacientes con hiperoxaluria primaria en hemodiálisis. *Nefrología* 1990;10(1):53.
- Lorenzo V, Álvarez, A, Torres A, et al. Presentation and role of trasplantation in adult patients with type 1 primary hyperoxaluria and the I244T AGXT mutation: Single-center experience. *Kidney Int* 2006;1115-9.
- Lorenzo V, Hernández D, Domínguez M, et al. Oxalosis as a cause of absolute resistance to EPO in chronic hemodialysis patients. *Nephrol Dial Transplant* 1992;7:1163-4.

**M. Martín¹, G. Martín Reyes¹,
A. Torres de Rueda¹, R. Toledo Rojas¹,
C. Jironda¹, I. García², T. García de la Oliva³,
M.L. Pérez Vaca⁴, D. Hernández¹**

¹ Servicio de Nefrología. Hospital Regional Universitario Carlos Haya. Málaga.

² Servicio Anatomía Patológica. Hospital Regional Universitario Carlos Haya. Málaga.

³ Servicio de Radiología. Hospital Regional Universitario Carlos Haya. Málaga.

⁴ Servicio de Hematología. Hospital Regional Universitario Carlos Haya. Málaga.

Correspondencia: G. Martín Reyes

Servicio de Nefrología.

Hospital Regional Universitario Carlos Haya.

Almirante Enríquez 10, Bajo D. 29017 Málaga.

gmartinr@senefro.org

Diagnóstico de una hipertensión arterial secundaria en una gestante en el primer trimestre como causa de un aborto espontáneo

Nefrología 2011;31(2):229-31

doi:10.3265/Nefrología.pre2010.Dec.10677

Sr. Director:

La presencia de una HTA no controlada durante el embarazo compromete al buen desarrollo de la gestación. Describimos el caso de una gestante de 41 años que es remitida a nuestra consulta tras sufrir un aborto espontáneo en la décima semana de gestación.

Mujer de 41 años sin antecedentes personales ni familiares de interés, con una

HTA detectada durante la octava semana de gestación. Acudió en varias ocasiones al servicio de urgencias por metrorragia y astenia, objetivándose cifras de presión arterial (PA) en torno a 160-170/100-110 mmHg. Se prescribió alfa-metildopa a razón de 500 mg cada 8 horas y dosis progresivamente crecientes sin conseguir un control adecuado de su HTA. En la décima semana de gestación la paciente sufre un aborto espontáneo y es remitida a la consulta externa de nefrología.

En la exploración física presentaba PA de 162/100 mmHg y FC de 74 sístoles, sin edemas distales ni otros datos de interés.

Pruebas complementarias

- Hemograma: sin anomalías.
- Bioquímica: creatinina 0,92 mg/dl, filtrado glomerular por MDRD-4 67 ml/min, sodio 140 mEq/l, potasio 3,3 mEq/l, calcio 9,7 mg/dl, ácido úrico 4,7 mg/dl, GOT 26 U/dl, GPT 21 U/dl, LDH 337 U/l, bilirrubina total 0,3 mg/dl, coagulación normal, test de Coombs indirecto negativo.
- Gasometría venosa: normal.
- Orina: sistemático y sedimento negativos, índice de microalbuminuria/creatinina 8 µg/mg, uricosuria 0,3 g/24 h.
- Radiografía de tórax: sin hallazgos patológicos.
- Electrocardiograma: ritmo sinusal, sin bloqueos ni signos de isquemia.
- Fondo de ojo: normal.
- Estudio anatomopatológico de la placenta: normal.

La ecografía abdominal y el Doppler renal fueron normales. Se inició tratamiento farmacológico con antagonistas del calcio y doxazosina, consiguiéndose un mejor control tensional, aunque insuficiente. En un segundo análisis se observó una aldosterona plasmática de 1.161 pg/ml y urinaria de 22,68 µg/24 h, con una actividad de renina plasmática basal de 0,6 ng/ml/h y una ratio aldosterona/renina de 193,3. El resto de los parámetros (catecolaminas en orina, hormonas tiroideas y cortisol plasmáti-