

# Ateroembolia de colesterol y tratamiento combinado con esteroides e iloprost

Ángel M. Sevillano, Eduardo Hernández, Jara Caro, María Molina, Eduardo Gutiérrez, Enrique Morales, Ester González, Manuel Praga

Servicio de Nefrología. Hospital Universitario 12 de Octubre. Madrid

Nefrología 2012;32(6):824-8

doi:10.3265/Nefrologia.pre2012.Aug.11645

## RESUMEN

La ateroembolia de colesterol (AEC) es una enfermedad sistémica cuya incidencia ha aumentado en las últimas décadas y que presenta una elevada morbimortalidad. En el momento actual se desconocen cuáles son las alternativas terapéuticas más efectivas en esta entidad. En este artículo presentamos el caso de una paciente diagnosticada de AEC con afectación cutánea, intestinal y renal, que presentó una buena evolución tras el inicio de terapia combinada con esteroides y análogos de las prostaglandinas. A pesar de que no existen estudios concluyentes, sugerimos esta alternativa para el manejo de AEC con afectación orgánica.

**Palabras clave:** Ateroembolia de colesterol. Prostaglandina. Esteroides.

## INTRODUCCIÓN

La ateroembolia de colesterol (AEC) es una enfermedad de mal pronóstico. Su patogenia se basa en el impacto de cristales de colesterol procedentes de placas de ateroma en los pequeños vasos de la economía<sup>1</sup>. En los últimos años, su incidencia se está incrementando como consecuencia de que cada vez existe más población susceptible a la enfermedad (ancianos, diabéticos, hipertensos, dislipémicos) que además está expuesta con mayor frecuencia a los factores que la desencadenan (procedimientos endovasculares, tratamiento anticoagulante)<sup>2</sup>. La AEC tiene una importante morbimortalidad, que es mayor cuando existe afectación renal. La recuperación de la función renal tras este cuadro se da solo en un 25 % de los casos<sup>1,2</sup>.

**Correspondencia:** Ángel M. Sevillano  
Servicio de Nefrología. Hospital Universitario 12 de Octubre.  
Avda. de Andalucía, s/n. 28041 Madrid.  
sevillano.am@gmail.com  
ehm3871@yahoo.es

## *Cholesterol atheroembolism and combined treatment with steroids and iloprost*

### ABSTRACT

*Cholesterol atheroembolism (CAE) is a systemic disorder whose incidence has increased in recent decades and that presents high morbidity and mortality. Although several therapeutic alternatives have been reported, there is no consensus about the best treatment for this disease. In this paper we report the case of a patient with CAE with skin, bowel and kidney involvement who presented a good response to combined therapy with steroids and prostaglandin analogues. Although there are no conclusive studies, we recommend this therapeutic alternative in the management of CAE with organic failure.*

**Keywords:** *Cholesterol atheroembolic. Prostaglandine. Steroids.*

El manejo de la AEC resulta complicado porque en la literatura no existe un criterio unificado sobre él. Parece claro que estos pacientes se benefician del control estricto de los factores de riesgo cardiovascular para prevenir el cuadro<sup>3,4</sup>. Sin embargo, no hay acuerdo sobre las medidas que es preciso tomar cuando la enfermedad se desencadena. En la literatura existen múltiples artículos sobre estas medidas sin que se hayan encontrado datos definitivos a favor ni en contra<sup>5</sup>.

A continuación exponemos el caso de una paciente con AEC que presentó afectación renal y vascular periférica y que se benefició del tratamiento combinado con esteroides y análogos de las prostaglandinas (iloprost).

## CASO CLÍNICO

Mujer de 71 años que ingresa en el Servicio de Nefrología de nuestro centro por un deterioro agudo de la función renal.

Como antecedentes personales de interés presentaba: hipertensión arterial (en tratamiento con enalapril), dislipemia, hábito tabáquico y enfermedad vascular periférica grado IIA, objetivándose en eco-doppler datos de estenosis significativa en arteria femoral izquierda. Su función renal basal era normal.

En diciembre de 2012 la paciente se somete a una arteriografía para tratamiento de la enfermedad vascular periférica y se le realiza angioplastia con balón de la arteria femoral superficial del miembro inferior izquierdo, implantándose 2 stent a dicho nivel. A las 24 horas se inicia tratamiento con Adiro® y heparina de bajo peso molecular (HBPM) y se le da de alta. La creatinina sérica (Cr<sub>s</sub>) en ese momento era de 1,26 mg/dl.

A los diez días la paciente acude al Servicio de Urgencias por un cuadro de rectorragia sin inestabilidad hemodinámica (presión arterial: 127/83 mmHg). En los análisis presentaba una Hb de 9,8 g/dl, 8000/mm<sup>3</sup> leucocitos con un 17 % de eosinófilos (1400/mm<sup>3</sup>). La Cr<sub>s</sub> era de 4,3 mg/dl. Durante su estancia en Urgencias se suspende el tratamiento con HBPM y enalapril y se inicia expansión de volumen con sueroterapia. Además, se realiza una colonoscopia en la que se objetivan unas úlceras en colon de probable carácter isquémico. En las siguientes 24 horas no presenta nuevas rectorragias y la Cr<sub>s</sub> desciende hasta 3,42 mg/dl. Se decide alta a domicilio, siendo referida a consulta de Nefrología, donde acudió 15 días después.

En su visita a la consulta de Nefrología la enferma presentaba una Cr<sub>s</sub> de 4,44 mg/dl, acidosis e hiperpotasemia, por lo que se decide su ingreso. En la anamnesis dirigida, la paciente refiere la aparición de unas lesiones dolorosas de aspecto violáceo, que afectaban de forma difusa a los dedos y plantas de ambos pies. Estas lesiones aparecieron 10 días después del procedimiento endovascular y fueron empeorando con el paso del tiempo. En los estudios bioquímicos persistía la eosinofilia y no se evidenció mejoría de la función renal. En el sedimento de orina había leucocitos aislados sin hemáties. Se realizó un fondo de ojo, que fue normal, y una ecografía-doppler en la que se objetivaron riñones de tamaño normal con buena diferenciación córtico-medular, vía urinaria no dilatada y ausencia de estenosis de las arterias renales.

Dados los antecedentes de manipulación endovascular, la clínica y las alteraciones bioquímicas, se sospechó una enfermedad por AEC. El diagnóstico se confirmó con una biopsia cutánea de las lesiones de los pies en las que se objetivaron las huellas de los cristales de colesterol intravasculares típicos de la enfermedad.

Ante el empeoramiento progresivo de la función renal (Cr<sub>s</sub> máxima de 5,58 mg/dl) y de las lesiones cutáneas, se decidió el inicio de tratamiento con iloprost (2 ng/kg/min durante 12 horas al día manteniendo el tratamiento 14 días), esteroides (1 mg/kg/día una semana, con posterior pauta descendente hasta su total retirada en 3 meses) y estatinas a altas dosis (atorvastatina 80 mg/24 h).

A los dos días del inicio del tratamiento, comenzó una mejoría progresiva de las lesiones cutáneas que permitió reducir la dosis de analgesia. También se produjo una mejora de la función renal, que se inició a la semana de haber instaurado el tratamiento. Dada la buena evolución del cuadro, la paciente fue dada de alta a su domicilio un mes después de ingresar. La Cr<sub>s</sub> al alta era de 2,99 mg/dl y a los 3 meses del ingreso de 1,9 mg/dl (figura 1).

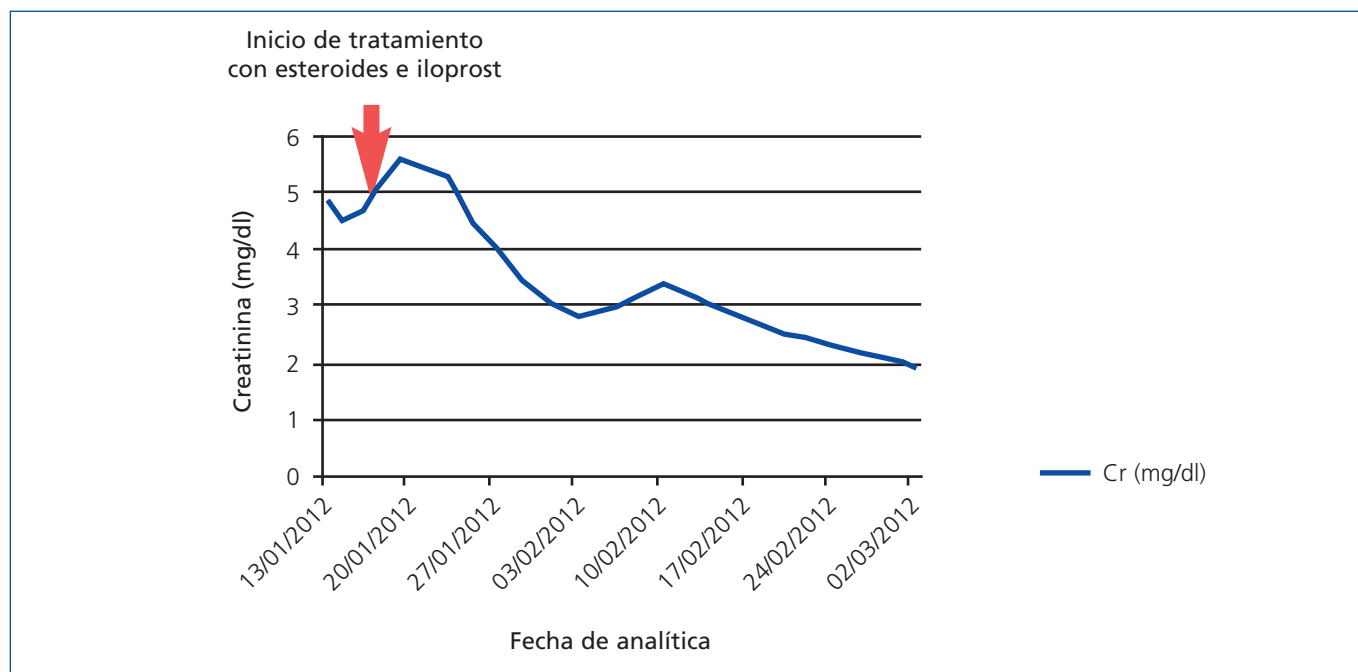
## DISCUSIÓN

La enfermedad por AEC es un trastorno sistémico que presenta una elevada morbimortalidad. Puede afectar a cualquier órgano de la economía, siendo las dianas más frecuentes el riñón, el tracto digestivo y la piel. Esta entidad presenta una mortalidad al año que oscila entre el 30 y el 80 % según la serie. Cuando cursa con afectación renal, suele tener una mala evolución, necesiéndose diálisis en un 40 % de los casos. Solo recuperan función renal un 25 % de estos pacientes<sup>3,4</sup>. El diagnóstico diferencial de esta enfermedad incluye diversas entidades, entre las que se podría destacar la nefropatía por contraste y la nefritis intersticial inmunoalérgica<sup>5</sup>.

En el tratamiento de la AEC existen dos grupos de medidas. El primero de ellos está encaminado a evitar la reaparición de la AEC mediante el control de los factores de riesgo cardiovascular (tensión arterial y placa de ateroma) y evitando que el paciente se exponga a factores desencadenantes del cuadro (anticoagulantes, intervencionismo endovascular). El otro grupo de medidas intenta disminuir la isquemia en los órganos afectados para mejorar la disfunción de estos. Los fármacos que forman parte de este segundo grupo son los esteroides y los análogos de las prostaglandinas<sup>6</sup>.

Varios estudios han demostrado que las medidas preventivas disminuyen la mortalidad de los enfermos con AEC<sup>2,4</sup>. Por el contrario, sigue siendo muy debatida la utilidad de las medidas específicas de la enfermedad.

La patogenia de la AEC se basa en la liberación de cristales de colesterol desde placas de ateroma, que impactan en los vasos de pequeño calibre y producen un daño isquémico en los distintos órganos de la economía. En la anatomía patológica se observa la existencia de un importante componente inflamatorio en torno a los cristales de colesterol por una reacción de cuerpo extraño. Este componente inflamatorio también colabora en la obstrucción vascular que condiciona la isquemia<sup>1,2</sup>. Mediante el tratamiento con esteroides, se pretende mejorar el componente inflamatorio periémbolo aumentando el flujo distal a la obstrucción vascular y reduciendo el daño isquémico. Experimentalmente no se ha podido demostrar este mecanismo *in vivo*. En las series de casos publicados con esteroides existen resultados a favor y en contra de esta alternativa terapéutica para mejorar la función renal. Así, por ejemplo, en un trabajo previo de tres hospitales españoles



**Figura 1.** Evolución de la función renal.

El tratamiento con esteroides e iloprost se inicia el 16/1/2012 (señalizado con flecha). Cr: creatinina.

(Hospital Parc Taulí de Sabadell, Hospital de Ciudad Real y Hospital 12 de octubre)<sup>7</sup>, que reunió una serie de 45 casos con AEC, no se observaron efectos beneficiosos de los esteroides. Sin embargo, en el conjunto de los trabajos sí parece existir una tendencia a mejorar los síntomas de isquemia de la piel y gastrointestinal en los pacientes tratados con esteroides<sup>8-10</sup>.

Recientemente se ha unido al arsenal terapéutico para la AEC los análogos de las prostaglandinas (iloprost). Estos fármacos poseen una importante actividad vasodilatadora y antiagregante, por lo que han sido utilizados en distintas enfermedades de carácter isquémico, presentando buenos resultados<sup>11</sup>. Para el tratamiento de la AEC con lesiones isquémicas, se comenzó a usar iloprost en el año 1995. El tratamiento resultó efectivo con mejoría de las lesiones cutáneas y del dolor<sup>12</sup>. Desde entonces se han publicado seis casos en los que se usó iloprost en la AEC<sup>13-15</sup>. En todos ellos mejoró de forma clara las lesiones cutáneas y el dolor, y en el 50 % de los pacientes existió una mejoría la función renal. En casi todos los casos se combinó el tratamiento con esteroides<sup>11-14</sup> (tabla 1).

La paciente de este caso se caracterizaba por presentar una AEC con importante afectación renal, cutánea y del tracto digestivo. Tras revisar la literatura y ante la mala evolución de la enferma, se decidió el inicio de la terapia combinada con esteroides e iloprost. Tras instaurar el tratamiento, la mejoría clínica de las lesiones cutáneas y del dolor fueron evidentes, disminuyendo la necesidad de tratamiento analgésico. Por otra parte, la función renal, que hasta el momento mostraba

un empeoramiento progresivo, comenzó a mejorar 48 horas después del inicio del tratamiento. En el momento actual, la Crs de la paciente es de 1,9 mg/dl.

Lo reflejado en nuestro caso se suma a la experiencia acumulada en otras series de casos y permite cierto optimismo en cuanto al uso de la terapia combinada con esteroides e iloprost.

La terapia combinada no ha conseguido la recuperación de la función renal en todos los pacientes tratados, pero sí ha mejorado los síntomas extrarrenales, que en ocasiones son los que condicionan el pronóstico de estos pacientes<sup>4</sup>.

A nuestro entender, un factor importante en la respuesta terapéutica en la AEC es el momento del inicio del tratamiento. Dada la fisiopatogenia de la enfermedad, es fundamental comenzar el tratamiento lo antes posible. Si se retrasa, el parénquima afecto sufre más daño y será menos probable que recupere su función. Este parámetro no ha sido valorado en ningún estudio y quizás podría mejorar la tasa de recuperación de la función renal en los pacientes tratados.

En ninguno de los estudios en los que se ha utilizado la terapia combinada con esteroides e iloprost se han descrito efectos adversos importantes. En todos ellos los esteroides se usan a dosis bajas y en cortos períodos de tiempo.

Los argumentos antes expuestos, junto con la ausencia de otras alternativas terapéuticas, hacen que opinemos que la te-

**Tabla 1.** Revisión del uso del iloprost en la enfermedad por ateroembolia de colesterol

Publicación	Paciente	Causa de ateroembolia	Dosis de iloprost	Efectos adversos	Tratamiento adyuvante	Función renal inicial	Creatinina máxima	Función renal final	Mejoría de lesiones cutáneas
<b>Radauceanu A et al.</b> <sup>12</sup>	Varón 72 años. DM. HTA. Arteriopatía periférica	Angioplastia	1,5 ng/kg/min durante 6 h al día por 4 semanas	No	AAS				Sí
<b>Elinav E et al.</b> <sup>13</sup>	Varón 57 años. HTA. Cardiopatía isquémica	Coronariografía	2 ng/kg/min durante 10-14 días <sup>a</sup>	No	Simvastatina AAS				Sí
	Mujer 75 años. HTA. FA. Hipotiroidismo	Coronariografía	Ídem		AAS, dipiridamol, suspensión de warfarina				Sí
	Mujer 76 años. HTA. Cardiopatía isquémica	Coronariografía	Ídem		AAS, dipiridamol, simvastatina				Sí
	Mujer 80 años. DM. HTA. Cardiopatía isquémica. IC	<i>By pass</i> coronario	Ídem		AAS, dipiridamol, simvastatina, suspensión de heparina	1,05	3,3	2,4	Sí
<b>Grenader T et al.</b> <sup>15</sup>	Varón 52 años. HTA. DL. AIT fumador	Angioplastia de arterias renales	25 µg/24 h durante 20 días <sup>b</sup>			1,1	3,9	1,6	Sí
<b>Rodríguez Gómez MA et al.</b> <sup>14</sup>	Varón 79 años. HTA. Exfumador, bebedor leve. IRC: NTI	Coronariografía y colocación de 2 <i>stent</i>	2 ng/kg/min durante 6 h/día, 14 días	Rubefacción facial y cefalea	Estatinas, AINE, Bb, esteroides	1,8-2	5,1	2,8-3	Sí

AAS: ácido acetilsalicílico; AINE: antiinflamatorios no esteroideos; AIT: accidente isquémico transitorio;

Bb: betabloqueantes; DL: dislipemia; DM: diabetes mellitus; FA: fibrilación auricular; HTA: hipertensión arterial; IC: insuficiencia cardíaca; IRC: insuficiencia renal crónica; NTI: nefropatía tubulointersticial.

<sup>a</sup> Después, durante 2-3 semanas 2 ng/kg/min 8 horas tres veces por semana. Después una vez por semana.

<sup>b</sup> Después, 25 µg/semana durante un año.

Paciente 4: aumento de la Cr de 1,05 hasta 2,4. Descenso espontáneo hasta 1,9. Clínica de ateroembolia de colesterol y aumento hasta 3,3.

rapia combinada con esteroides e iloprost deba considerarse en los pacientes que sufren AEC con afectación orgánica. Esta terapia debería iniciarse lo antes posible para

obtener mejores resultados. Esto debe confirmarse mediante la realización de ensayos clínicos, prospectivos y aleatorizados.

**Conflictos de interés**

Los autores declaran que no tienen conflictos de interés potenciales relacionados con los contenidos de este artículo.

**REFERENCIAS BIBLIOGRÁFICAS**

- Meyrier A. Cholesterol crystal embolism: Diagnosis and Treatment. *Kidney Int* 2006;69:1308-12.
- Scolari F, Ravani P. Atheroembolic renal disease. *Lancet* 2010;375:1650-60.
- Fine MJ, Kapoor W, Falaga V. Cholesterol crystal embolization: A review of 221 cases in the English literature. *Angiology* 1987;42:769-84.
- Belenfant X, Meyrier A, Jacquot C. Supportive treatment improves survival in multivisceral cholesterol crystal embolism. *Am J Kidney Dis* 1999;33:840-50.
- Espejo B, Herrero JC, Torres A, Martínez A, Gutiérrez E, Morales E, et al. Nefritis intersticial inmunoalérgica vs ateroembolismo de colesterol. Características diferenciales. *Nefrología* 2003;2:25-30.
- Venturelli C, Jeannin G, Sottini L, Dalleria N, Scolari F, Venturelli C. Cholesterol crystal embolism (atheroembolism). *Heart Int* 2006;2:155.
- Gutiérrez-Solís E, Morales E, Rodríguez Jornet A, Andreu FJ, Rivera F, Vozmediano C, et al. Atheroembolic renal disease; analysis of clinical and therapeutic factors that influence its progression. *Nefrología* 2010;30:317-23.
- Lye WC, Cheah JS, Sinniah R. Renal cholesterol embolic disease. Case report and review of the literature. *Am J Nephrol* 1993;13:489-93.
- Nakahama H, Sakaguchi K. Small doses oral corticosteroids treatment rapidly improved renal function in a patient with an acute aggravation of a chronic renal failure due to cholesterol embolism. *Nephrol Dial Transplant* 2001;16:872-3.
- Takahashi T, Konta T, Nishida W, Igarashi A, Ichikawa K, Kubota I. Renal cholesterol embolic disease effectively treated with steroid pulse therapy. *Intern Med* 2003;42:1206-8.
- Belch JJ, McKay A, McArdle B, Leiberman P, Pollock JG, Lowe GD, et al. Epoprostenol (prostacyclin) and severe arterial disease. *Lancet* 1983;1:315-7.
- Radauceanu A, Avignon A, Ribstein J, Monnier L. Use of a prostacyclin analogue in cholesterol crystal embolism. *Diabet Med* 1998;15:262-3.
- Elinav E, ChajekShaul T, Stern M. Improvement in cholesterol emboli syndrome after iloprost therapy. *BMJ* 2002;324:268-9.
- Rodríguez Gómez MA, Heras M, Molina Ordas A, Fernández-Reyes MJ, Sánchez R, Álvarez-Ude F. Clinical response to Iloprost treatment in a patient with cholesterol atheroembolic renal disease. *Nefrología* 2009;29:494-6.
- Grenader T, Lifschitz M, Shavit L. Iloprost in embolic renal failure. *Mt Sinai J Med* 2005;72:339-41.