

Peritonitis esclerosante encapsulante asociada a la diálisis peritoneal. Una revisión y una iniciativa unitaria europea para abordar el cuidado de una enfermedad rara

Erika de Sousa¹, Gloria del Peso-Gilsanz¹, M. Auxiliadora Bajo-Rubio¹,
Marta Ossorio-González², Rafael Selgas-Gutiérrez¹

¹ Servicio de Nefrología. Hospital Universitario La Paz. Universidad Autónoma de Madrid

² Servicio de Nefrología. Hospital Universitario Infanta Elena. Madrid

Nefrología 2012;32(6):707-14

doi:10.3265/Nefrologia.pre2012.Jul.11615

RESUMEN

La peritonitis esclerosante encapsulante (EPS) representa una complicación rara de la diálisis peritoneal (DP) con una alta mortalidad. Se caracteriza por la fibrosis difusa de la membrana peritoneal que progresa a encapsulamiento y se manifiesta con signos y síntomas de obstrucción intestinal. Su incidencia varía desde el 0,7 al 3,3 %. El factor de riesgo más importante en su desarrollo es el tiempo de exposición a las soluciones de DP, aunque posiblemente la edad joven y los episodios de peritonitis puedan contribuir. Su etiopatogenia no está claramente dilucidada y se cree que, sobre una membrana peritoneal lesionada, un segundo estímulo (*second hit*) como las peritonitis, hemoperitoneos, cirugías, predisposición genética, etc., puedan desencadenar el desarrollo de EPS. Algunos casos aparecen tras la transferencia a hemodiálisis o tras el trasplante, lo que quizá tenga relación con el uso de inhibidores de la calcineurina. La presencia de síntomas y signos de obstrucción intestinal, junto con los hallazgos radiológicos y/o anatómicos compatibles, permiten confirmar el diagnóstico. Su detección precoz es imprescindible, aunque en la actualidad no existen marcadores clínicos ni bioquímicos capaces de predecir su aparición. En el manejo terapéutico se emplean inmunosupresores como los esteroides y el tamoxifeno, la nutrición y, en casos más avanzados, la cirugía de adhesiolisis, con resultados variables. En esta revisión se discute el diagnóstico y tratamiento de la EPS, se promueve la participación en el Registro Europeo y se aboga por la necesidad de centralizar el manejo de esta complicación.

Palabras clave: Diálisis peritoneal. Peritonitis esclerosante. Peritonitis.

Correspondencia: Erika de Sousa
Servicio de Nefrología. Hospital Universitario La Paz.
Universidad Autónoma de Madrid.
P.º de la Castellana, 261. 28046 Madrid.
erikades4@gmail.com

Encapsulating peritoneal sclerosis in peritoneal dialysis. A review and European initiative for approaching a serious and rare disease

ABSTRACT

Encapsulating peritoneal sclerosis (EPS) represents a rare complication in peritoneal dialysis (PD) with high mortality. It is characterised by the diffuse peritoneal membrane fibrosis, which develops into encapsulation and manifests as clinical signs and symptoms of intestinal obstruction. Its incidence varies from 0.7% to 3.3%. The most significant risk factor in its development is exposure time to PD solutions, although young age and peritonitis episodes can also contribute. Its aetiopathogeny has not been clearly explained and it is thought that a second hit like peritonitis, hemoperitoneum, surgery, genetic predisposition, etc on an already damaged peritoneal membrane, could also trigger the development of EPS. Some cases appear after transfer to haemodialysis or after transplant. In these cases, the use of calcineurin inhibitors is believed to be related. The presence of the clinical signs and symptoms of intestinal obstruction, along with compatible radiological and/or anatomical findings could also confirm diagnosis. Early detection is vital yet at present there are no clinical or biochemical markers capable of predicting its onset. Therapeutic management comprises the use of immunosuppressors like steroids and tamoxifen, nutritional management and even surgery in the most advanced cases, all of which provide varying results. This article discusses the diagnosis and treatment of EPS, it encourages the participation in the European Registry and it advocates the need to centralise the management of this medical complication.

Keywords: Peritoneal dialysis. Sclerosing encapsulating peritonitis. Peritonitis.

INTRODUCCIÓN

La peritonitis esclerosante encapsulante (EPS) es una complicación infrecuente pero grave de la diálisis peritoneal (DP), descrita por primera vez en 1980 por Gandhi¹, y carac-

terizada por la presencia de una reacción inflamatoria y fibrótica en el peritoneo que produce síntomas recurrentes, intermitentes o persistentes de obstrucción intestinal^{2,3}.

Su incidencia real es desconocida, y varía desde el 0,7 % hasta el 3,3 % según diferentes series publicadas^{3,11}, aumentando progresivamente con el tiempo de permanencia en DP. En España no existen datos sobre su incidencia global. En el año 2007, en el Hospital Severo Ochoa de la Comunidad de Madrid, se comunicaron 8 casos durante un período de 17 años, con una incidencia del 4,2 % y una supervivencia al año tras el diagnóstico del 51 %¹².

La mayor parte de la información sobre esta entidad proviene de otros países de Europa y especialmente de Japón, donde el porcentaje de pacientes en DP es alto y con un largo tiempo de duración en la técnica. Existe poca información procedente de América y de España, y es posible que ciertos factores, como el porcentaje global de pacientes en DP, el tiempo promedio de duración y la tasa de salida de la técnica, sobre todo en centros con gran salida hacia trasplante renal, influyan en la variabilidad de su incidencia.

En el año 2009 nació una iniciativa holandesa para reconocer la EPS como una enfermedad rara y crear un registro europeo. Este registro tiene su sede en el Instituto HansMak, ubicado en la ciudad de Naarden (Países Bajos), fue promovido inicialmente por una asociación de nefrólogos holandeses y del Reino Unido y en el último año completado por otros países europeos (Bélgica, Francia, Alemania, Italia, Suecia y España). Su finalidad es lograr avances en el conocimiento de la fisiopatología de la EPS, y está diseñado para registrar y seguir los casos con diagnóstico definitivo o de sospecha, con la finalidad de desarrollar criterios uniformes de diagnóstico y estrategias de manejo. Propone además la recolección de muestras de suero, plasma, sangre y efluente peritoneal¹³.

Nuestra intención con este artículo es promocionar el conocimiento de esta enfermedad y promover la participación en el registro europeo de EPS.

FACTORES DE RIESGO DE PERITONITIS ESCLEROSANTE ENCAPSULANTE

La EPS es probablemente un proceso multifactorial, en el cual varios factores se interrelacionan para desencadenarlo. El tiempo en DP es el factor que más firmemente se relaciona con su desarrollo, probablemente porque refleja el tiempo durante el cual el peritoneo ha estado expuesto a los efectos dañinos de las soluciones de diálisis^{9,10}. Su incidencia aumenta con el acúmulo de años en DP activa y una gran parte de los casos se manifiestan tras el cese de la técnica.

La exposición a soluciones de DP glucosadas no libres de productos de la degradación de la glucosa (PDG) es causa

mayor de lesión peritoneal y se ha demostrado que una mayor exposición acumulada a estas, independientemente del tiempo en DP, se asocia a mayor riesgo de EPS¹⁴.

Esto ha llevado al desarrollo de nuevas soluciones de DP biocompatibles, que contienen menor cantidad de PDG y que han demostrado en estudios *in vitro* y en animales que preservan la membrana peritoneal y aumentan la viabilidad de las células mesoteliales^{15,16}, por lo que podrían contribuir a una menor incidencia de EPS en el futuro. Esta proposición necesita ser corroborada y para ello se está llevando a cabo un ensayo clínico prospectivo multicéntrico (NEXT-PD) para valorar la incidencia de EPS en pacientes de DP con soluciones biocompatibles¹⁷.

Otras soluciones de DP también han sido relacionadas. La icodextrina se ha asociado con el desarrollo de EPS en estudios observacionales^{14,18}, pero no existen evidencias claras, ya que la mayoría de los pacientes que desarrollan EPS en estos estudios han estado expuestos a icodextrina por presentar fallo de ultrafiltración (FUF). Este puede ser considerado un factor asociado al desarrollo de EPS o incluso una manifestación temprana de ella. Por esta razón, la exposición a la icodextrina puede ser más una consecuencia que una causa.

Los episodios de peritonitis^{7,19,20} también han sido implicados en la génesis^{21,22} de la EPS. También el FUF y el alto transporte (AT) de membrana son frecuentes en los pacientes con EPS y se han asociado a su desarrollo^{14,23,24}.

Otro factor que ha sido asociado es la edad al inicio de DP. Algunos estudios observacionales sugieren que los pacientes más jóvenes presentan más riesgo de EPS, independientemente del tiempo en DP y del seguimiento, pero ello podría estar en relación con el hecho de que estos pacientes permanezcan durante más tiempo en DP. Por otra parte, los pacientes jóvenes tienen mayor capacidad de reparación ante el daño tisular generado por la exposición crónica a las soluciones de diálisis, lo cual podría inducir un mayor grado de fibrosis peritoneal y mayor riesgo de desarrollar EPS²⁵.

PATOGENIA DE LA PERITONITIS ESCLEROSANTE ENCAPSULANTE

La exposición crónica a las soluciones de DP conlleva al desarrollo de esclerosis peritoneal simple, que se caracteriza por el engrosamiento del peritoneo parietal y alteraciones vasculares, en ausencia de encapsulamiento^{3,26,27}. Existe controversia con respecto a si la EPS es una entidad diferente de la fibrosis/esclerosis simple que desarrollan los pacientes de DP prolongada. En la EPS, la esclerosis peritoneal juega un papel importante, pero no parece constituir el reflejo de su progresión en forma aislada, requiriendo la presencia de un segundo estímulo (*second hit*) que actúe como desencadenante^{3,28}. La EPS es más frecuente en pacientes en

DP por períodos prolongados, pero no aparece universalmente, por lo que deben existir factores que predispongan a su desarrollo y que aún no están claramente identificados. Se cree que las peritonitis, los hemoperitoneos intensos o repetidos, las cirugías abdominales, la salida de DP o la predisposición genética podrían estar implicados^{2,3,28}.

Peritonitis esclerosante encapsulante postrasplante renal

Una proporción sustancial de los casos de EPS ocurren postrasplante renal y usualmente se manifiestan de forma precoz tras el trasplante. Suele afectar a pacientes más jóvenes al inicio de DP y no necesariamente se asocia a DP prolongada, por lo que se ha sugerido que podría constituir una entidad diferente de la forma clásica^{18,24,29}. Su causa es desconocida, aunque existen varias hipótesis. De acuerdo con la teoría del *doble hit*, sobre una membrana peritoneal lesionada por su exposición crónica a las soluciones de DP, un segundo *hit* relacionado con el trasplante renal desencadenaría el proceso. Es posible que la salida de DP y la interrupción de los lavados peritoneales, con la consiguiente acumulación de factores profibróticos, sean capaces de desencadenar su desarrollo²⁹. Otro factor que se ha sugerido es el uso concomitante de inhibidores de la calcineurina, como el tacrolimus y la ciclosporina, ambos capaces de aumentar la expresión del factor transformador del crecimiento β (TGF- β) y por lo tanto de aumentar la fibrosis³⁰. El uso de ciclosporina A en un modelo de DP en ratas expuestas a soluciones de diálisis llevó al desarrollo de más fibrosis, vascularización e inflamación, con lesiones similares a la EPS³¹. Su papel patogénico en la EPS postrasplante aún no se ha confirmado.

DIAGNÓSTICO DE LA PERITONITIS ESCLEROSANTE ENCAPSULANTE

En la actualidad el diagnóstico se basa en los criterios propuestos en 2005 por la Sociedad Internacional de DP (ISPD), donde los elementos claves son: 1) presencia de síntomas clínicos con grados variables de reacción inflamatoria sistémica, y 2) hallazgos radiológicos compatibles (engrosamiento peritoneal, calcificación, obstrucción intestinal y encapsulamiento)³².

Presentación clínica

Los síntomas gastrointestinales son esenciales para el diagnóstico; la anorexia, la pérdida de apetito, las náuseas y los vómitos son frecuentes en etapas tempranas, los síntomas suelen ser vagos y se desarrollan de forma insidiosa, con períodos de intermitencia, por lo que su diagnóstico puede confundirse con otros trastornos. Pueden acompañarse de elevación de marcadores inflamatorios (proteína C reactiva),

hipoproteïnemia y ascitis hemorrágica entre un 7-50 %^{2,3,19,32}. En etapas más tardías puede aparecer estreñimiento, masa abdominal y dolor abdominal^{3,19,32}.

Las características de la membrana peritoneal son comúnmente evaluadas mediante el test de equilibrio peritoneal, y en los pacientes con EPS puede observarse el desarrollo progresivo de FUF y alto transporte de solutos^{14,23,24}.

Diagnóstico por imagen

La radiografía de abdomen tiene poca utilidad y sus hallazgos son poco específicos; solo en etapas avanzadas pueden observarse calcificaciones peritoneales o signos sugestivos de íleo, como dilatación de asas y niveles hidraéreos³³.

La ecografía abdominal, por su parte, puede mostrar engrosamiento peritoneal, ascitis loculada, adherencias, asas intestinales de aspecto rígido, con dilatación y con disminución del peristaltismo normal. Es una técnica no invasiva y barata, pero dependiente del operador, y hasta el momento no existen datos sobre su sensibilidad y especificidad en el diagnóstico de EPS³³.

La tomografía axial computarizada (TAC) es en la actualidad la mejor técnica de imagen para confirmar el diagnóstico de EPS, que debe ser evaluado por un radiólogo experimentado. Su utilidad para el diagnóstico de EPS ha sido demostrada en varios estudios³⁴⁻³⁶ y se ha propuesto un sistema de clasificación, que incluye como parámetros: calcificaciones y engrosamiento peritoneal, dilatación de asas y ascitis loculada, engrosamiento de la pared intestinal y encapsulamiento intestinal, alcanzando una sensibilidad del 100 % y especificidad de 94 % cuando tres de los criterios son positivos, al ser aplicados por radiólogos experimentados³⁶. Una limitación del TAC que ha quedado demostrada en los diversos estudios es su falta de utilidad para el despistaje de EPS en pacientes asintomáticos³⁷.

La resonancia magnética nuclear (RMN) es una herramienta potencial, y sus hallazgos son similares a los del TAC, aunque su utilidad en el diagnóstico de EPS no ha sido investigada³³. Presenta la ventaja de evitar la exposición a radiaciones, pero por otra parte su elevado coste, menor disponibilidad y el riesgo de esclerosis sistémica nefrogénica en relación con el uso de medios de contraste con gadolinio limitan la adquisición de experiencia con esta técnica³³. Recientemente, se ha desarrollado una técnica denominada RMN-cine, en la que se obtienen imágenes de RMN en diferentes fases del ciclo respiratorio, que se reconstruyen mediante un software, y permiten apreciar los patrones de movimiento de las asas intestinales; esta técnica permitiría detectar cambios en los pacientes con EPS, aunque su utilidad no está demostrada³⁸.

La tomografía por emisión de positrones podría ser útil para el diagnóstico durante la fase inflamatoria, en la cual se pue-

revisiones cortas

de apreciar un aumento en la captación del trazador por el peritoneo, pero su utilidad está limitada por la falta de especificidad de estos hallazgos, que pueden observarse también en casos de peritonitis agudas³³.

Diagnóstico histológico

El diagnóstico definitivo se efectúa mediante la observación directa y el estudio histológico, que puede obtenerse en casos de cirugía o *posmortem*. La laparotomía puede revelar la presencia de alteraciones peritoneales, como engrosamiento, adherencias, encapsulamiento total o parcial de las asas intestinales, y en estadios muy avanzados una capa fibrosa puede recubrir el intestino y encapsularlo; también la raíz del mesenterio puede presentar cambios fibróticos y retracción^{39,40}.

Desde el punto de vista histológico, los cambios morfológicos más frecuentes son la pérdida completa del mesotelio, con importante engrosamiento de la membrana peritoneal, y fibrosis intersticial, con densas capas de tejido fibroconectivo con un infiltrado de células mononucleares y polimorfonucleares, acompañado de angiogénesis y aumento del número de capilares, aumento de fibrina, exudación, osificación y calcificación^{39,40}.

Diagnóstico molecular en el efluente peritoneal

La investigación con la finalidad de identificar marcadores precoces de EPS es un campo prometedor, aunque la mayor parte de los estudios se basan en modelos animales, y la experiencia en humanos se limita a estudios pequeños y retrospectivos. El grupo del Reino Unido, bajo la iniciativa del Global Fluid Study, ha recolectado de forma prospectiva muestras de pacientes incidentes en DP, con la finalidad de llevar a cabo mediante técnicas de proteómica, metabolómica y estudio genético la búsqueda de posibles marcadores precoces de EPS. También en Alemania, desde 1998, existe un biobanco con aproximadamente 200 muestras de biopsias peritoneales de pacientes en DP, que se están utilizando con el mismo fin¹³.

Diagnóstico precoz

Hasta el momento, no existe ningún marcador bioquímico ni prueba radiológica que permita identificar a los pacientes con riesgo de desarrollar EPS. Los cambios en la función peritoneal pueden ser solo un reflejo de la larga duración en DP y no han demostrado ser útiles en el diagnóstico precoz, aunque se ha observado que los pacientes que desarrollan EPS presentan FUF previo a la salida de DP¹⁴, y que permanecer en DP tras el desarrollo de FUF adquirido aumenta el riesgo de desarrollar EPS²³. El uso de pruebas de imagen como el TAC en pacientes asintomáticos no está indicado, ya que cier-

tos casos desarrollan EPS incluso con un TAC reciente normal (menos de un año)³⁷.

La necesidad de un diagnóstico precoz ha llevado a la búsqueda de posibles marcadores en el efluente peritoneal. Todas las citoquinas y factores de crecimiento involucrados en el proceso de fibrosis peritoneal y angiogénesis pueden ser potenciales marcadores de EPS. Ciertos mediadores, como el Cancer antigen 125 (CA125) producido por las células mesoteliales y marcador de la integridad de la masa de células mesoteliales, y también otras citoquinas como la interleuquina (IL) 1 β , IL-6, IL-8, factor transformador del crecimiento β 1 (TGF- β 1) y factor de crecimiento derivado de las plaquetas, se han estudiado en el efluente peritoneal de pacientes con EPS. Se han observado niveles muy bajos de CA125 en el efluente peritoneal en los años previos al desarrollo de EPS, así como niveles elevados de IL-6²⁵, por lo que el grupo de Sampimon et al. ha investigado la utilidad de la medición combinada de IL-6 y CA125 en un grupo de pacientes con EPS y uno control, mostrando una especificidad de 89 %, pero una sensibilidad de 70 %, por lo que estos hallazgos requieren ser validados en cohortes más amplias²⁵.

CLASIFICACIÓN DE LA PERITONITIS ESCLEROSANTE ENCAPSULANTE

El desarrollo de la EPS ha sido dividido desde el punto de vista clínico y patogénico en 4 etapas, según propusieron Nakamoto et al. (tabla 1). La etapa pre-EPS se caracteriza por la presencia de FUF y/o alteraciones en el transporte de solutos, seguido por la fase inflamatoria, la encapsulante y la fase obstructiva, que se caracteriza por obstrucción intestinal y formación del *cocoon*².

CONSECUENCIAS DE LA PERITONITIS ESCLEROSANTE ENCAPSULANTE

Los síntomas iniciales de dolor abdominal, náuseas, vómitos y anorexia pueden progresar con el desarrollo de obstrucción intestinal completa o parcial, y estos trastornos pueden llevar a malnutrición, infecciones y muerte. La tasa de mortalidad es alta, hasta del 50 %, sobre todo durante el primer año, y se incrementa con la duración en DP^{2-3,32}.

ABORDAJE TERAPÉUTICO DE LA PERITONITIS ESCLEROSANTE ENCAPSULANTE

Medidas generales

Tras el diagnóstico, el cese de la DP es una de las medidas iniciales, aunque en ciertos casos el cuadro clínico podría empeorar, como sugiere la alta frecuencia de casos que se manifiestan tras la transferencia a hemodiálisis o tras el trasplante renal³². Al interrumpirse la DP, debe retirarse el catéter peri-

Tabla 1. Estadios de peritonitis esclerosante encapsulante y su correspondencia clínica

Estadios	Hallazgos
Estadio 1. Asintomático (período pre-EPS)	Fallo de ultrafiltración, desarrollo de alto transporte, hipoproteinemia, hemoperitoneo, ascitis y calcificaciones peritoneales.
Estadio 2 (período inflamatorio)	Hemoperitoneo, fiebre, ascitis, pérdida de peso, hiporexia, diarrea, incremento de la proteína C reactiva.
Estadio 3 (período progresivo o encapsulante)	Aparición de signos y síntomas de íleo (náuseas, vómitos, dolor abdominal, estreñimiento, masa abdominal, ascitis).
Estadio 4 (período obstructivo)	Anorexia, obstrucción intestinal completa y masa abdominal.

EPS: peritonitis esclerosante encapsulante.

Modificado de Nakamoto et al.²

toneal. Mantener el catéter peritoneal con la finalidad de realizar lavados peritoneales que permitan remover fibrina y mediadores inflamatorios no ha demostrado su eficacia en un estudio multicéntrico prospectivo³⁹. En este estudio, la aparición de episodios de peritonitis bacterianas secundarias a los lavados peritoneales mostró un efecto inverso que predispone al desarrollo de EPS³⁹, aunque debería ser una complicación evitable.

El tratamiento de soporte nutricional es crucial en casos avanzados para prevenir la malnutrición, siempre asociado a otras estrategias terapéuticas^{40,41}. Los pacientes con EPS generalmente presentan una pérdida de peso superior al 10 %, que se ha relacionado con peor supervivencia; en muchos casos el índice de masa corporal puede permanecer dentro de límites normales y más del 50 % experimentan pérdida de apetito y síntomas gastrointestinales⁴⁰.

La malnutrición en estos pacientes se asocia a mayor morbimortalidad y, en casos de cirugía, el tratamiento de soporte nutricional ha demostrado mejorar la evolución posoperatoria, con igual eficacia para la nutrición parenteral y enteral, la cual debe mantenerse hasta que el paciente sea capaz de realizar ingestas orales adecuadas⁴¹.

Corticoides

Son los fármacos más empleados en el tratamiento de la EPS. Se cree que por su efecto antiinflamatorio podrían suprimir el proceso de inflamación peritoneal e inhibir la síntesis de colágeno. Su uso aislado en pacientes con EPS mostró una eficacia de solo un 38,5 % en un estudio prospectivo⁴², aunque otras series han comunicado casos donde su uso precoz se asocia a recuperaciones dramáticas⁴³⁻⁴⁵, por lo que es posible que la respuesta a los esteroides esté en relación con su uso precoz en el curso de la enfermedad y en pacientes con datos de inflamación peritoneal, con menores tasas de respuesta en pacientes con lesiones más crónicas y con mayor fibrosis.

Tamoxifeno

El tamoxifeno es un inhibidor selectivo de los receptores de estrógenos, con potencial efecto antifibrótico, capaz de inhibir la producción de TGF- β por los fibroblastos, por lo que ha sido empleado en síndromes como la fibrosis retroperitoneal idiopática^{46,47}. En múltiples casos y en series pequeñas se ha empleado de forma aislada o junto a corticoides con resultados satisfactorios⁴⁸⁻⁵⁰. Más aun, su uso se ha extendido hasta pacientes en DP durante largos períodos con AT peritoneal²⁷, como una estrategia preventiva y con resultados prometedores, aunque estudios controlados aleatorizados son necesarios para confirmar su eficacia. En un estudio retrospectivo reciente de EPS en Holanda, se observó disminución de la mortalidad en los casos de EPS tratados con tamoxifeno⁴⁸. Potenciales efectos adversos relacionados con su uso, como el aumento de eventos tromboembólicos y el riesgo de cáncer de endometrio, deben tomarse en cuenta, aunque su frecuencia de aparición es baja si consideramos las bajas dosis de tamoxifeno (10-40 mg/día, durante 1 año) que se han empleado en estos casos.

Quirúrgico

El tratamiento quirúrgico de la EPS es la adhesiolisis, un procedimiento simple en el que se liberan las adherencias y el tejido fibrótico, y que requiere la liberación de las membranas de fibrina del peritoneo visceral que rodea a las asas de intestino delgado^{51,52}. La intervención puede revertir la obstrucción intestinal, pero no mejora el proceso de deterioro del peritoneo, que puede progresar, por lo que la cápsula fibrótica puede volver a formarse y los síntomas pueden recurrir en algunos pacientes después de 6 a 12 meses; además, como resultado de la lesión inducida por la cirugía se pueden formar nuevas adherencias intestinales^{51,52}. Gran experiencia con esta técnica ha sido comunicada por el grupo de Kawanishi, que además ha desarrollado con éxito nuevas técnicas quirúrgicas complementarias para disminuir los episodios de recurrencia tras la intervención, como la *Plicatura de Noble*, en

revisiones cortas

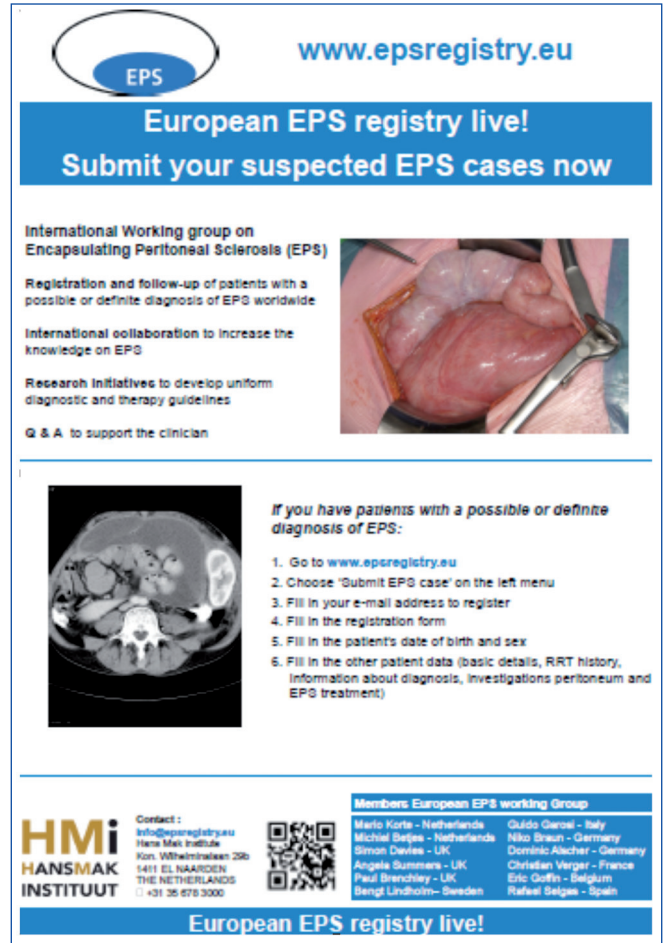
la cual se suturan las asas intestinales entre sí con la finalidad de prevenir los casos de reobstrucción posterior^{53,54}. Sus resultados en 180 casos de EPS intervenidos muestran excelentes tasas de supervivencia de hasta el 81 % a los 5 años y con una tasa de recurrencias tras la primera intervención de 22,4 %⁵⁴. El tratamiento quirúrgico en los casos de EPS con obstrucción intestinal es primordial. Para mejorar los resultados quirúrgicos se requiere un equipo quirúrgico experimentado y el establecimiento de centros de referencia local con especialistas en este tratamiento.

CONCLUSIÓN GENERAL

La EPS es una complicación poco frecuente pero muy grave de la DP que se relaciona con una elevada mortalidad. Aún no están claras sus bases etiopatogénicas y hasta el momento no se han identificado marcadores precoces que permitan predecir el riesgo de su desarrollo en pacientes en DP.

Los recientes avances en DP, que incluyen el empleo generalizado de soluciones biocompatibles, permiten aventurar que ciertos mecanismos implicados en la génesis y desarrollo de la EPS podrían pertenecer al pasado. Sin embargo, solo existen pruebas incipientes de que esto vaya a ser así, por lo que está justificada la propuesta de trabajar juntos en una enfermedad que, por su rareza, limita la adquisición de experiencia individual.

La visión del registro europeo nos permitirá aproximarnos a estos objetivos de forma más apropiada (figura 1). Es necesario trabajar conjuntamente concentrando información y ac-



European EPS registry live!
Submit your suspected EPS cases now

International Working group on Encapsulating Peritoneal Sclerosis (EPS)
Registration and follow-up of patients with a possible or definite diagnosis of EPS worldwide
International collaboration to increase the knowledge on EPS
Research initiatives to develop uniform diagnostic and therapy guidelines
Q & A to support the clinician

If you have patients with a possible or definite diagnosis of EPS:

1. Go to www.epsregistry.eu
2. Choose 'Submit EPS case' on the left menu
3. Fill in your e-mail address to register
4. Fill in the registration form
5. Fill in the patient's date of birth and sex
6. Fill in the other patient data (basic details, RRT history, information about diagnosis, investigations peritoneum and EPS treatment)

HMI HANSMAK INSTITUUT
Contact: info@epsregistry.eu
Hans Mak Institute
Kon. Wilhelminalaan 23b
1411 EL NAARDEN
THE NETHERLANDS
+31 36 670 3000

Members European EPS working Group
Mario Korte - Netherlands
Michel Belge - Netherlands
Simon Davies - UK
Angela Summers - UK
Paul Brenchley - UK
Bengt Lindholm - Sweden
Guido Garai - Italy
Niko Braun - Germany
Dornic Alcher - Germany
Christian Verger - France
Eric Guifa - Belgium
Rafael Belge - Spain

European EPS registry live!

Figura 1. Registro europeo de peritonitis esclerosante encapsulante.

CONCEPTOS CLAVE

1. La EPS es una complicación infrecuente pero grave de la diálisis peritoneal con una mortalidad del 50 %. El tiempo de exposición a las soluciones de DP es el factor de riesgo principal.
2. El diagnóstico se basa en la clínica, junto a los hallazgos radiológicos y/o anatómicos compatibles. El TAC es la mejor técnica de imagen y requiere de radiólogos con experiencia y de la utilización de los sistemas de clasificación, lo que permite aumentar su sensibilidad y especificidad.
3. No existen marcadores clínicos ni bioquímicos que permitan el diagnóstico precoz.
4. El manejo terapéutico es complejo, y debe incluir la interrupción precoz de la diálisis peritoneal, la utilización de fármacos inmunosupresores, el soporte nutricional adecuado y la cirugía en fases más avanzadas.
5. No existe evidencia para guiar el tratamiento de la EPS. El uso de corticoides en fases precoces, donde predomina la fase inflamatoria, y fármacos antifibróticos como el tamoxifeno han mostrado resultados alentadores en series aisladas de casos.
6. El tratamiento quirúrgico en los casos de EPS avanzados es primordial, para lo cual es necesario un equipo quirúrgico experimentado y el establecimiento de centros de referencia.
7. El registro europeo de EPS promueve una acción conjunta con la finalidad de potenciar la investigación sobre la etiopatogenia y la historia natural de la enfermedad.

ciones, mediante la incorporación de todos nuestros casos al registro europeo⁵⁵ y, a ser posible, concentrando las acciones en uno o dos centros españoles dispuestos a hacerse cargo de estos pacientes en estrecha colaboración con sus centros de origen. Para esta última actividad de intervención sobre paciente con el problema activo, ofrecemos nuestro centro a toda la comunidad.

Además, y con motivo de esta revisión-propuesta, activaremos desde la secretaría de la Sociedad Española de Nefrología (S.E.N.) y desde el Grupo de Promoción del Conocimiento de la DP la acción española conjunta en lucha contra esta enfermedad.

Conflictos de interés

Los autores declaran que no tienen conflictos de interés potenciales relacionados con los contenidos de este artículo.

REFERENCIAS BIBLIOGRÁFICAS

- Gandhi VC, Humayun HM, Ing TS, Daugirdas JT, Jablowski VR, Iwatsuki S, et al. Sclerotic thickening of the peritoneal membrane in maintenance peritoneal dialysis patients. *Arch Intern Med* 1980;140:1201-3.
- Nakamoto H. Encapsulating peritoneal sclerosis: a clinician's approach to diagnosis and medical treatment. *Perit Dial Int* 2005;25 Suppl 4:S30-8.
- Korte M, Sampimon D, Betjes M, Krediet R. Encapsulating peritoneal sclerosis: the state of affairs. *Nat Rev Nephrol* 2011;7:528-38.
- Brown M, Simpson K, Kerseens J, Mactier R. Encapsulating peritoneal sclerosis in the new millennium: a national cohort study. *Clin J Am Soc Nephrol* 2009;4:1222-9.
- Kawanishi H, Kawaguchi Y, Fukui H, Hara S, Imada A, Kubo H, et al. Encapsulating peritoneal sclerosis in Japan: a prospective, controlled, multicentre study. *Am J Kidney Dis* 2004;44:729-37.
- Lee HY, Kim BS, Choi HY, Park HC, Kang SW, Choi KH, et al. Sclerosing encapsulating peritonitis as a complication of long-term continuous ambulatory peritoneal dialysis in Korea. *Nephrology (Carlton)* 2003;8 Suppl:S33-9.
- Nomoto Y, Kawaguchi Y, Kubo H, Hirano H, Sakai S, Kurokawa K. Sclerosing encapsulating peritonitis in patients undergoing continuous ambulatory peritoneal dialysis: A report of the Japanese Sclerosing Encapsulating Peritonitis Study Group. *Am J Kidney Dis* 1996;20:420-7.
- Summers AM, Clancy MJ, Syed F, Harwood N, Brenchley PE, Augustine T, et al. Single-centre experience of encapsulating peritoneal sclerosis in patients on peritoneal dialysis for end stage renal failure. *Kidney Int* 2005;68:2381-8.
- Johnson DW, Cho Y, Livingston BE, Hawley CM, McDonald SP, Brown FG, et al. Encapsulating peritoneal sclerosis: incidence, predictors, and outcomes. *Kidney Int* 2010;77:904-12.
- Kawanishi H, Kawaguchi Y, Fukui H, Hara S, Imada A, Kubo H, et al. Encapsulating peritoneal sclerosis in Japan: a prospective, controlled, multicenter study. *Am J Kidney Dis* 2004;44:729-37.
- Kawanishi H. Encapsulating peritoneal sclerosis in Japan: prospective multicenter controlled study. *Perit Dial Int* 2001;21 Suppl 3:S67-71.
- Herrero J, Molina A, Lentisco C. Peritonitis esclerosante: una amenaza latente. Cambio de actitud en el tratamiento quirúrgico. *Nefrología* 2007;27:729-36.
- Summers AM, Abrahams AC, Alscher MD, Betjes M, Boeschoten EW, Braun N, et al. A collaborative approach to understanding EPS: the European perspective. *Perit Dial Int* 2011;31:245-8.
- Lambie ML, John B, Mushahar L, Huckvale C, Davues SJ. The peritoneal osmotic conductance is low well before the diagnosis of encapsulating peritoneal sclerosis is made. *Kidney Int* 2010;78:611-8.
- Mortier S, Faict D, Schalkwijk CG, Lameire NH, De Vriese A. Long-term exposure to new peritoneal dialysis solutions: Effects on the peritoneal membrane. *Kidney Int* 2004;66:1257-65.
- Boulanger E. Peritoneal and systemic inflammation: the benefits of using biocompatible peritoneal dialysis fluids. *Perit Dial Int* 2008;28(1):28-31.
- Kawanishi H, Nakayama M, Miyazaki M, Honda K, Tomo T, Kasai K, et al. Prospective multicenter observational study of encapsulating peritoneal sclerosis with neutral dialysis solution--the NEXT-PD study. *Adv Perit Dial* 2010;26:71-4.
- Korte M, Sampimon D, Lingsma H, Fieren MW, Looman CW, Zietse R, et al. Risk factors associated with encapsulating peritoneal sclerosis in Dutch EPS study. *Perit Dial Int* 2011;31:269-78.
- Kawaguchi Y, Kawanishi H, Mujais S, Topley N, Oreopoulos DG. Encapsulating peritoneal sclerosis: definition, etiology, diagnosis, and treatment. International Society for Peritoneal Dialysis Ad Hoc Committee on Ultrafiltration Management in Peritoneal Dialysis. *Perit Dial Int* 2000;Suppl 4:S43-S55.
- Slingeneyer A. Preliminary report on a cooperative international study on sclerosing encapsulating peritonitis. *Contrib Nephrol* 1987;57:239-47.
- Garosi G, Di Paolo N. Inflammation and gross vascular alterations are characteristic histological features of sclerosing peritonitis. *Perit Dial Int* 2001;21:417-8.
- Krediet RT. Advances in peritoneal dialysis: Towards improved efficacy and safety. *Blood Purif* 1998;16:1-14.
- Sampimon DE, Coester AM, Struijk DG, Krediet RT. The time course of peritoneal transport parameters in peritoneal dialysis patients who develop encapsulating peritoneal sclerosis. *Nephrol Dial Transplant* 2011;26:291-8.
- Balasubramaniam G, Brown EA, Davenport A, Cairns H, Cooper B, Fan SL, et al. The Pan-Thames EPS study: treatment and outcomes of encapsulating peritoneal sclerosis. *Nephrol Dial Transplant* 2009;24:3209-15.
- Sampimon D, Korte M, Barreto D, Vlijm A, de Waart R, Struijk DG, et al. Early diagnostic markers for encapsulating peritoneal sclerosis: a case-control study. *Perit Dial Int* 2010;30:163-9.
- Del Peso G, Jiménez-Hefferman JA, Bajo MA, Aroeira LS, Aguilera A, Fernández-Perpén A, et al. Epithelial-to-mesenchymal transition of mesothelial cells is an early event during peritoneal dialysis and is associated with high peritoneal transport. *Kidney Int Suppl* 2008;(108):S26-33.

27. Del Peso G, Bajo MA, Gil F, Aguilera A, Ros S, Costero O, et al. Clinical experience with tamoxifen in peritoneal fibrosing syndromes. *Adv Perit Dial* 2003;19:32-5.
28. Siato A. Peritoneal dialysis in Japan: the issue of encapsulating peritoneal sclerosis and future challenges. *Perit Dial Int* 2005;25(Suppl 4):S77-82.
29. Korte MR, Habibb SM, Lingsmac H, Weimar W, Betjes MG. Posttransplantation encapsulating peritoneal sclerosis contributes significantly to mortality after kidney transplantation. *Am J Transplant* 2011;11:599-605.
30. Khanna A, Plummer M, Bromberek C, Bresnahan B, Hariharan S. Expression of TGF-beta and fibrogenic genes in transplant recipients with tacrolimus and cyclosporine nephrotoxicity. *Kidney Int* 2002;62:2257-63.
31. Bozkurt D, Sipahi S, Cetin P, Hur E, Ozdemir O, Ertilav M, et al. Does immunosuppressive treatment ameliorate morphology changes in encapsulating peritoneal sclerosis? *Perit Dial Int* 2009;29 Suppl 2:S206-10.
32. Brown E, van Biesen W, Finkelstein F, Hurst H, Johnson DW, Kawanishi H, et al. Length of time on peritoneal dialysis and encapsulating peritoneal sclerosis: position paper for ISPD. *Perit Dial Int* 2009;29:595-600.
33. Vlijm A, Schuppen J, Lamers A, Struijk D, Krediet RT. Imaging in encapsulating peritoneal sclerosis. *NDT Plus* 2011;4:281-4.
34. Stafford-Johnson DB, Wilson TE, Francis IR, Swartz R. CT appearance of sclerosing peritonitis in patients on chronic ambulatory peritoneal dialysis. *J Comput Assist Tomogr* 1998;22:295-9.
35. Vlijm A, Stoker J, Bipat S, Spijkerboer AM, Phoa SS, Maes R, et al. Computed tomographic findings characteristic for encapsulating peritoneal sclerosis: a case-control study. *Perit Dial Int* 2009;29:517-22.
36. Tarzi RM, Lim A, Moser S, Ahmad S, George A, Balasubramaniam G, et al. Assessing the validity of an abdominal CT scoring system in the diagnosis of encapsulating peritoneal sclerosis. *Clin J Am Soc Nephrol* 2008;3:1702-10.
37. Goodlad C, Tarzi R, Gedroyc W, Lim A, Steven Moser S, Brown E. Screening for encapsulating peritoneal sclerosis in patients on peritoneal dialysis: role of CT scanning. *Nephrol Dial Transplant* 2011;26(4):1374-9.
38. Wright B, Summers A, Fenner J, Gillott R, Hutchinson C, Spencer P, et al. Initial observations using a novel "cine" magnetic resonance imaging technique to detect changes in abdominal motion caused by encapsulating peritoneal sclerosis. *Perit Dial Int* 2011;31(3):287-90.
39. Yamamoto T, Nagasue K, Okuno S, Yamakawa T. The role of peritoneal lavage and the prognostic significance of mesothelial cell area in preventing encapsulating peritoneal sclerosis. *Perit Dial Int* 2010;30(3):343-52.
40. de Freitas D, Jordaan A, Williams R, Alderdice J, Curwell J, Hurst H, et al. Nutritional management of patients undergoing surgery following diagnosis with encapsulating peritoneal sclerosis. *Perit Dial Int* 2008;28:271-6.
41. Jordaan A, de Freitas D, Hurst H, Alderdice J, Curwell J, Brenchley PEC, et al. Malnutrition and refeeding syndrome associated with EPS. *Perit Dial Int* 2007;27(1):100-1.
42. Kawanishi H, Kawaguchi Y, Fukui H, Hara S, Imada A, Kubo H, et al. Encapsulating peritoneal sclerosis in Japan: a prospective, controlled, multicenter study. *Am J Kidney Dis* 2004;44:729-37.
43. Imai H, Nakamoto H, Fukushima R, Yamanouchi Y, Ishida Y, Suzuki H. Glucocorticoid protects against the development of encapsulating peritoneal sclerosis on peritoneal dialysis. *Adv Perit Dial* 2002;18:124-30.
44. Martins LS, Rodrigues AS, Cabrita AN, Guimaraes S. Sclerosing encapsulating peritonitis: a case successfully treated with immunosuppression. *Perit Dial Int* 1999;19:478-81.
45. Mori Y, Matsuo S, Sutoh H, Toriyama T, Kawahara H, Hotta N. A case of a dialysis patient with sclerosing peritonitis successfully treated with corticosteroid therapy alone. *Am J Kidney Dis* 1997;30:275-8.
46. Huang JW, Yen CJ, Wu HY, Chiang CK, Cheng HT, Lien YC, et al. Tamoxifen down regulates connective tissue growth factor to ameliorate peritoneal fibrosis. *Blood Purif* 2011;31:252-8.
47. Selgas R, Aguilera A, Bajo A, Loureiro J, Del Peso G, Aroeira L, et al. Effects of tamoxifen on epithelial-to-mesenchymal transition, fibrosis and angiogenesis of mesothelial cells. *J Am Soc Nephrol* 2006;Suppl 3:S19.
48. Korte MR, Fieren MW, Sampimon DE, Lingsma HF, Weimar W, Betjes MG. Tamoxifen is associated with lower mortality of encapsulating peritoneal sclerosis: results of the Dutch Multicentre EPS Study. *Nephrol Dial Transplant* 2011;26:691-7.
49. Evrenkaya TR, Atasoy EM, Unver S, Basekim C, Baloglu H, Tulbek MY. Corticosteroid and tamoxifen therapy in sclerosing encapsulating peritonitis in a patient on continuous ambulatory peritoneal dialysis. *Nephrol Dial Transplant* 2004;19:2423-4.
50. Thirunavukarasu T, Saxena R, Anijeet H, Pai P, Wong CF. Encapsulating peritoneal sclerosis presenting with recurrent ascites and tamoxifen: case reports and review of the literature. *Ren Fail* 2007;29:775-6.
51. Kawanishi H, Watanabe H, Moriishi M, Tsuchiya S. Successful surgical management of encapsulating peritoneal sclerosis. *Perit Dial Int* 2005;25 Suppl 4:S39-47.
52. Kawanishi H, Moriishi M, Tsuchiya S. Experience of 100 surgical cases of encapsulating peritoneal sclerosis: investigation of recurrent cases after surgery. *Adv Perit Dial* 2006;22:60-4.
53. Kawanishi H, Ide K, Yamashita M, Shimomura M, Moriishi M, Tsuchiya S, et al. Surgical techniques for prevention of recurrence after total enterolysis in encapsulating peritoneal sclerosis. *Adv Perit Dial* 2008;24:51-5.
54. Kawanishi H, Shintaku S, Moriishi M, Dohi K, Tsuchiya S. Seventeen years' experience of surgical options for encapsulating peritoneal sclerosis. *Adv Perit Dial* 2011;27:53-8.
55. EPS-Registry.eu [Internet]. Registro Europeo de EPS 2009. Available at: <http://www.epsregistry.eu/> [Accessed: June 29, 2012].