

death whether or not treated with immunosuppressive agents and the only independent predictor of progression to ESRD was serum creatinine at biopsy.<sup>5</sup> However, the different outcomes of the two cases we and Dr. Gioacchino Li Cavoli exhibited reveal that the histological finding is more reliable to predict the prognosis. As Dr. Gioacchino Li Cavoli mentioned in the comment, the importance of recognizing the patients with membranous nephropathy and crescentic glomerulonephritis at early stage of the disease is that early immunosuppressive treatment may ameliorate the progression of renal damage and may contribute to the useful recovery of renal function.

Watanabe S et al. demonstrated that the patient had MPO-ANCA-associated glomerulonephritis superimposed on idiopathic membranous nephropathy in the coexistence of MGN and ANCA-associated glomerulonephritis.<sup>6</sup> It is well recognized that ANCA-positive patient may develop ANCA-related crescentic glomerulonephritis; however, the immunopathogenesis of crescentic transformation in ANCA-negative patients with primary membranous nephropathy seemed to be more difficult to elucidate. Whether there are some other un-

detected autoantibodies involved in the pathogenesis of MGN accompanied by ANCA-negative crescentic glomerulonephritis remains unclear. Therefore, further research is required to clarify the pathogenesis of this rare concomitance and investigate the optimum treatment regimes for it.

#### Conflict of interest

The authors declare that there is no conflict of interest associated with this manuscript.

1. Kwan JT, Moore RH, Dodd SM, Cunningham J. Crescentic transformation in primary membranous glomerulonephritis. *Postgrad Med J* 1991;67:574-6.
2. Taniguchi Y, Yorioka N, Kumagai J, Ito T, Yamakido M, Taguchi T. Myeloperoxidase antineutrophil cytoplasmic antibody-positive necrotizing crescentic glomerulonephritis and membranous glomerulonephropathy. *Clin Nephrol* 1999;52(4):253-5.
3. Zhou GY. Membranous glomerulonephritis associated with myeloperoxidase antineutrophil cytoplasmic antibody-associated glomerulonephritis. *Nefrologia* 2012;32:548-51.
4. Kanahara K, Yorioka N, Nakamura C, Kyuden Y, Ogata S, Taguchi T, et al.

Myeloperoxidase-antineutrophil cytoplasmic antibody-associated glomerulonephritis with membranous nephropathy in remission. *Intern Med* 1997;36:841-6.

5. Nasr SH, Said SM, Valeri AM, Stokes MB, Masani NN, D'Agati VD, et al. Membranous glomerulonephritis with ANCA-associated necrotizing and crescentic glomerulonephritis. *Clin J Am Soc Nephrol* 2009;4:299-308.
6. Watanabe S, Arimura Y, Nomura K, Kawashima S, Yoshihara K, Kaname S, et al. [Case of MPO-ANCA-associated vasculitis with membranous nephropathy]. *Nihon Jinzo Gakkai Shi* 2011;53:46-52.

#### Guang-Yu Zhou<sup>1</sup>, Li-Rong Bi<sup>2</sup>

<sup>1</sup> Department of Nephrology. China-Japan Union Hospital of Jilin University. Changchun, Jilin Province (China).

<sup>2</sup> Department of Pathology. First Hospital of Jilin University. Changchun, Jilin Province (China).

#### Correspondence: Guang-Yu Zhou

Department of Nephrology, China-Japan Union Hospital of Jilin University, No.126, Xiantai Street, 130033, Changchun, Jilin Province, China.

guangyu8@yahoo.com.cn

zhougy@jlu.edu.cn

## B) COMUNICACIONES BREVES DE INVESTIGACIÓN O EXPERIENCIAS CLÍNICAS

### Laparoscopia como técnica eficaz para la colocación del catéter peritoneal

*Nefrologia* 2013;33(1):137-8

doi:10.3265/Nefrologia.pre2012.Oct.11684

#### Sr. Director:

La diálisis peritoneal (DP) es uno de los tratamientos de los que disponemos para sustituir la función renal en los casos de insuficiencia renal crónica.

El éxito de la técnica de DP va a depender de la correcta colocación del catéter en la

cavidad peritoneal. Existen diversos métodos para ello: laparoscopia, vía percutánea mediante técnica de Seldinger o con trocar y quirúrgica<sup>1</sup>. No existe evidencia sobre qué técnica ofrece mejores resultados, aunque, evidentemente, cada una tiene sus ventajas e inconvenientes. Las puramente quirúrgicas requerirán la disponibilidad de cirujanos, quirófanos y anestesia. Las técnicas percutáneas pueden ser realizadas por los nefrólogos y/o radiólogos en una sala adecuadamente preparada para ello, por lo que no suelen originar listas de espera<sup>2</sup>. Existen datos recientes sobre la seguridad de la laparoscopia frente a la cirugía abierta y sobre los métodos percutáneos asistidos por los radiólogos<sup>3,4</sup>.

A pesar de ello, las técnicas quirúrgicas siguen siendo las más utilizadas.

En nuestro centro, la colaboración con el Servicio de Cirugía General es estrecha, por lo que la técnica de elección es la laparoscopia. Presentamos nuestra experiencia en la colocación de catéteres peritoneales.

#### MATERIAL Y MÉTODOS

Revisamos 80 pacientes a los que se les colocó un catéter de DP entre enero de 2007 y enero de 2012. Los datos demográficos y clínicos se recogieron prospectivamente.

**Datos demográficos:** El grupo de pacientes constaba de 46 hombres y 34 mujeres, con una edad media de 57 años (18-91 años).

**Técnica quirúrgica:** La intervención se realizó en un quirófano convencional de cirugía. Mediante anestesia general y preparación del campo estéril, se procede a colocar un trocar de Hasson de 12 mm en zona supraumbilical que albergará la cámara de laparoscopia de 30°. Posteriormente, se insufló neumoperitoneo hasta 12 mmHg de presión. Se exploró la cavidad peritoneal y, en concreto, la pelvis menor buscando zonas amplias libres de adherencias para la óptima ubicación del catéter. Se insertó un segundo trocar de laparoscopia de 5 mm pararectal izquierdo. A través de él, se introdujo el catéter sobre su guía. Con el control visual que ofrece la cámara se avanzó la punta del catéter hasta la ubicación idónea en fondo de saco de Douglas. Solo ocasionalmente, la presencia de bridas o adherencias obliga a insertar un tercer trocar de 5 mm para introducir instrumental (pinza, gancho o tijera para conseguir sección y cauterización de bridas). Con la retirada de la guía y el trocar, se dejó ubicado el *cuff* interno del catéter en la zona inmediatamente inferior de la musculatura. Por último, se crea el túnel subcutáneo para dar salida al extremo distal del catéter.

## RESULTADOS

Se realizaron un total de 89 actos quirúrgicos. En nueve casos se documentó mal funcionamiento del catéter en las primeras semanas poscolocación (menos de 15 días). En todos ellos, fue necesario realizar una nueva laparoscopia, por imposibilidad de recuperar el catéter mediante técnicas conservadoras. En todos los casos, se vio atrapamiento del catéter por epiplón o adherencias. Se colocó un nuevo catéter, además de realizar omentecomía o adhesiolisis. No observamos ningún caso de infección del orificio, peritonitis, hernias inmediatas, hemoperitoneo ni éxitus como consecuencia inmediata de la intervención.

La supervivencia media del catéter en este período es de 42 meses, con un intervalo de confianza al 95 % de 36,8-58,7 meses (figura 1).

## CONCLUSIONES

- La laparoscopia es una técnica segura y con muy buenos resultados de funcionamiento del catéter a largo plazo.
- Los principales problemas poscolocación inmediata fueron secundarios al mal funcionamiento del catéter, sobre todo debido a atrapamiento por epiplón. No detectamos complicaciones graves.

## Conflictos de interés

Los autores declaran que no tienen conflictos de interés potenciales relacionados con los contenidos de este artículo.

1. Chow KM, Szeto CC, Leung CB, Kwan BC, Pang WF, Li PK. Tenckhoff catheter insertion by nephrologists: open dissection technique. *Perit Dial Int* 2010;30:524-7.

2. Brunier G, Hiller JA, Drayton S, Pugash RA, Tobe SW. A change to radiological peritoneal dialysis catheter insertion: three-month outcomes. *Perit Dial Int* 2010;30:528-33.
3. Moon JY, Song S, Jung KH, Park M, Lee SH, Ihm CG. Fluoroscopically guided peritoneal dialysis catheter placement. Long-term results from a single centre. *Perit Dial Int* 2008;28:163-9.
4. García-Cruz E, Vera-Rivera M, Corral Molina JM, Mallafré-Sala JM, Alcaraz A. Colocación de catéter de diálisis peritoneal por laparoscopia: descripción y resultados de una técnica propia de dos puertos. *Nefrología* 2010;30(3):354-9.

**Isabel García-Méndez<sup>1</sup>, Diana Faur<sup>1</sup>, Ramon Farrès<sup>2</sup>, Antoni Codina<sup>2</sup>, Servicio de Cirugía General del Hospital Universitari Dr. Josep Trueta.**

<sup>1</sup> Unidad de Nefrología. Hospital Universitari Dr. Josep Trueta. Girona

<sup>2</sup> Servicio de Cirugía General. Hospital Universitari Dr. Josep Trueta. Girona

**Correspondencia:** Isabel García Méndez  
Unidad de Nefrología.  
Hospital Universitari Dr. Josep Trueta, Girona.  
isabel0408@yahoo.es

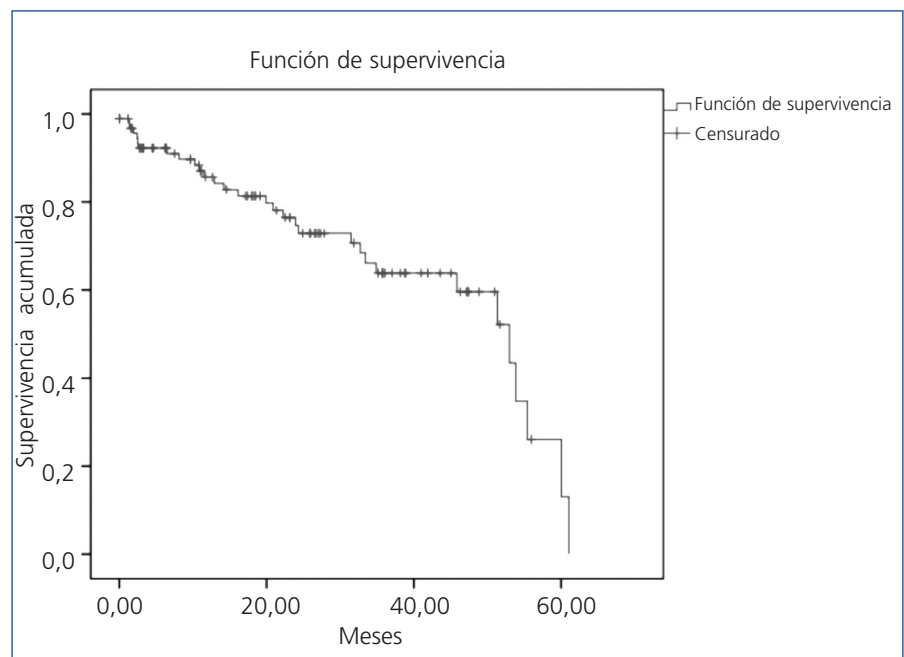


Figura 1. Supervivencia.