

treponémicos fluorescentes), partículas para el *Treponema pallidum*, el TPPA (ensayo de aglutinación) y el EIA (inmunoensayo enzimático).

Estas pruebas siguen siendo reactivas para toda la vida en prácticamente todos los individuos, independientemente del tratamiento previo.

El tratamiento recomendado por los Centros para el Control y Prevención de Enfermedades (CDC), incluyendo la sífilis ocular, son¹⁰: penicilina G cristalina acuosa (3 a 4 millones de unidades i.v. cada cuatro horas, o 24 millones de unidades al día como infusión continua) durante 10 a 14 días, o la penicilina G procaínica más probenecid. La doxiciclina o la ceftriaxona a dosis altas podrían ser utilizadas como alternativa a la penicilina¹¹.

Se deben realizar seguimientos a los tres y seis meses después del tratamiento y posteriormente cada seis meses hasta que el LCR sea normal y el VDRL sea arreactivo. Se debe repetir el tratamiento si alguna muestra de seguimiento del LCR muestra aumento de cuatro veces en el título de VDRL o aumento de leucocitos⁸.

CONCLUSIÓN

La sífilis es una enfermedad infecciosa no muy prevalente en nuestro medio y, por lo tanto, poco sospechada.

La neurosífilis se ha considerado una manifestación tardía de la sífilis. En el caso de nuestro paciente, destaca la presentación del cuadro clínico, en el que los síntomas de una sífilis secundaria (afectación cutánea) y los síntomas neurológicos se presentan casi simultáneamente, lo cual suponemos consecuencia del hecho de que se trata de un paciente inmunosuprimido por la toma de medicación anti-rechazo de su trasplante renal.

Pensamos que, además de la falta de prevención por parte del paciente, es muy importante tener en cuenta la inmunodeficiencia adquirida por el propio trasplante renal y creemos que es una excelente oportunidad para insistir

en la susceptibilidad de estos pacientes a la exposición a este tipo de agentes microbiológicos; en caso de inmunocompetitividad, probablemente la presentación de este tipo de enfermedades no sea tan agresiva.

Conflictos de interés

Los autores declaran que no tienen conflictos de interés potenciales relacionados con los contenidos de este artículo.

1. López-Hontangas JL, Frasset Artes J. Sífilis: una revisión actual. Valencia: Hospital La Fe, Servicio de Microbiología. Available at: www.seimc.org/control/revisiones/serologia/sifilis.pdf
2. Lukehart SA, Hook EW 3rd, Baker-Zander SA, Collier AC, Critchlow CW, Handsfield HH. Invasion of the central nervous system by *Treponema pallidum*: implications for diagnosis and treatment. *Ann Intern Med* 1988;109:855-62.
3. Rolfs RT, Joesoef MR, Hendershot EF, Rompalo AM, Augenbraun MH, Chiu M, et al. A randomized trial of enhanced therapy for early syphilis in patients with and without human immunodeficiency virus infection. The Syphilis and HIV Study Group. *N Engl J Med* 1997;337:307-14.
4. Gutiérrez Gutiérrez C, Urquiza Rodríguez A, Valdivia Arancibia J, Delgado Almora E, Jordán González J, Iglesias González M. Neurosífilis en un paciente con insuficiencia renal crónica dialítico dependiente. Órgano Oficial del Centro de Investigaciones Médico Quirúrgicas 2007;1(9).
5. Savage EJ, Hughes G, Ison C, Lowndes CM; European Surveillance of Sexually Transmitted Infections Network. Syphilis and gonorrhoea in men who have sex with men: a European overview. *Euro Surveill* 2009;14(47). pii:19417.
6. Marcos Sánchez F, Albo Castaño I, Árbol Linde F, Colás Rubio J. Un nuevo caso de neurosífilis latente tardía de presentación atípica. *An Med Interna* 2005;22(2):93.
7. Harris DE, Enterline DS, Tien RD. Neurosyphilis in patients with AIDS. *Neuroimaging Clin N Am* 1997;7:215-21.
8. Marra CM, Gonzalez-Scarano F, Dashe JF (eds.). Neurosyphilis. Available at: http://www.uptodate.com/contents/neurosyphilis?source=search_result&search=neurosyphilis&selectedTitle=1~39

9. World Health Organization-Regional Office for Europe. Trends in sexually transmitted infections and HIV in the European Region, 1980-2005. Copenhagen: WHO; 2006. Available at: [http://www.smittskyddsinstitutet.se/upload/EPI-aktuellt-ny/2007/etb01b\[1\].pdf](http://www.smittskyddsinstitutet.se/upload/EPI-aktuellt-ny/2007/etb01b[1].pdf)
10. Ghanem KG, Moore RD, Rompalo AM, Erbelding EJ, Zenilman JM, Gebo KA. Neurosyphilis in a clinical cohort of HIV-1-infected patients. *AIDS* 2008;22:1145-51.
11. Centers for Disease Control and Prevention, Workowski KA, Berman SM. Sexually transmitted diseases treatment guidelines, 2006. *MMWR Recomm Rep* 2006;55:1.

Vanesa Camarero-Temiño, Verónica Mercado-Valdivia, M. Jesús Izquierdo-Ortiz, José J. Santos-Barajas, Badawi Hijazi-Prieto, Isabel Sáez-Calero, Raquel De Toro, Basilia González, M. Luisa Carrasco, Pedro Abaigar-Luquin

Servicio de Nefrología.
Hospital Universitario de Burgos.

Correspondencia: Verónica Mercado Valdivia
Servicio de Nefrología.
Hospital Universitario de Burgos, Islas Baleares s/n.
veronicamercado2@hotmail.com
veronicamercado1@gmail.com

Trastornos hidroelectrolíticos secundarios a síndrome de realimentación

Nefrología 2013;33(2):279-81

doi:10.3265/Nefrologia.pre2012.Sep.11691

Sr. Director:

El síndrome de realimentación (SRA) es un trastorno hidroelectrolítico severo, que se genera tras la suplementación alimentaria en pacientes con importante deprivación nutricional de base. En dicho síndrome aparecen múltiples alteraciones electrolíticas, deficiencias vitamínicas y efectos cardiovasculares severos¹.

Presentamos el caso de una paciente de 70 años, hipertensa, afecta de un adenocarcinoma de endometrio diagnosticado

en 2010, tratado con histerectomía, quimioterapia y radioterapia pélvica. Aproximadamente un mes después de completar tratamiento quimioterápico, ingresa por neutropenia febril, enteritis ileal y bacteriemia por *E. coli*. Analíticamente destacó leucopenia severa ($0,22 \times 10^9/l$, 0 neutrófilos), creatinina de 70,2 mmol/l, sodio 139 mmol/l, potasio de 3,74 mmol/l, calcio sérico de 2,45 mmol/l, fósforo sérico de 1,2 mmol/l, acidosis metabólica (pH 7,27, pCO_2 45 mmHg, bicarbonatos 20,7 mmol/l) e hipoalbuminemia (32 mg/l).

Se inicia reposo intestinal, sueroterapia endovenosa, antibioticoterapia empírica y factor estimulador de colonias de granulocitos. Tras evolución abdominal tórpidas, al tercer día se inicia nutrición parenteral (NP) con aporte de 1500 kcal/día. A las 24 horas presenta un cuadro neurológico con temblores generalizados, hiperreflexia, signos de Chvostek y Trousseau, edemas periféricos y prolongación del QTc en el electrocardiograma. Analíticamente destacó hipocalcemia (1,6 mmol/l-1,76 corregido por albúmina), hipomagnesemia (0,45 mmol/l), hipofosforemia (0,68 mmol/l), hipopotasemia (2,59 mmol/l), función renal normal y equilibrio ácido-base con pH 7,41, pCO_2 31 mmHg, pO_2 48 mmHg y bicarbonatos 19,6 mmol/l. Ante la relación temporal con el inicio de la NP, se orientó cuadro clínico como un SRA.

DISCUSIÓN

El SRA consiste en una serie de trastornos hidroelectrolíticos (hipofosfate-mia, hipomagnesemia, hipopotasemia) que pueden producirse tras el inicio de nutrición enteral o parenteral con un aporte calórico elevado, y que pueden tener consecuencias potencialmente mortales. Los estados de desnutrición crónica (marasmo, síndrome malabsortivo, alcoholismo crónico, ancianos pluripatológicos, obesos mórbidos tras cirugía bariátrica), la anorexia nerviosa, diabetes mellitus mal controlada, uso crónico de antiácidos, alto estrés metabólico durante más de 7 días, intervenciones quirúrgicas recientes, así como pacientes oncológicos, son fac-

tores predisponentes para desarrollar un SRA². En estas circunstancias la disminución del metabolismo basal y de los niveles de insulina producen una serie de mecanismos adaptativos que conllevan a aumento del catabolismo proteico y del metabolismo graso con generación de cuerpos cetónicos y favorecimiento de la neoglucogénesis como fuente de generación de energía (figura 1)³.

Tras la realimentación, la disponibilidad de nutrientes genera aumento de los niveles de insulina con la consiguiente entrada de fósforo, potasio, magnesio y tiamina a nivel intracelular, que serán utilizados para reactivar el proceso de glicólisis. Dichos componentes disminuyen rápidamente a nivel plasmático, lo que sumado a una sobrecarga metabólica e hídrica en un miocardio basalmente deprimido, produce consecuencias clínicas graves (tabla 1)².

El tratamiento del SRA se centra en la prevención. Las medidas más importantes consisten en identificar a los pacientes de riesgo, iniciar la nutrición con un aporte calórico bajo (20 kcal/kg/día o 1000 kcal/día) e introducir de forma progresiva los re-

querimientos durante un período de una semana. En caso de presentar alteraciones iónicas, deben corregirse antes de iniciar la realimentación. La NICE⁴ recomienda también aporte de tiamina. Ante la aparición de signos y síntomas de SRA, debe suspenderse la nutrición, corregir precozmente las anomalías electrolíticas y realizar medidas de soporte adicionales en función de la clínica (vasopresores, oxigenoterapia, diuréticos, etc.)⁴.

En nuestro caso, se trataba de una paciente pluripatológica, oncológica, con alto riesgo de padecer el SRA, a quien se le inicia NP con aporte calórico estándar, que la condujo a presentar hipofosfate-mia, hipokalemia, hipomagnesemia (hipocalcemia secundaria) e hipervolemia, con consecuencias a nivel neurológico y repercusiones electrocardiográficas. Se disminuyó el aporte calórico a 1000 kcal al día (sin llegar a suspenderse), así como el volumen de sueroterapia endovenosa. Se inició tratamiento corrector de los trastornos electrolíticos y se administraron suplementos de tiamina, consiguiendo mejoría de la clínica neurológica, los edemas periféricos y corrección de los trastornos electrolíticos.

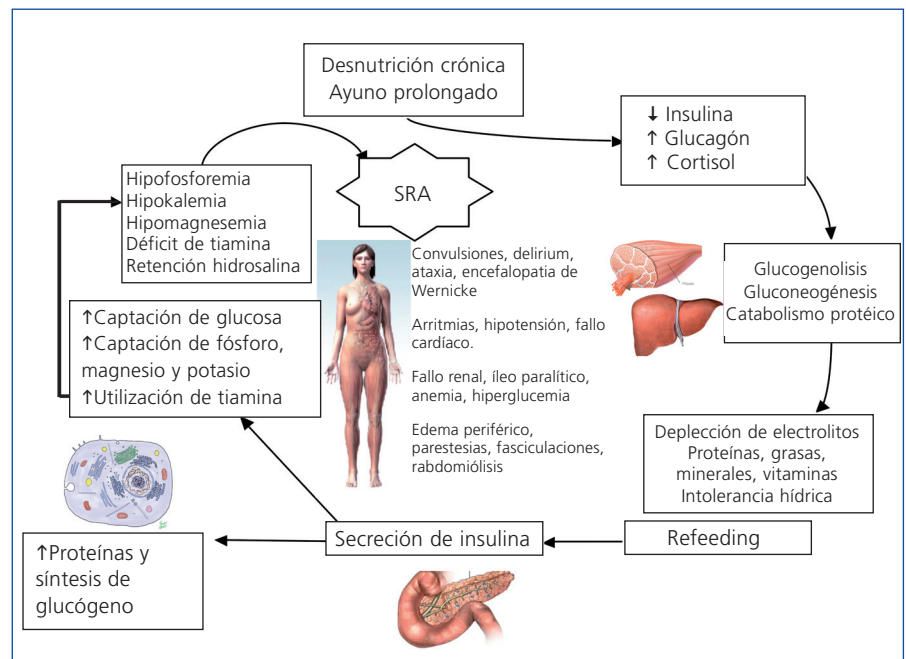


Figura 1. Fisiopatología del síndrome de realimentación.

Tabla 1. Trastornos y sintomatología asociada del síndrome de realimentación

Hipofosforemia	Náuseas, vómitos, insuficiencia cardíaca, arritmias, anemia hemolítica, pancitopenia, rabdomiólisis, necrosis tubular aguda, parálisis de pares craneales, parálisis muscular, confusión, coma
Hipomagnesemia	Hipocalcemia, arritmias, taquicardia, temblor, ataxia, confusión, irritabilidad, parestesias, dolor abdominal, convulsiones, tetania
Hipopotasemia	Arritmias, arreflexia, hipotensión arterial, ileo paralítico, parestesias, calambres, parálisis muscular, depresión respiratoria, mioglobulinuria, poliúrica, alcalosis metabólica
Déficit de Tiamina	Encefalopatía de Wernicke Síndrome de Korsakov
Intolerancia a carbohidratos Intolerancia hídrica	Estado hiperosmolar. Hígado graso Deshidratación, sobrecarga hídrica, edemas periféricos, fallo cardíaco, hipotensión arterial, fallo renal pre-renal. Muerte súbita

El SRA es un trastorno severo y evitable, por lo que debería tenerse presente en todo paciente de alto riesgo al inicio del soporte nutricional.

Conflictos de interés

Los autores declaran que no tienen conflictos de interés potenciales relacionados con los contenidos de este artículo.

1. Mehanna HM, Moledina J, Travis J. Refeeding syndrome: what it is, and how to prevent and treat it. *BMJ* 2008;336:1495-8.
2. Khan LUR, Ahmed J, Khan S, MacFie J. Refeeding Syndrome: A Literature Review. *Gastroenterology Research and Practice*. Volume 2011.
3. Stanga Z, Brunner A, Leuenberger M, Grimble RF, Shenkin A, Allison SP, et al. Nutrition in clinical practice. The refeeding syndrome: illustrative cases and guidelines for prevention and treatment. *Eur J Clin Nutr* 2008;62:687-94.
4. National Institute for Health and Clinical Excellence. Nutrition support in adults. Clinical guideline 32. 2006. Available at: <http://www.nice.org.uk/nicemedia/live/10978/29979/29979.pdf>

Javier D. Macías-Toro, Anna Saurina-Solé, Mònica Pou-Potau, Vicent Esteve-Simó, Verónica Duarte-Gallego, Miguel Fulquet-Nicolás, Fátima Moreno-Guzmán, Manel Ramírez-de Arellano Serna

Servicio de Nefrología. Consorci Sanitari de Terrassa. Terrassa, Barcelona.

Correspondencia: Javier D. Macías Toro
Servicio de Nefrología.

Consorci Sanitari de Terrassa,
Carretera Torrebónica, s/n.
08277 Terrassa, Barcelona.
deivith1978@gmail.com

Síndrome aorto-medial como causante de hipertensión renovascular en una niña de 3 años de edad: dificultades en el diagnóstico diferencial

Nefrología 2013;33(2):281-3
doi:10.3265/Nefrología.pre2012.Oct.11769

Sr. Director:

La hipertensión arterial (HTA) se presenta en el 1 % de la población pediátrica¹, y el 10 % de los casos son de origen renovascular; la displasia fibromuscular (DF), la arteritis de Takayasu (AT) y el síndrome aorto-medial (SAoM) son las etiologías más frecuentemente asociadas. Se trata de enfermedades que por su similitud clínica plantean dificultades en el diagnóstico diferencial. Este artículo describe el caso de una niña con

SAoM como etiología de su HTA. Los reportes de esta enfermedad en la edad pediátrica son escasos, así como fue atípica su forma de presentación y evolución.

CASO CLÍNICO

Paciente que a los dos años de edad es hospitalizada por HTA asociada a pérdida de la fuerza y sensibilidad en miembros inferiores. La arteriografía demostró disminución del calibre aórtico, estenosis del 20 % del *ostium* renal derecho, estenosis crítica de la arteria renal izquierda y ausencia de flujo en el polo inferior renal izquierdo. Se decide realizar autotrasplante renal izquierdo con anastomosis a la ilíaca y toma de biopsia de arteria renal que reportó hallazgos compatibles con DF (figura 1). Fue dada de alta con minoxidil y propranolol.

Un año después, la paciente es hospitalizada por crisis hipertensiva; la gammagrafía renal mostró exclusión gamagráfica del riñón izquierdo autotrasplantado y alteración en la perfusión del riñón derecho. Por sospecha de vasculitis de grandes vasos tipo AT, se solicitó evaluación por reumatología pediátrica. Aunque la paciente cumplía los criterios de clasificación de AT (estenosis de la aorta abdominal y las arterias renales asociada a HTA), la biopsia previa no mostró hallazgos de vasculitis.

Otro de los diagnósticos diferenciales apuntaba a DF, pero este fue descartado ya que las lesiones renales en DF tienen una imagen característica en collar de perlas² y rara vez afectan el *ostium* o los segmentos proximales. En esta paciente no se observó la imagen de collar de perlas y la afección de la arteria renal fue en la porción proximal de la arteria; por estos hallazgos imaginológicos finalmente se diagnosticó SAoM.

Se realiza nueva arteriografía, que reportó aorta abdominal irregular con adelgazamiento distal progresivo, oclusión de la anastomosis arterial del autotrasplante y progresión de la este-