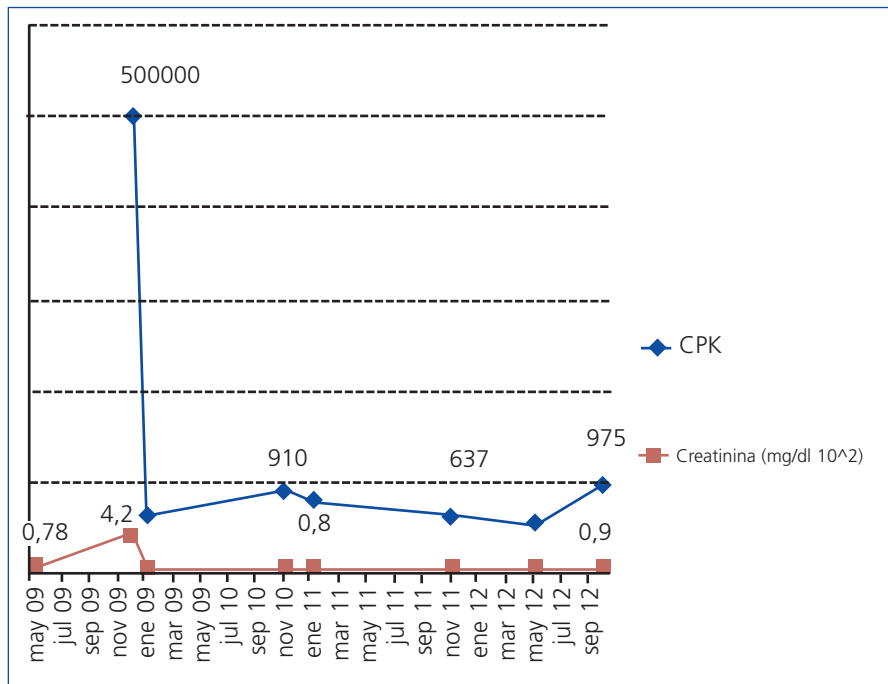

**Figura 1.** Evolución de la creatina fosfocinasa y de la creatinina en plasma. Evolución de la CPK (UI/l) y de la creatinina en plasma (mg/dl) del paciente, durante el período 2009-2012. Para una mejor visualización de ambas gráficas, se han expresado los valores de creatinina en mg/dl x 100. CPK: creatina fosfocinasa.

indicación de un tratamiento renal sustitutivo cumple los mismos criterios que otras entidades de FRA que cursan con rabdomiólisis masiva.

Para concluir, debe establecerse la sospecha de una miopatía metabólica en pacientes jóvenes que presentan una elevación persistente de la CPK asociada a una sintomatología muscular a edades tempranas. Su diagnóstico precoz y recomendaciones basadas en el cambio del estilo de vida de los pacientes evitarán graves consecuencias y repercusiones orgánicas, incluido un FRA secundario a una rabdomiólisis.

**Conflictos de interés**

Los autores declaran que no tienen conflictos de interés potenciales relacionados con los contenidos de este artículo.

1. Lucia A, Ruiz J, Santalla A, Nogales-Gadea G, Rubio JC, García-Consuegra I, et al. Genotypic and phenotypic features of McArdle disease: insights from the Spanish national registry. *J Neurol Neurosurg Psychiatry* 2012;83:322-8.

2. Loupy A, Pouchot J, Hertig A, Bonnard G, Bouvard E, Rondeau E. Massive rhabdomyolysis revealing a McArdle disease. *Rev Med Interne* 2007;28(7):501-3.

3. Kranck S, Wacker P, Milliet N, Brünisholz M. One rare case report of acute renal insufficiency in rhabdomyolysis. *Rev Med Suisse Romande* 2002;122(11):539-41.

4. McCarron DA, Royer KA, Houghton DC, Bennett WM. Chronic tubulointerstitial nephritis caused by recurrent myoglobinuria. *Arch Intern Med* 1980;140(8):1106-7.

5. Quinlivan R, Beynon RJ, Martinuzzi A. Pharmacological and nutritional treatment for McArdle disease (Glycogen Storage Disease type V). *Cochrane Database Syst Rev* 2008;(2):CD003458.

**Oussamah Fikri-Benbrahim<sup>1</sup>, Fátima Cazalla-Cadenas<sup>1</sup>, Alfonso Vadillo-Bemejo<sup>2</sup>**

<sup>1</sup> Sección de Nefrología. Complejo Hospitalario La Mancha Centro. Alcázar de San Juan, Ciudad Real.

<sup>2</sup> Servicio de Neurología. Complejo Hospitalario La Mancha Centro. Alcázar de San Juan, Ciudad Real.

**Correspondencia:** Oussamah Fikri Benbrahim  
Sección de Nefrología.  
Complejo Hospitalario La Mancha-Centro,  
Alcázar de San Juan, Ciudad Real.  
fikrioussamah@yahoo.fr

**Glomerulonefritis aguda en paciente con VHC oculto de novo**

*Nefrología* 2013;33(4):606-7  
doi:10.3265/Nefrologia.pre2013.Jan.11807

**Sr. Director:**

Presentamos el caso de una mujer de 48 años, fumadora, con antecedentes de rinitis alérgica e hiperreactividad bronquial. Intervenido de amigdalectomía, carcinoma basocelular y conización cervical por displasia moderada CIN II, infección por virus del papiloma humano, cervicitis erosiva y metaplasma escamosa. Remitida en julio de 2008 por hematuria indolora persistente durante meses, sin historia de litiasis o infección urinaria. Se confirma microhematuria (30-50 H/C) con 8-15 % de dismorfias sin microalbuminuria (0,15 g proteinuria en orina 24 horas).

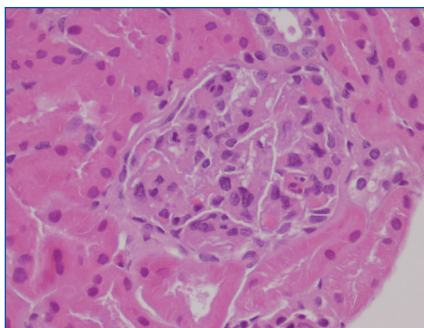
La exploración física, monitorización ambulatoria de la presión arterial (MAPA), eco-Doppler renovascular y angiorresonancia renal resultaron normales. Urología descarta lesiones por cistografía y la citología urinaria resultó negativa para células neoplásicas.

Analítica: se detecta elevación persistente de IgE, IgM (220-400 mg/dl) y ASLO (anticuerpos antiestreptolisina) (330-338 UI/l). Resto de autoinmunidad (crioglobulinas, factor reumatoide, IgA, IgG, C3, C4, anticuerpos antinucleares, anticuerpos anticitoplasma de neutrófilos, anticuerpos antimembrana basal glomerular, proteinograma) y marcadores tumorales, normales. La serología viral, sin embargo, observa negatividad clara para virus de la hepatitis A y B (HBsAg neg, HBsAc +, HBcAc neg) y virus de la inmunodeficiencia humana, pero no así para virus de la hepatitis C (VHC), que resultaba una y otra vez no concluyente o indeterminado (*immunoblot-*

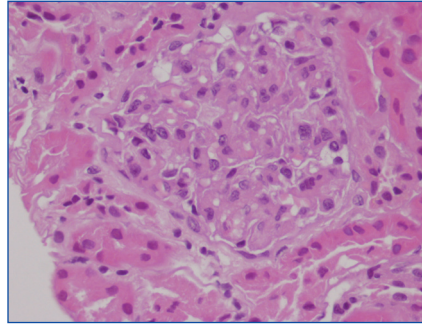
ting banda C1 positivo; C2, E2, NS3 y NS4 negativos), con reacción en cadena de la polimerasa negativa para VHC clásico. Hemograma, perfil lipídico, glucosa, urea, creatinina, ácido úrico, iones, glutamato-piruvato-transaminasa (GPT) y gamma-glutamyl-transferasa (GGT), normales. Glutamato-oxalacetato-transaminasa (GOT) y bilirrubina total mínima y transitoriamente elevadas (32-41 UI/ml y 1,42 mg/dl, respectivamente), permaneciendo posteriormente en rango normal (< 22 UI/ml y < 1,00 mg/dl).

Se realiza biopsia renal percutánea, describiéndose esta como a continuación se expone (figuras 1 y 2): «Microscopía óptica: nueve glomerulos sin esclerosis, hipertrofia ni aumento notable de la celularidad, salvo discreta proliferación mesangial de distribución focal y segmentaria; leve incremento difuso de la sustancia mesangial y algún granulocito en el flóculo capilar; ausencia de patología de la membrana basal (MB) y de infiltrado inflamatorio intersticial; leve fibrosis focal periglomerular. Inmunofluorescencia: IgG, IgA, C1q, y cadenas kappa y lambda negativas. IgM (+/-) glomerular con C3 positivo en alguna cápsula de Bowman. Microscopía electrónica: un glomerulo con incremento de sustancia mesangial con MB de espesor habitual y ausencia de depósitos electrondensos». Se diagnostica desde el punto de vista patológico como: «Lesiones glomerulares mínimas de predominio mesangial».

Considerando la elevación de ASLO, el carácter segmentario y focal de las lesiones



**Figura 1.** Biopsia renal. Hematoxilina-eosina 40x. Expansión mesangial y granulocitos en el flóculo capilar.



**Figura 2.** Biopsia renal 2. Hematoxilina-eosina 40x. Proliferación mesangial.

mesangiales y su coexistencia con granulocitos neutrófilos aislados, se consideró la posibilidad de una glomerulonefritis posinfecciosa subclínica previa.

En 2010, la paciente persistía con hematuria y las alteraciones analíticas previas, sin haber presentado brotes alérgicos durante su evolución. Insistimos en el diagnóstico de VHC, enviándose muestras para su detección por técnicas de alta resolución (RNA en células mononucleares de sangre periférica y RNA por ultracentrifugación en suero<sup>1,2</sup>), resultando negativo para la primera, pero POSITIVO para la segunda (240 copias/ml). El Fibroscan® no detectó patología hepática. Se considera la biopsia hepática, de momento, no indicada, por balance beneficio/riesgo. La paciente niega factores de riesgo para contagio de VHC, si bien constaba en sus antecedentes la presencia de papilomavirus vaginal.

La evolución clínica ha sido estable durante cuatro años de seguimiento.

Finalmente, se diagnostica de hematuria microscópica con lesiones glomerulares mínimas de predominio mesangial, en paciente con VHC oculto y ASLO, IgM e IgE persistentemente elevados, sin, de momento, confirmar flecha de causalidad ni la dirección de esta<sup>3</sup>. Se trata de la primera paciente diagnosticada de VHC oculto con una nefropatía no en diálisis, aunque queda por determinar la causalidad o relación de los factores. Dado el antecedente de asma bronquial con la posibilidad de precisar tratamiento inmunosupresor<sup>4</sup>, se considera importante la monitorización de la carga viral por las técnicas ultrasensibles descritas<sup>1,2</sup>.

## Agradecimientos

¡Nuestros agradecimientos a la Dra. Guillermina Barril, por sus conocimientos sobre al virus C clásico y oculto en el paciente en hemodiálisis, lo que ha hecho que podamos extrapolar dicho diagnóstico al resto de los pacientes nefrópatas.

## Conflictos de interés

Los autores declaran que no tienen conflictos de interés potenciales relacionados con los contenidos de este artículo.

1. Bartolomé J, López-Alcorocho JM, Castillo I, Rodríguez-Iñigo E, Quiroga JA, Palacios R, et al. Ultracentrifugation of serum samples allows detection of hepatitis C virus RNA in patients with occult hepatitis C. *J Virol* 2007;81(14):7710-5.
2. Carreño V, Pardo M, López-Alcorocho JM, Rodríguez-Iñigo E, Bartolomé J, Castillo I. Detection of hepatitis C virus (HCV) RNA in the liver of healthy, anti-HCV antibody-positive, serum HCV RNA-negative patients with normal alanine aminotransferase levels. *J Infect Dis* 2006;194(1):53-60.
3. Fabrizi F, Martin P, Dixit V, Messa P. Hepatitis C virus infection and kidney disease: a meta-analysis. *Clin J Am Soc Nephrol* 2012;7(4):549-57.
4. Lee WM, Polson JE, Carney DS, Sahin B, Gale M Jr. Reemergence of hepatitis C virus after 8.5 years in a patient with hypogammaglobulinemia: evidence for an occult viral reservoir. *J Infect Dis* 2005;192:1088-92.

**M. Adoración Martín-Gómez<sup>1</sup>, Mercedes Gómez-Morales<sup>2</sup>, Inmaculada Castillo-Aguilar<sup>3</sup>, M. Eugenia Palacios-Gómez<sup>1</sup>, Vicente Carreño-García<sup>3</sup>, Sergio A. García-Marcos<sup>1</sup>**

<sup>1</sup> Unidad de Nefrología. Hospital de Poniente. El Ejido, Almería.

<sup>2</sup> Servicio de Anatomía Patológica. Hospital San Cecilio. Granada.

<sup>3</sup> Fundación para el Estudio de las Hepatitis Virales. Madrid.

**Correspondencia:** M. Adoración Martín Gómez  
Unidad de Nefrología.  
Hospital de Poniente. Ctra. Málaga, n.º 119.  
04700 El Ejido, Almería.  
doritamg@gmail.com  
doritamg@mixmail.com