

disease. A subset of Grover's disease. *J Cutan Pathol* 1996;23(2):151-64.

5. Frampton JE, Plosker GL. Icodextrin: a review of its use in peritoneal dialysis. *Drugs* 2003;63(19):2079-105.

**Elías Jatem<sup>1</sup>, Irene Agraz<sup>1</sup>,  
M. Eugenia Semidei<sup>2</sup>, Berta Ferrer<sup>2</sup>,  
Rosa Ramos<sup>1</sup>, Joan Fort<sup>1</sup>**

<sup>1</sup> Servicio de Nefrología. Hospital Universitari Vall d'Hebron. Barcelona.

<sup>2</sup> Servicio de Anatomía Patológica. Hospital Universitari Vall d'Hebron. Barcelona.

**Correspondencia:** Elías Jatem

Servicio de Nefrología. Hospital Universitari Vall d'Hebron, Idumea. 08035 Barcelona.

jatemelias@gmail.com

eliasjatem@ymail.com

## Fracaso renal agudo inducido por nefritis intersticial aguda secundario a cocaína

*Nefrologia* 2013;33(4):609-11

doi:10.3265/Nefrologia.pre2013.Feb.11809

### Sr. Director:

La cocaína ha sido utilizada por el 2,6 % de la población española de entre 15-64 años de edad en algún momento de su vida, lo que la sitúa entre una de las drogas ilícitas más consumida después del cannabis<sup>1</sup>. El consumo de cocaína se asocia a múltiples complicaciones: neurológicas, cardiovasculares, psiquiátricas, pulmonares, gastrointestinales y nefrológicas.

Las complicaciones renales relacionadas con el consumo de cocaína han recibido poca atención, a pesar de la existencia de varios mecanismos, además de hipertensión arterial secundaria, a través de los cuales se puede explicar una insuficiencia renal aguda (IRA) o empeorar un caso preexistente de insuficiencia renal crónica<sup>2</sup>.

La nefritis intersticial aguda inducida por fármacos (DIAIN) representa un

alto porcentaje de fracaso renal agudo en la práctica clínica. Algunos estudios indican que alrededor del 15 % de las biopsias con IRA presentan la DIAIN como la lesión responsable de la insuficiencia renal. Además, hay que añadir que en muchos casos de DIAIN no se realiza una biopsia y el diagnóstico se basa en datos clínicos e historia reciente de administración de un fármaco nuevo que, como se describe a continuación, a veces no es tan fácil de identificar<sup>3-5</sup>.

### CASO CLÍNICO

Varón de 28 años de edad, ingresado con dolor en fosas lumbares, fatiga y náuseas, con diuresis conservada.

El paciente presentaba el antecedente de consumo de cocaína intranasal (1 g) cinco días antes de la admisión. Negó en todo momento ingesta de antiinflamatorios no esteroideos u otros medicamentos. En el examen físico se observó un buen estado general, con presión arterial ligeramente elevada de 147/97 mmHg, sin fiebre, erupción cutánea o artralgias.

Las exploraciones cardiovascular y respiratoria fueron normales. El abdomen era blando, depresible e indoloro, el hígado era palpable a 1 cm por debajo del reborde costal y presentaba discreto dolor a la palpación lumbar bilateral.

La analítica inicial mostraba un hemograma anodino (sin eosinofilia), pruebas de función hepática normales y albúmina dentro del rango de la normalidad; creatinina sérica: 160 µmol/l; urea: 7,5 mmol/l; potasio: 3,9 mmol/l; sodio: 139 mmol/l; cloruro: 101 mmol/l. La creatinina cinasa total fue normal (3,3 µkat/l), con una fracción MB normal. El sedimento de orina mostró 2 leucocitos y 3 hematíes por campo y no se observaron hematíes dismórficos ni eosinófilos. Bioquímica orina: sodio: 46 mmol/l, potasio: 33 mmol/l y cloruro: 63 mmol/l, cociente proteína:creatinina en 5 g/mol; urocultivo negativo.

Proteinograma electroforético, inmunoglobulinas, complemento, niveles de

enzima convertidora de angiotensina y títulos de anticuerpos antinucleares fueron normales. La serología para virus de la inmunodeficiencia humana, virus de Epstein-Barr, citomegalovirus, hepatitis A, B, y C y micoplasma no detectó infección activa. La ecografía demostró unos riñones de tamaño normal, difusamente ecogénicos con flujo arterial y venoso apropiado.

El electrocardiograma fue normal. La radiografía de tórax mostró un índice cardiotorácico < 0,5 y unos campos pulmonares sin infiltrados.

Después de su admisión, el débito urinario se mantuvo en 50 a 75 ml/h y la creatinina se mantuvo sin cambios. El paciente se sometió a una biopsia renal.

Los hallazgos histológicos son los siguientes: la microscopía óptica mostró un total de 13 glomérulos, todos ellos normales, sin esclerosis, proliferación o lesiones necróticas (figura 1). Las membranas basales y el mesangio glomerular fueron normales. El intersticio mostraba moderado infiltrado inflamatorio mononuclear con abundantes eosinófilos (figura 2), con presencia de tubulitis focal y atrofia (figura 2). Las arteriolas no presentaban lesiones destacables y no existían depósitos inmunes a la inmunofluorescencia.

Los hallazgos fueron compatibles con el diagnóstico patológico de nefritis túbulointersticial aguda (NIA).

Este hecho, junto con las características clínicas y el consumo reciente de cocaína, nos llevó a definir este caso como NIA inducida por cocaína.

El paciente obviamente interrumpió el consumo de la droga y se trató con prednisona oral (1 mg/kg/día dosis inicial), que se disminuyó progresivamente y se interrumpió después de 12 semanas.

En el seguimiento posterior ha presentado una buena evolución con mejoría progresiva de la función renal hasta la recuperación completa ya al mes del inicio del tratamiento.

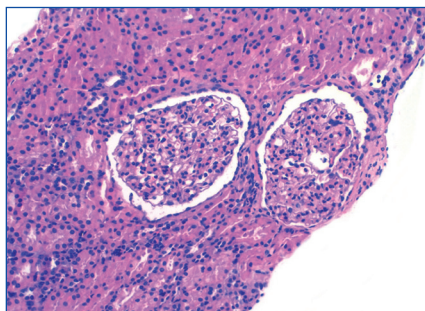
## DISCUSIÓN

Comunicamos el caso de un paciente con IRA, con lesión tubulointersticial aguda asociada a DIAIN, en el cual ningún agente relacionado fue identificado, a excepción de la cocaína. Actualmente se comienza a tomar conciencia de la IRA inducida por cocaína en adultos; de hecho, las dos causas más comunes son rabdomiólisis e hipertensión maligna arterial inducida por vasoconstricción intensa.

Existen pocos casos comunicados de DIAIN relacionados con cocaína<sup>2,6</sup>. El mecanismo permanece confuso, y aún queda por dilucidar si esta entidad está relacionada con la cocaína *per se* o con impurezas naturales, sustancias adulterantes o diluyentes<sup>7</sup>. De hecho, en el caso del *crack*, la contaminación es altamente probable.

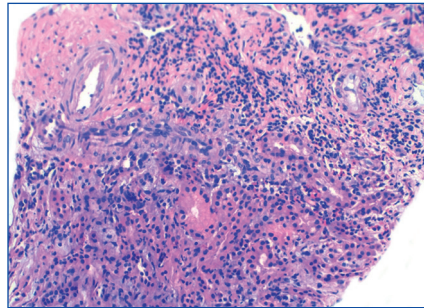
En este caso puede haber existido sensibilización a la cocaína o sus aditivos por consumo previo. La hipersensibilidad a la droga es la causa más probable en nuestro enfermo<sup>7,8</sup>.

Nuestro paciente no presentó ninguno de los síntomas «clásicos» de NIA, como fiebre, erupción o eosinofilia, pero estudios recientes sugieren que la NIA es un desorden heterogéneo y, por ello, este cuadro «clásico» solo se ve en menos del 30 % de los casos<sup>8</sup>. La eosinofilia normalmente se interpreta como un rasgo característico de DIAIN; sin embargo, tiene muy baja



**Figura 1.** Biopsia renal.

Biopsia renal que muestra glomerulos normales con marcado infiltrado intersticial inflamatorio (hematoxilina-eosina; magnificación original x 200).



**Figura 2.** Biopsia renal.

Infiltrado intersticial inflamatorio mononuclear, que infiltra el epitelio de algunos túbulos, junto con edema y abundantes eosinófilos de forma focal (hematoxilina-eosina; magnificación original x 200).

sensibilidad (67 %). La especificidad de la eosinofilia para el diagnóstico de NIA es el 87 %, pero puede estar presente en otras enfermedades que también pueden presentarse con fracaso renal agudo<sup>6</sup>.

La patogénesis de la NIA incluye una respuesta alérgica idiosincrásica frente a la exposición a la droga. A menudo se implica una respuesta de célula T de hipersensibilidad tipo IV. El mimetismo molecular o la unión directa de la droga con la membrana basal tubular son los principales mecanismos involucrados<sup>9</sup>, y tal vez este sea el proceso subyacente en nuestro caso.

El reconocimiento precoz de la DIAIN es crucial porque los pacientes pueden, en última instancia, desarrollar enfermedad renal crónica.

El pilar del tratamiento es la interrupción del agente causal. Sin embargo, como la DIAIN es un proceso alérgico inflamatorio, es necesario considerar el empleo de agentes inmunosupresores, entre ellos los corticoesteroides<sup>10</sup>.

En la NIA corticorresistente, existen informes de casos que sugieren el beneficio de ciclofosfamida y ciclosporina, así como también posibles efectos beneficiosos de micofenolato mofetilo<sup>11</sup>.

Evidencia creciente basada en diferentes estudios sugiere que los esteroides conducen a una recuperación más rápida y completa de la función renal<sup>4</sup>.

Como consecuencia de la infiltración intersticial típica de NIA, un rápido desarrollo hacia la fibrosis intersticial puede ocurrir en pocas semanas. Basándonos en estos datos, utilizamos corticosteroides en el momento del diagnóstico para evitar la posible progresión a la fibrosis intersticial irreversible. El resultado fue favorable, observándose la rápida normalización de la función renal.

La DIAIN debe ser reconocida como causa potencial de fracaso renal agudo en consumidores de cocaína y la historia del posible consumo de esta debe ser cuidadosamente investigada en los pacientes con NIA sin causa evidente.

## Conflictos de interés

Los autores declaran que no tienen conflictos de interés potenciales relacionados con los contenidos de este artículo.

1. Encuesta domiciliaria sobre alcohol y drogas en España (EDA-DES), 2007-2008. Delegación del Gobierno para el Plan Nacional sobre Drogas. Madrid: Ministerio de Sanidad y Consumo; 2008.
2. Wojciechowski D, Kallakury B, Nouri P. A case of cocaine-induced acute interstitial nephritis. *Am J Kidney Dis* 2008;52(4):792-5.
3. Haas M, Spargo BH, Wit EJ, Meehan SM. Etiologies and outcome of acute renal insufficiency in older adults: a renal biopsy study of 259 cases. *Am J Kidney Dis* 2000;35:433-47.
4. Perazella MA, Markowitz GS. Drug-induced acute interstitial nephritis. *Nat Rev Nephrol* 2010;6(8):461-70.
5. Praga M, González E. Acute interstitial nephritis. *Kidney Int* 2010;77(11):956-61.
6. Gitman MD, Singhal PC. Cocaine-induced renal disease. *Expert Opin Drug Saf* 2004;3(5):441-8.
7. Baker RJ, Pusey CD. The changing profile of acute tubulointerstitial nephritis. *Nephrol Dial Transplant* 2004;19(1):8-11.

8. Bombback AS, Markowitz GS. Increased prevalence of acute interstitial nephritis: more disease or simply more detection? *Nephrol Dial Transplant* 2013;28(1):16-8.
9. Decelle L, Cosyns JP, Georges B, Jaoul M, Lefebvre C. Acute interstitial nephritis after cocaine sniffing. *Clin Nephrol* 2007;67(2):105-8.
10. González E, Gutiérrez E, Galeano C, Chevia C, de Sequera P, Bernis C, et al. Early steroid treatment improves the recovery of renal function in patients with drug-induced acute interstitial nephritis. *Kidney Int* 2008;73(8):940-6.
11. Preddie DC, Markowitz GS, Radhakrishnan J, Nickolas TL, D'Agati VD, Schwimmer JA, et al. Mycophenolate Mofetil for the Treatment of Interstitial Nephritis. *Clin J Am Soc Nephrol* 2006;1:718-22.

**Rosana Gelpi<sup>1</sup>, Omar Taco<sup>1</sup>, Montse Gomà<sup>2</sup>, Joan Torras<sup>1</sup>, Rafael Poveda<sup>1</sup>, Teresa Álvarez<sup>2</sup>, Josep M. Grinyó<sup>1</sup>, Xavier Fulladosa<sup>1</sup>**

<sup>1</sup> Servicio de Nefrología. Hospital Universitari de Bellvitge. IDIBELL. Barcelona.

<sup>2</sup> Servicio de Anatomía Patológica. Hospital Universitari de Bellvitge. IDIBELL. Barcelona.

**Correspondencia:** Rosana Gelpi

Servicio de Nefrología. Hospital Universitari de Bellvitge. IDIBELL. C/ Feixa Llarga s/n.

08907 L'Hospitalet. Barcelona.

rgelpis@hotmail.com

imagigato@gmail.com

## tocar enérgicamente el *dyembe* (tambor africano) como causa de insuficiencia renal aguda

*Nefrología* 2013;33(4):611-2

doi:10.3265/Nefrología.pre2012.Dec.11844

### Sr. Director:

Varón de 29 años acude a Urgencias por dolor abdominal de 48 horas de evolución y diarreas sin características patológicas. Refiere haber tocado enérgicamente tambores africanos (*dyembe*, figura 1) en los últimos 3 días, en sesiones de 9 horas cada una, con escasa ingesta de líquidos e hiporexia y posterior orina rojiza.

Las objetiva siempre que toca el tambor. Exploración física anodina, complexión atlética, constantes dentro de la normalidad. Presenta tira reactiva fuertemente positiva para sangre, sedimento de orina negativa para eritrocitos, proteinuria de 150 mg/dl, creatinina de 4,45 mg/dl, urea de 80 mg/dl, creatina fosfocinasa (CPK) de 255 U/l, lactato deshidrogenasa de 509 U/l; acidosis metabólica compensada, iones normales, no datos de anemia. Ingresó en Nefrología; se realizan radiografías, ecografías (figura 2), siendo todas normales. Se inicia suero-terapia. Presenta empeoramiento progresivo de la función renal (creatinina de 10,49 mg/dl al quinto día) y oligoanuria; no presentaba criterios agudos de hemodiálisis. La función renal fue mejorando paulatinamente hasta presentar una creatinina de 2,23 mg/dl al octavo día, con fase poliúrica; la hemoglobina al ingreso fue de 14,9 g/dl y al alta de 12 g/dl. El diagnóstico fue fracaso renal agudo, necrosis tubular aguda en resolución; hemoglobinuria. Presentó a los 10 días, en consultas externas, función renal y sedimento normales.

### DISCUSIÓN

La hemoglobinuria secundaria a ejercicio extremo fue observada en 1881 como consecuencia de microtraumas, en marchas extenuantes de soldados, y se conoció como «hemoglobinuria de la marcha». En 1964, Davidson<sup>1</sup> demostró que se trataba de hemólisis intravascular extracorpúscular transitoria, por microtraumas al paso eritrocitario por los capilares con paso de hemoglobina al intravascular tras lisis eritrocitaria<sup>2</sup>; esta satura la haptoglobina, lo que provoca que la hemoglobina libre sea filtrada por los glomérulos, con posterior hemoglobinuria; los dímeros de hemoglobina filtrados son absorbidos por las células tubulares y degradadas; el hierro es almacenado como hemosiderina y en formas crónicas es excretada, presentando hemosideruria. Esta clínica ocurre, en la mayoría de los casos, sin expresión de anemia<sup>3</sup>. La hemólisis intravascular está asociada con una reducción de haptoglobina en suero, alguna vez a niveles indetectables. Sin embargo, no es un indicador específico de hemólisis

intravascular, ya que puede estar baja o ausente con hemólisis extravascular de instauración rápida; además, es un reactante de fase aguda. En consecuencia, puede ser normal en presencia de inflamación o infección<sup>4</sup>. La hemoglobina que se degrada en los túbulos libera pigmentos hemo. Estos pueden causar daño renal por obstrucción tubular, lesión directa o vasoconstricción a nivel medular, con factores predisponentes como depleción de volumen, acidosis e isquemia<sup>5</sup>.

La fuerza necesaria de cizalla para producir dicha lisis eritrocitaria es de 3000 dyn/cm; en vivo ocurre con fuerzas tangenciales pico<sup>6</sup> de 6000 dyn/cm.

Se han publicado numerosos casos relacionados con actividades físicas en miembros inferiores, y solo 3 casos en miembros superiores: en 1974 se produjo en EE. UU. el caso de un hombre joven que presentó pigmenturia positiva para mioglobina y hemoglobina tras sesión de percusión; en 2006, en Uruguay, se describió el caso de 26 individuos tras tocar tambores en una fiesta nacional<sup>7</sup>; y en 2011, un hombre caucásico presentó hemoglobinuria tras tocar tambores, lo que introdujo el término «hemoglobinuria de la percusión»<sup>8</sup>.



Figura 1. Tambor africano *dyembe*.