



Trabajo Original

Nutrición artificial

Colocación de catéteres centrales de inserción periférica (PICC) mediante control electrocardiográfico intracavitario (ECG-IC) de la punta del catéter *Intracavitary electrocardiogram (IC-ECG) guidance for peripherally inserted central catheter (PICC) placement*

Elisa Santacruz¹, Raquel Mateo-Lobo¹, Belén Vega-Piñero¹, Javier Riveiro¹, Gema Lomba¹, Raquel Sabido¹, Fátima Carabaña¹ y José I. Botella-Carretero^{1,2}

¹Servicio de Endocrinología y Nutrición. Hospital Universitario Ramón y Cajal - IRyCIS. Madrid. ²Centro de Investigación Biomédica en Red de Fisiopatología de la Obesidad y Nutrición (CIBEROBN). Madrid

Resumen

Introducción: recientemente se ha planteado la posibilidad de comprobar la colocación de los catéteres centrales de inserción periférica (PICC) mediante control electrocardiográfico intracavitario (ECG-IC) ya que permitiría disminuir el tiempo de colocación y evitaría el control radiológico.

Objetivo: evaluación de dicho método frente al control radiológico habitual.

Métodos: estudio prospectivo en el que se incluyeron 532 pacientes de forma consecutiva. Se excluyeron aquellos pacientes con arritmias o en tratamiento con fármacos antiarrítmicos. En todos los casos se comprobó la colocación de la punta del PICC mediante control ECG-IC y mediante la realización de una radiografía de tórax, que fue considerada método de referencia.

Resultados: la colocación del PICC gracias al control ECG-IC (aplicabilidad) fue del 96,8%. La correcta colocación del PICC gracias a la interpretación del ECG-IC se confirmó en un 94% de los casos con la radiografía de tórax (precisión). En 13 pacientes (2,7%) se requirió la recolocación del catéter tras el control radiológico. El índice κ de concordancia fue de 0,356 ($p < 0,001$). La sensibilidad del método ECG fue de 0,98, con un VPP de 0,97 y un cociente de probabilidad positivo de 1,5. Sin embargo, la especificidad fue solo del 0,35 con un VPN de 0,41 y un cociente de probabilidad negativo de 0,06.

Conclusión: la comprobación de la colocación de los PICC mediante ECG-IC es plausible, segura, presenta unos índices de validez/fiabilidad adecuados y permitiría disminuir el tiempo de colocación del catéter. Sin embargo, la comprobación radiológica sigue siendo necesaria, especialmente en los casos de ECG negativo o dudoso.

Palabras clave:

Catéteres centrales de inserción periférica.
Electrocardiograma intracavitario.
Nutrición parenteral.

Abstract

Introduction: intracavitary electrocardiogram (IC-ECG) guidance has been recently proposed for peripherally inserted central catheter (PICC) placement since it may reduce the time of placement and avoid radiological control.

Objective: to evaluate IC-ECG compared to conventional radiological control.

Methods: prospective study of 532 consecutive patients. Those with arrhythmias or on antiarrhythmic drugs were excluded. In all cases, PICC tip placement was checked by IC-ECG guidance and by a chest X-ray, which was considered as the reference test.

Results: PICC placement with IC-ECG guidance was achieved in 96.8% of patients (applicability). PICC correct placement according to IC-ECG guidance was confirmed by chest X-ray in 94% of patients (accuracy). In 13 patients (2.7%) the catheter had to be repositioned after radiological control. The κ concordance index was 0.356 ($p < 0.001$). The IC-ECG sensitivity was 0.98, with a PPV of 0.97 and a positive likelihood ratio of 1.5. However, the specificity was only 0.35 with a NPV of 0.41 and a negative likelihood ratio of 0.06.

Conclusion: PICC placement by IC-ECG guidance is plausible, safe, presents adequate indexes of validity and reliability, and allows reducing the time of catheter placement. However, radiological verification is still necessary, especially in cases of negative or uncertain ECG.

Key words:

Peripherally inserted central catheter.
Intracavitary electrocardiogram.
Parenteral nutrition.

Recibido: 17/02/2018 • Aceptado: 04/03/2018

Santacruz E, Mateo-Lobo R, Vega-Piñero B, Riveiro J, Lomba G, Sabido R, Carabaña F, Botella Carretero JI. Colocación de catéteres centrales de inserción periférica (PICC) mediante control electrocardiográfico intracavitario (ECG-IC) de la punta del catéter. *Nutr Hosp* 2018;35(5):1005-1008

DOI: <http://dx.doi.org/10.20960/nh.1847>

Correspondencia:

José I. Botella-Carretero. Servicio de Endocrinología y Nutrición. Hospital Universitario Ramón y Cajal – IRyCIS. Ctra. de Colmenar Viejo, km 9,100. 28034 Madrid
e-mail: joseignacio.botella@salud.madrid.org

INTRODUCCIÓN

Los catéteres centrales de inserción periférica (PICC) juegan un papel decisivo en el manejo de pacientes que requieren la administración de terapias intravenosas, entre las que se incluyen la nutrición parenteral, el tratamiento quimioterápico y la medicación intravenosa como antibióticos. La colocación de los PICC se lleva a cabo por radiólogos intervencionistas, anestesiólogos y más frecuentemente en nuestro medio por enfermeras especializadas (1).

La correcta colocación de la punta del catéter central es fundamental, siendo la unión del tercio inferior de la vena cava superior (VCS) con la aurícula derecha la posición recomendada por la mayoría de consensos (2). Esta posición permite evitar la aparición de posibles complicaciones relacionadas con los PICC como la trombosis en caso de punta de catéter situada en la parte superior de la VCS o en vena subclavia y arritmias y disfunción de la válvula tricúspideas en caso de que la punta del catéter se encuentre en la aurícula. El taponamiento cardíaco es una complicación muy infrecuente hoy en día pero con una alta mortalidad (3).

Dada la importancia de la correcta posición de la punta de los PICC, es preciso disponer de métodos fiables para la comprobación de su adecuada colocación. Las últimas guías de la European Society of Parenteral and Enteral Nutrition (ESPEN) (2) recomiendan realizar radiografía (Rx) de tórax de control en caso de técnica con riesgo de neumotórax o si no se puede verificar la correcta posición del catéter durante su colocación. Así pues, la combinación de una técnica sin riesgo de complicación pleuropulmonar (colocación de catéter central con canulación de vena periférica o vena central con control ecográfico) junto con un método de verificación durante el propio procedimiento podría permitir evitar la realización de una Rx de tórax de control (4).

Las técnicas más sensibles para comprobar la posición de la punta del catéter son la ecografía transtorácica y la transesofágica. Sin embargo, su uso se ve limitado ya que se trata de técnicas caras y poco accesibles. La colocación con visualización fluoroscópica también se ha utilizado, pero esta requiere de personal experto y una sala de radiología, y presenta también un elevado coste (5). Más frecuentemente en la práctica clínica diaria, la comprobación de la posición de la punta del PICC se realiza con una Rx de tórax (6), sin embargo, esta técnica presenta importantes limitaciones: coste al implicar la participación de distintos profesionales, exposición a radiación y mayor tiempo del procedimiento y variabilidad interobservador (7).

En los últimos años se ha planteado en la literatura la posibilidad de comprobar la colocación de los catéteres PICC mediante control con electrocardiograma intracavitario (ECG-IC) de la punta del catéter (5). Ello permitiría disminuir el tiempo de colocación, evitar el uso de control radiológico en todos los pacientes y disminuir los costes globales a pesar de un mayor precio de este tipo de catéteres. En el presente estudio nos proponemos la evaluación de dicho método frente al control radiológico habitual en nuestro centro.

MATERIAL Y MÉTODO

PACIENTES

El estudio se llevó a cabo en la Unidad de Terapia Intravenosa del Servicio de Endocrinología y Nutrición del Hospital Universitario Ramón y Cajal de Madrid, centro de referencia de un área sanitaria de 566.445 pacientes. Se realizó un estudio prospectivo en el que se incluyeron de forma consecutiva 532 pacientes a los que se les iba a colocar un PICC.

Se excluyeron aquellos pacientes de edad menor a 18 años, con antecedente de arritmias cardíacas previas, portadores de marcapasos o en tratamiento con fármacos antiarrítmicos que impidieran un correcto uso del método ECG-IC.

Los objetivos del presente estudio fueron: a) la aplicabilidad técnica del método ECG-IC, es decir, la aparición de una onda P y la posibilidad de interpretar sus variaciones; b) la seguridad evaluada según la incidencia de alteraciones del ritmo cardíaco u otros efectos adversos; y c) la precisión establecida como la coincidencia entre la colocación de la punta del PICC gracias al ECG-IC y la correcta posición en la Rx de tórax.

MÉTODOS DE COMPROBACIÓN DE COLOCACIÓN DE CATÉTERES

El método ECG-IC utiliza el propio catéter como electrodo intracavitario gracias a una columna de suero salino (8). Se utilizaron catéteres de 4 y 5 Fr Medcom®, PolCook® y Vygon®. Para la comprobación de la adecuada colocación de la punta del PICC con ECG-IC se utilizó el software Nautilus® (Romedez, Vygon), que permite monitorizar la lectura del ECG-IC gracias a otros cuatro electrodos colocados en el paciente. Este método de comprobación se basa en las variaciones de onda P según la posición de la punta del catéter debido a los cambios de polarización en la aurícula derecha. A medida que el catéter avanza por el tercio inferior de la VCS, la onda P aumenta su amplitud, siendo máxima en la unión cavo-auricular. En caso de seguir avanzando el catéter hacia la aurícula derecha, la amplitud de la onda P disminuye y aparece un componente negativo con una onda bifásica. A la salida de la aurícula derecha la onda P será totalmente negativa (9).

Además del control ECG-IC, en todos los casos se procedió a la comprobación de la colocación de la punta del PICC mediante la realización de Rx de tórax postero-anterior y lateral en bipedestación o anteroposterior en decúbito supino, según la situación clínica del paciente.

ANÁLISIS ESTADÍSTICO

Los resultados de variables cuantitativas han sido expresados en media \pm DE, mientras que los resultados de variables cualitativas se presentan como porcentaje. Se compararon ambos métodos mediante el índice *kappa* de concordancia y se calcularon los índices de validez/fiabilidad considerando la radiología como

método de referencia para la localización de la punta. El análisis se realizó utilizando SPSS 18 (SPSS Inc., Chicago, Illinois). Una $p < 0,05$ fue considerada como estadísticamente significativa.

RESULTADOS

Se estudiaron de forma consecutiva 532 pacientes, con una edad media de $63,5 \pm 16,1$ años. El 51,7% ($n = 275$) de los pacientes fueron varones y el 48,3% ($n = 257$) fueron mujeres. En un 16,5% ($n = 88$) la indicación para la colocación de PICC fue la administración de nutrición parenteral; en un 26,7% ($n = 142$), la antibioterapia intravenosa; y en un 56,8% ($n = 302$), la quimioterapia.

La correcta colocación de la punta del PICC mediante control ECG-IC (aplicabilidad) fue del 96,8% ($n = 515$) de los casos, al objetivarse la P de máxima amplitud seguida de la inversión de la morfología de la onda P (Fig. 1).

En 17 pacientes (3,2%) no se pudieron interpretar correctamente las imágenes la onda P al no visualizarse una onda P auricular o no apreciarse cambios claros en su morfología.

En 502 pacientes la correcta colocación del PICC gracias a la interpretación del ECG-IC se confirmó en la Rx de tórax, lo que corresponde a una precisión del ECG-IC del 94%. Sin embargo, en 13 pacientes (2,4%) con adecuada colocación del PICC según el control ECG-IC, la Rx de tórax mostró una incorrecta posición de la punta del catéter, por lo que hubo que recolocarlos. En cuanto a los PICC incorrectamente colocados, tres estaban en la vena yugular, dos en la vena subclavia, una en la vena mamaria interna y una en la vena innominada (Tabla I).

El índice κ de concordancia fue de 0,356 ($p < 0,001$). La sensibilidad del método ECG-IC fue de 0,98, con un valor predictivo positivo (VPP) de 0,97 y un cociente de probabilidad positivo de 1,5. Sin embargo, la especificidad fue solo del 0,35 con un valor predictivo negativo (VPN) de 0,41 y un cociente de probabilidad negativo de 0,06.

No se detectaron complicaciones debido al uso del ECG-IC.

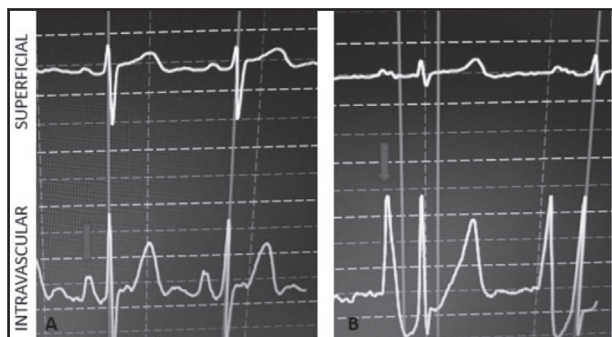


Figura 1.

Morfología de la onda P del ECG-IC según la posición de la punta del catéter. A. Morfología de la onda P en vena cava superior (VCS). B. Morfología de la onda P máxima en la unión cavo-auricular.

Tabla I. Localización de los PICC con control ECG-IC positivo y control Rx negativo

Localización según Rx de tórax	Número de pacientes (n = 13)
Vena cava superior proximal	4 (31%)
Vena yugular	3 (23%)
Vena subclavia	2 (15%)
Aurícula derecha distal	2 (15%)
Vena mamaria interna	1 (8%)
Vena innominada	1 (8%)

DISCUSIÓN

Según nuestro conocimiento, este es el mayor estudio sobre evaluación del ECG-IC llevado a cabo en España. Los resultados de nuestro estudio muestran que la comprobación de la colocación de la punta de catéter con ECG-IC es un método aplicable y plausible en el 96,8% de los pacientes sin arritmias cardíacas.

La utilización del ECG-IC para guiar la colocación de catéteres surgió en 1949 (10) y numerosos trabajos en la literatura han expuesto que la colocación guiada por ECG-IC presenta claras ventajas en precisión y viabilidad, especialmente en aquellos pacientes en los que la realización de una Rx de tórax sea difícil o esté contraindicada (5). Otros aspectos positivos relacionados con esta técnica son el hecho de que se trata de un dispositivo portátil, sin radiación, y que permite una confirmación en tiempo real de la adecuada colocación del PICC (1). Además, se trata de una técnica segura, ya que hasta la fecha ningún estudio ha demostrado aparición de efectos secundarios o complicaciones ligados al uso de la técnica guiada por ECG-IC, incluido un amplio estudio multicéntrico en 1.444 pacientes (11).

La precisión de la ECG-IC fue del 94% en nuestro estudio. Varios estudios no aleatorizados han demostrado, al igual que el nuestro, una precisión superior al 90% (7,11) para la adecuada colocación del PICC, llegando en algunos casos al 100% (12). En un pequeño estudio ($n = 90$ PICC), la colocación guiada por ECG-IC comparada con técnicas de colocación anatómica convencional permitió una correcta colocación del PICC en el 93% de los pacientes en el grupo guiado por ECG-IC frente al 75% en el grupo convencional (13). Más recientemente, un estudio multicéntrico, abierto y aleatorizado, realizado en 1.007 pacientes adultos oncológicos, demostró una correcta colocación del PICC del 89% en el grupo guiado por ECG-IC frente al 77% en el grupo con colocación tradicional (14). Esta técnica ha demostrado, además, ser también segura y precisa en población pediátrica (15).

Sin embargo, debemos tener en cuenta a la hora de interpretar la aplicabilidad de nuestros resultados que, dado que la colocación guiada por ECG-IC se basa en los cambios de morfología de la onda P, en hasta un 7-10% de los pacientes esta técnica

puede no ser útil y la mayoría de trabajos sobre esta técnica han excluido los pacientes con arritmias cardíacas (5). Además, al tratarse de una técnica observador-dependiente, el uso de ECG requiere una curva de aprendizaje, tal y como se demostró en un estudio a 15 meses (16).

Asimismo, a la hora de comparar el ECG-IC con la Rx de tórax debemos también tener en cuenta el diferente momento en el que estos se realizan (el ECG-IC durante la colocación y la Rx de tórax tras la colocación, con un retraso variable según la disponibilidad del centro sanitario) y las variaciones de la posición de la punta del catéter dependiendo de la respiración, la posición del paciente y la posición de la extremidad superior, entre otras (11).

Por otro lado, debemos señalar que la precisión del ECG-IC vista en nuestro estudio, así como en la mayoría de los publicados hasta la fecha, no ha sido obtenida al comparar el ECG-IC con la técnica más precisa para determinar la localización del PICC (ecografía transtorácica o transesofágica) debido al coste en la práctica clínica, sino con la técnica más frecuentemente utilizada, la Rx de tórax, tomada habitualmente como referencia. Cabe recordar que la Rx de tórax no es una técnica muy precisa para detectar la unión cavo-auricular comparada con otras técnicas como la ecografía transesofágica o la resonancia magnética (17), por lo que, más que de precisión, deberíamos hablar de concordancia entre la ECG-IC y la Rx de tórax, al no ser esta última un patrón de oro real.

A pesar de la alta sensibilidad del método ECG-IC, es importante señalar que en un 2,4% de los casos la colocación del PICC fue incorrecta en nuestro estudio, siendo de especial relevancia clínica los tres PICC localizados en vena yugular, dos en vena subclavia y uno en vena mamaria interna. La utilización del ECG-IC sin comprobación radiológica posterior en estos pacientes habría podido suponer complicaciones secundarias al uso del PICC que se evitaron gracias a la comprobación radiológica y la recolocación posterior.

En conclusión, la comprobación de la correcta colocación de los catéteres PICC mediante un método ECG-IC en la práctica clínica es plausible, segura, presenta unos índices de validez/fiabilidad adecuados y permite disminuir el tiempo de colocación del catéter en pacientes que no presenten arritmias ni tratamiento con fármacos antiarrítmicos. Sin embargo, la comprobación radiológica sigue siendo necesaria, especialmente en los casos de ECG-IC negativo o dudoso.

BIBLIOGRAFÍA

1. Barton A. Confirming PICC tip position during insertion with real-time information. *Br J Nurs* 2016;25(2):17-21.
2. Pittiruti M, Hamilton H, Biffi R, MacFie J, Pertkiewicz M. ESPEN Guidelines on Parenteral Nutrition: central venous catheters (access, care, diagnosis and therapy of complications). *ESPEN Clin Nutr* 2009;28(4):365-77.
3. Oliver G, Jones M. ECG or X-ray as the "gold standard" for establishing PICC-tip location? *Br J Nurs* 2014;23(Suppl 19):10-6.
4. Antonaglia V, Ristagno G, Berlot G. Procedural and clinical data plus electrocardiographic guidance greatly reduce the need for routine chest radiograph following central line placement. *J Trauma* 2008;64(4):1146.
5. Pittiruti M, La Greca A, Scoppettuolo G. The electrocardiographic method for positioning the tip of central venous catheters. *J Vasc Access* 2011;12(4):280-91.
6. Oliver G, Jones M. Evaluation of an electrocardiographbased PICC tip verification system. *Br J Nurs* 2013;22(14):S24-8.
7. Ortiz-Miluy G, Sánchez Guerra C. Intracavitary electrocardiogram during the insertion of peripherally inserted central catheters. *Enferm Clin* 2013;23(4):148-53.
8. Pawlik MT, Kutz N, Keyl C, Lemberger P, Hansen E. Central venous catheter placement: comparison of the intravascular guidewire and the fluid column electrocardiograms. *Eur J Anaesthesiol* 2004;21(8):594-9.
9. Ender J, Erdoes G, Krohmer E, Olthoff D, Mukherjee C. Transesophageal echocardiography for verification of the position of the electrocardiographically-placed central venous catheter. *J Cardiothorac Vasc Anesth* 2009;23(4):457-61.
10. Hellerstein HK, Pritchard WH, Lewis RL. Recording of intracavity potentials through a single lumen, saline filled cardiac catheter. *Proc Soc Exp Biol Med* 1949;71(1):58-60.
11. Pittiruti M, Bertollo D, Briglia E, Buononato M, Capozzoli G, De Simone L, et al. The intracavitary ECG method for positioning the tip of central venous catheters: results of an Italian multicenter study. *J Vasc Access* 2012;13(3):357-65.
12. Liu YJ, Dong L, Lou XP, Miao JH, Li XX, Li XJ, et al. Evaluating ECG-aided tip localization of peripherally inserted central catheter in patients with cancer. *Int J Clin Exp Med* 2015;8(8):14127-9.
13. Baldinelli F, Capozzoli G, Pedrazzoli R, Marzano N. Evaluation of the correct position of peripherally inserted central catheters: anatomical landmark vs. electrocardiographic technique. *J Vasc Access* 2015;16(5):394-8.
14. Yuan L, Li R, Meng A, Feng Y, Wu X, Yang Y, et al. Superior success rate of intracavitary electrocardiogram guidance for peripherally inserted central catheter placement in patients with cancer: a randomized open-label controlled multicenter study. *PLoS One* 2017;12(3).
15. Rossetti F, Pittiruti M, Lamperti M, Graziano U, Celentano D, Capozzoli G. The intracavitary ECG method for positioning the tip of central venous access devices in pediatric patients: results of an Italian multicenter study. *J Vasc Access* 2015;16(2):137-43.
16. Moureau N, Dennis G, Ames E, Sevre R. Electrocardiogram (EKG) guided peripherally inserted central catheter placement and tip position: results of a trial to replace radiological confirmation. *JAMA* 2010;15:8-14.
17. Hsu JH, Wang CK, Chu KS, Cheng KI, Chuang HY, Jaw TS, et al. Comparison of radiographic landmarks and the echocardiographic SVC/RA junction in the positioning of long-term central venous catheters. *Acta Anaesthesiol Scand* 2006;50(6):731-5.