

Trombocitopenia asociada a ceftarolina en combinación con daptomicina: a propósito de dos casos

PINILLA RELLO A, HUARTE LACUNZA R, MAGALLÓN MARTÍNEZ A, CAZORLA PODEROSO L

Servicio de Farmacia. Hospital Universitario Miguel Servet. Zaragoza (España)

Fecha de recepción: 14/07/2021 - Fecha de aceptación: 19/08/2021

DOI: <http://dx.doi.org/10.4321/S1699-714X2023000200016>

RESUMEN

Introducción: La trombocitopenia inducida por fármacos es un efecto adverso cuya incidencia es desconocida, pero que puede ser potencialmente severo.

Pacientes y métodos: Se presentan los casos de dos pacientes con trombocitopenia asociada a ceftarolina y/o daptomicina utilizados en asociación en el tratamiento de endocarditis infecciosa por *Staphylococcus aureus* meticilin-resistente (SARM). **Resultados:** En los dos casos descritos se observó un descenso en el recuento de plaquetas durante el tratamiento combinado, continuando el efecto pese a la reducción de dosis y asociándose a ceftarolina por la secuencia temporal fármaco/efecto.

Ambos casos fueron notificados al Servicio de Farmacovigilancia. La evaluación de causalidad de ceftarolina mediante el algoritmo de Karch Lasagna modificado por Naranjo *et al.* resultó como posible en primer caso y probable en el segundo.

Conclusiones: Ante los dos casos descritos y otros recogidos en la revisión bibliográfica sobre el riesgo de trombocitopenia asociada a ceftarolina, se plantea la necesidad de realizar controles hematológicos, especialmente en pacientes con tratamientos prolongados y/o con dosis elevadas. Son necesarios estudios postautorización para evaluar la incidencia de efectos adversos poco frecuentes.

Palabras clave: Trombocitopenia, ceftarolina, daptomicina, endocarditis infecciosa, *Staphylococcus aureus* meticilin-resistente.

Thrombocytopenia associated with ceftaroline in combination with daptomycin: report of two cases

SUMMARY

Introduction: Drug-induced thrombocytopenia is an adverse effect whose incidence is unknown, but which can be potentially severe.

Patients and methods: The cases of two patients with thrombocytopenia associated with ceftaroline and/or daptomycin used in association in the treatment of infective endocarditis due to methicillin-resistant

Staphylococcus aureus (MRSA) are presented.

Results: In the two cases described, a decrease in the platelet count is shown during the combined treatment, continuing the effect despite the dose reduction and being associated with ceftaroline due to the drug/effect temporal sequence. Both cases were notified to the Pharmacovigilance Service. The causality assessment of

ceftaroline using the Karch Lasagna algorithm modified by Naranjo *et al.* was possible in the first case and probable in the second.

Conclusions: Given the two cases described and others collected in the literature review on the risk of thrombocytopenia associated with ceftaroline, it is necessary to carry out haematological controls, especially in patients with prolonged treatments and/or with high doses. Post-authorization studies are necessary to assess the incidence of rare adverse effects.

Key words: Thrombocytopenia, ceftaroline, daptomycin, bacterial endocarditis, methicillin-resistant *Staphylococcus aureus*.

INTRODUCCIÓN

La trombocitopenia inducida por fármacos (TCPIF) es un efecto adverso (EA) poco común, pero potencialmente severo. Algunos antiinfecciosos se han relacionado más frecuentemente con su aparición¹, pero en ficha técnica apenas

se contempla la incidencia de trombocitopenia como EA, y solo se dispone de casos descritos en literatura.

Se presentan dos casos con trombocitopenia asociada a ceftarolina y/o daptomicina durante el tratamiento de endocarditis infecciosa por *Staphylococcus aureus* meticilin resistente (SARM).

DESCRIPCIÓN DE LOS CASOS

Caso clínico 1

Paciente de 75 años con sospecha de sobreinfección del muñón tras amputación del dedo del pie. Ante broncoaspiración e inestabilidad hemodinámica con insuficiencia ventricular izquierda (IVI) ingresó en Unidad de Cuidados Intensivos (UCI). Se inició antibioterapia empírica con meropenem y daptomicina. Tras 72h de tratamiento, en hemocultivos y en herida creció SARM dirigiéndose a antibioterapia con daptomicina 10mg/kg/día. Se realizó ecocardiograma transtorácico (ETT) confirmándose endocarditis por SARM, combinando daptomicina (día 8 de tratamiento) con ceftarolina 600mg/8h. Tras 48h, negativizaron hemocultivos. A la semana de la combinación se observó trombocitopenia progresiva (118.000 plaquetas/ μ L, figura 1) y se redujo ceftarolina (600mg/12h). El paciente sufrió empeoramiento de la amputación y síndrome de disfunción multiorgánica, falleciendo dos días después.

Caso clínico 2

Paciente de 79 años que ingresó en UCI por pancreatitis aguda, hipotensión y desaturación. Se extrajeron hemocultivos y se realizó una coronariografía con lesión en el tronco coronario izquierdo (TCI) que requiere revascularización quirúrgica trasladándose a nuestro hospital. Durante las primeras 12h en UCI, se informó de SARM en hemocultivos y catéter iniciándose daptomicina+cloxacilina. El tratamiento se suspendió tres días después, iniciando linezolid y piperacilina/tazobactam por pancreatitis. Tras 48h de ingreso, presentó sepsis e insuficiencia cardiaca, decidiendo realizar intervención coronaria percutánea implantándole 3 stents en TCI. Se confirmó bacteriemia por SARM y ante persistente crecimiento en hemocultivos, se realizó un ETE diagnosticándose endocarditis. Se suspendió linezolid y piperacilina/tazobactam, iniciándose daptomicina 10mg/kg/día y ceftarolina 600mg/8h. A las 72h, negativizaron hemocultivos.

Tras 9 días con antibiótico, el paciente presentó fracaso renal agudo (creatinina: 1,61 mg/dl) ajustándose ceftarolina 400mg/8h y daptomicina 700mg/48h. Cuatro días después, se reajustó ceftarolina 300mg/8h (creatinina: 1,8mg/dl). Se observó progresivo descenso de plaquetas apareciendo plaquetopenia a partir del 9º día de tratamiento (figura 2).

Ante la negativización, parámetros de infección negativos y 61.000 plaquetas/ μ L, el día 14 se cambió ceftarolina por cloxacilina. Al completar 4 semanas de tratamiento con hemocultivos negativos y sin signos de endocarditis, se suspendieron antibióticos. Se observó recuperación gradual de las plaquetas desde la suspensión de ceftarolina (figura 2).

Ambos casos fueron notificados al Servicio de Farmacovigilancia, y aplicando el algoritmo de Karch y Lasagna modificado por Naranjo *et al.*, la relación de causalidad ceftarolina-trombocitopenia fue posible en el primer caso y probable en el segundo.

DISCUSIÓN

La trombocitopenia es un recuento de plaquetas en sangre <140.000 plaquetas/ μ L y como consecuencia aumenta el riesgo de sangrado.

En nuestros casos, se utilizó daptomicina y ceftarolina para tratar endocarditis por SARM, en indicación no aprobada en ficha técnica (IFFT) de ceftarolina para la que existe cierta evidencia en la literatura, avalando el uso combinado en bacteriemia persistente a pesar del tratamiento con dap-

tomicina. En ficha técnica, ceftarolina se recomienda cada 12h pero en estos casos, se utiliza cada 8h².

Ceftarolina es bactericida contra *S.aureus* manteniendo su actividad aunque pierda susceptibilidad a daptomicina/vancomicina. Ho *et al.*³ describen 6 pacientes tratados con la combinación como tratamiento de rescate tras vancomicina. El régimen cada 8h produjo T>MIC libre del 100% y 92% con CMI 0,5mg/L y 1mg/L, respectivamente. Dada la gravedad de estas infecciones, se utilizan 600mg/8h para optimizar T>CMI. La duración de la bacteriemia al iniciar ceftarolina fue extremadamente corta, como en nuestros casos.

Los EA más notificados para ceftarolina en "vida real" han sido neutropenia y rash, asociándose a tratamientos prolongados y pautas cada 8h en IFFT⁴. En un estudio con 77 pacientes, la incidencia de neutropenia fue 10-14% con >2 semanas de tratamiento, y 21% con >3⁴.

Sin embargo, la trombocitopenia ha sido menos descrita. En un estudio con 74 pacientes, se observaron 5 eventos de trombocitopenia. No observaron diferencias entre pacientes que recibieron dosificación cada 8h o cada 12h ($p=0,4$), pero presentaron más EA aquellos con tratamientos prolongados (17 días frente 6,5, $p=0,002$)⁵. En otro estudio en IFFT, con 84 pacientes, 2 sufrieron trombocitopenia⁶.

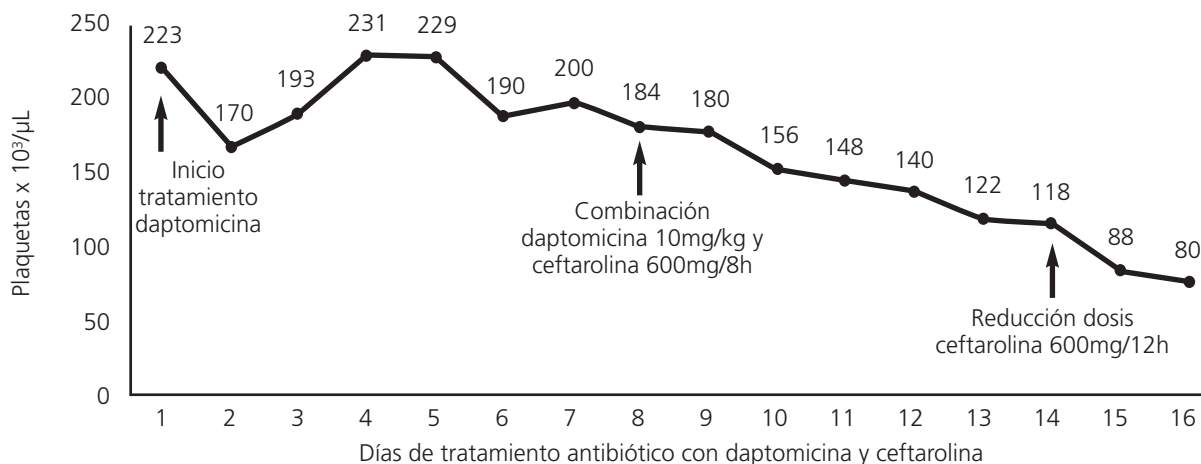
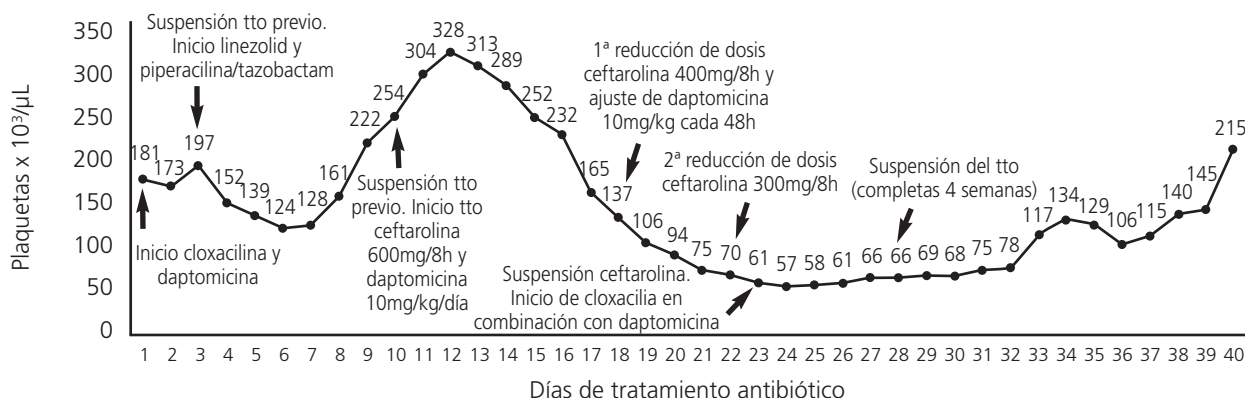
Britt *et al.*⁷, describen un caso de endocarditis con bacteriemia por SARM que no negativiza tras daptomicina por lo que inicia ceftarolina. Al 8º día observan trombocitopenia y suspenden ceftarolina con recuperación de plaquetas en una semana. Tras 15 días aparece una erupción, hipertransaminasemia y eosinofilia por lo que suspenden daptomicina y cambian a ceftarolina que produce de nuevo trombocitopenia (relación probable). Concluyen que la administración cada 8 horas pudiera haber aumentado el efecto.

En otro caso, paciente en hemodiálisis tras 6 semanas con daptomicina por SARM, desarrolló trombocitopenia al asociar ceftarolina. Se suspendió y al reintroducirla 10 días después volvió a aparecer, estableciéndose la relación causal ceftarolina-trombocitopenia como definitiva⁸.

Existen casos clínicos en la literatura de trombocitopenia por daptomicina. Grégoire *et al.*⁹ describen un caso de trombocitopenia grave (<10.000/ μ L) al 4º día de tratamiento. Leyra *et al.*¹⁰, describen un paciente con endocarditis tratada con daptomicina 10mg/kg/día y cefepime, que a los 28 días de tratamiento, desarrolló trombocitopenia retirándose cefepime, pero hasta suspensión de daptomicina las plaquetas no aumentaron. Según el algoritmo de Naranjo la relación fue probable.

En nuestros casos, ambos con daptomicina y ceftarolina; en el primero, se descartó trombocitopenia por daptomicina al haber estado 8 días en monoterapia sin plaquetopenia, mientras que en el segundo el paciente estuvo con daptomicina antes del tratamiento combinado sin objetivarse trombocitopenia.

Los estudios postautorización son importantes para detectar EA asociados a fármacos recientemente comercializados. Ceftarolina es eficaz en infecciones graves causadas por SARM, con pocas opciones de tratamiento por multi-resistencia. La neutropenia está siendo asociada con cierta frecuencia con su uso prolongado y con altas dosis (10-21% según distintos autores) pero nuestros casos y otros descritos en literatura deben alertar sobre el riesgo de trombocitopenia y debería recomendarse la monitorización de los parámetros hematológicos, principalmente en IFFT con tratamientos prolongados.

Figura 1. Evolución de los valores analíticos de plaquetas durante el tratamiento antibiótico**Figura 2. Evolución de los valores analíticos de plaquetas durante el tratamiento antibiótico**

Conflicto de intereses: Los autores declaran no tener conflicto de intereses.

BIBLIOGRAFÍA

- Ten Berg MJ, Huisman A, Souverein PC, Schobben AFAM, Egberts ACG, van Solinge WW, et al. Drug-induced thrombocytopenia: a population study. *Drug Saf.* 2006;29(8):713-21. doi: 10.2165/00002018-200629080-00008.
- Cosimi RA, Beik N, Kubiak DW, Johnson JA. Ceftaroline for severe methicillin-resistant *Staphylococcus aureus* infections: A systematic review. *Open Forum Infect Dis.* 2017;4(2):1-7. doi: 10.1093/ofid/ofx084.
- Ho TT, Cadena J, Childs LM, Gonzalez-Velez M, Lewis JS. Methicillin-resistant *Staphylococcus aureus* bacteraemia and endocarditis treated with ceftaroline salvage therapy. *J Antimicrob Chemother.* 2012;67(5):1267-70. doi: 10.1093/jac/dks006.
- Furtek KJ, Kubiak DW, Barra M, Varughese CA, Ashbaugh CD, Koo S. High incidence of neutropenia in patients with prolonged ceftaroline exposure. *J Antimicrob Chemother.* 2016;71(7):2010.3. doi: 10.1093/jac/dkw062.
- Dellabella A, Roshdy D, Martin KE. High Incidence of Adverse Effects With Extended Use of Ceftaroline. *Ann Pharmacother.* 2016;50(12):1068-9. doi: 10.1093/jac/dkw062.

10.1093/jac/dkw062.

- Alonso Álvarez A, Ramos Merino L, Castelo Corral LM, Padín Trigo A, Sousa Regueiro D, et al. Ceftaroline fosamil: clinical experience after 23-month prescription in a tertiary hospital. *Rev Española Quimioter.* 2021;1-5. doi: 10.37201/req/119.2020.
- Britt RS, Pearson JC, Mahoney MV, Carlson AA. Ceftaroline-Induced Thrombocytopenia: A Case Report. *Ann Pharmacother.* 2019;53(7):762-3. doi: 10.1177/1060028019835208.
- Marler J, Twilla JD, Finch CK, Animalu C. Severe Ceftaroline-Induced Thrombocytopenia With Rapid Onset on Rechallenge. *Ann Pharmacother.* 2020;54(2):187-8. doi: 10.1177/1060028019879086.
- Grégoire C, Brumpt C, Loirat D, Lau N, Bruel C, Philippart F, et al. A case of daptomicin-induced immune thrombocytopenia. *Antimicrob Agents Chemother.* 2012;56(12):6430-1. doi: 10.1128/AAC.01787-12.
- Leyra F, Perez-Chuliá N, Jofré C, Suarez-Gonzalo L, del Ser NP, Moreno I. Thrombocytopenia and neutropenia associated with daptomicin USE. *J Chemother.* 2016;28(5):425-7. doi: 10.1179/1973947815Y.0000000032.