

María Amor Peix Sambola:
apeix1355@gmail.com

Taller

Ecografía abdominal para un pediatra de Atención Primaria

M. A. Peix Sambola^a, I. Osiniri Kippes^b, J. A. Fernández Merchán^c

^aEAP Sardenya. Barcelona. España • ^bHospital de Figueres y Centro de Salud La Escala. Figueres, Girona. España • ^cÁrea de salud. Plasencia, Cáceres. España

INTRODUCCIÓN

La ecografía clínica es una herramienta útil en la práctica diaria. Es una exploración inocua, dinámica y reproducible. Está instaurada en múltiples especialidades como parte de la primera valoración en la misma consulta. Actualmente no se concibe que en una consulta de cardiología, ginecología, digestivo, vascular, o medicina del deporte no exista un ecógrafo para valoración de las diferentes patologías.

En el centro de Europa la ecografía es una técnica incorporada en el *currículum* del residente y al final de su formación deben demostrar sus conocimientos y habilidades. En España y desde hace más de 10 años diferentes sociedades científicas han abogado por su utilización en atención primaria. Aumenta la capacidad resolutoria del pediatra o del médico de familia en los centros de salud. Han existido en diferentes CCAA (Extremadura, Canarias, Madrid, Galicia,...) programas de instauración de la ecografía en atención primaria liderados principalmente por médicos de familia.

La utilización de la ecografía en Pediatría de Atención Primaria depende del interés de los médicos de familia y pediatras y de la existencia de ecógrafo en los centros. Su aplicación en los niños tiene la

ventaja de una mejor transmisión del sonido por su mayor proporción de agua respecto al adulto y una mejor visualización de las estructuras por tener menor tejido adiposo. La desventaja, tanto en niños como adultos es que es operador dependiente.

En la Asociación Española de Pediatría de Atención Primaria (AEPAP) se ha creado un grupo de ecografía que tiene por objetivo divulgar los beneficios de la utilización de la ecografía clínica por parte del pediatra de primaria, favorecer su formación, elaborar documentos y protocolos basados en la evidencia científica, desarrollar un espacio abierto de comunicación sobre temas relacionados con su utilización y promover la investigación.

OBJETIVOS DEL TALLER

Adquisición de conocimientos sobre las ventajas y desventajas de la aplicación de la ecografía en atención primaria y la sistemática de la exploración abdominal.

ESTRUCTURA

Primera parte teórica en la que se hablará del papel de la ecografía en Atención Primaria, nociones

Cómo citar este artículo: Peix Sambola MA, Osiniri Kippes I, Fernández Merchán JA. Ecografía abdominal para un pediatra de Atención Primaria. Rev Pediatr Aten Primaria Supl. 2015;(24):77-81.

básicas sobre el manejo del ecógrafo, orientación temporoespacial de los planos ecográficos, imágenes básicas y artefactos y sistemática a seguir para la realización de una buena ecografía abdominal.

Segunda parte práctica en la que todos los participantes efectuarán la sistemática de exploración abdominal y la identificación de las diferentes estructuras en modelos.

PRINCIPIOS BÁSICOS

La ecografía está basada en la capacidad que tienen las ondas sonoras de reflejarse o rebotar al encontrar una barrera y de ser captadas por un receptor en forma de ecos. Todo ecógrafo está formado por una sonda que actúa como emisor y receptor, una unidad de procesamiento que transforma los ecos en imágenes y una pantalla.

Al empezar una exploración ecográfica debemos escoger una sonda adecuada para visualizar correctamente el órgano o zona a estudiar. Existen diferentes tipos de sonda, que se eligen por la profundidad y resolución en la que queramos trabajar. Las sondas emiten ultrasonidos entre 2 y 20 Mhz. Según la distribución de los cristales piezoeléctricos, tenemos sondas curvas (mayor profundidad), sondas planas (mayor resolución, menor profundidad) y sondas anulares.

Según la amplitud de los ecos la imagen a visualizar será más o menos blanca. A mayor amplitud más brillante y blanca. Generalmente nos referimos a la imagen respecto a otra estructura.

Tipos de imágenes

- Anecoica: imagen negra sin ecos en su interior. Típica de líquido (vasos, vesícula, vejiga).
- Hipoecoica: imagen gris con pocos ecos o de baja intensidad (hígado, bazo, córtex renal...).
- Hiperecoica: imagen blanca con ecos de gran intensidad (hueso, pared vasos, fascia...).

Estos tipos de imágenes pueden deberse a estructuras normales, patológicas o a artefactos que debemos conocer para no confundir con alteraciones.

Tipos de artefactos más comunes

- Refuerzo acústico: zona más blanca en la parte posterior de una imagen anecoica (por ejemplo, pared posterior de vejiga).
- Sombra acústica posterior: zona negra posterior a una imagen hiperecoica. (por ejemplo, cálculo).
- Imagen en espejo: cuando existe una interfase curva se observa la misma imagen antes y después de la interfase.
- Reverberación: imagen lineal producida generalmente por gas.

Ventajas y desventajas de la ecografía

Ventajas:

- Técnica inocua sin efectos secundarios descritos ni contraindicaciones conocidas.
- Indolora y muy bien tolerada.
- Permite controles repetidos.
- Es una técnica rápida, dinámica y de accesibilidad inmediata.
- Económica, una vez hecha la inversión inicial del ecógrafo y formación del personal.

Desventajas:

- La principal es que es operador-dependiente.
- Presencia de gas y estructura óseas que impiden una buena visualización.
- Difícil su utilización en pacientes obesos.

UTILIDAD DE LA ECOGRAFÍA EN PEDIATRÍA PRIMARIA

La ecografía puede ser de utilidad tanto para screening de patologías como para diagnóstico y/o seguimiento. Es una herramienta de apoyo a nuestra orientación diagnóstica basada en una clínica y una exploración física.

En Atención Primaria el mayor rendimiento se obtiene de la exploración abdominal seguida del estudio de la zona cervical, partes blandas, aparato genital, pulmón y aparato locomotor.

Figura 1. Dilatación pielocalicular

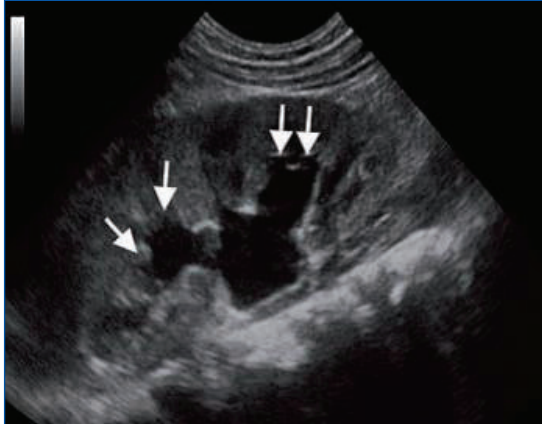


Figura 2. Hidronefrosis

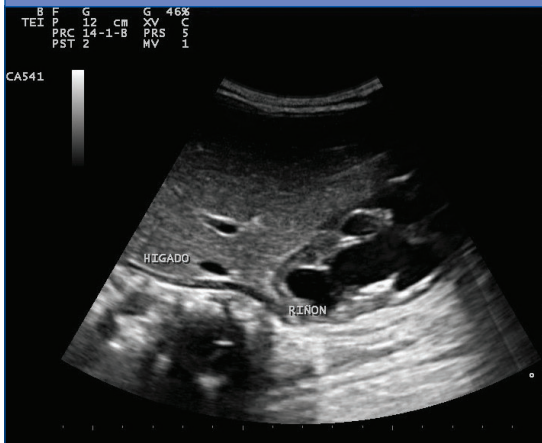


Figura 3. Estenosis hipertrófica de píloro

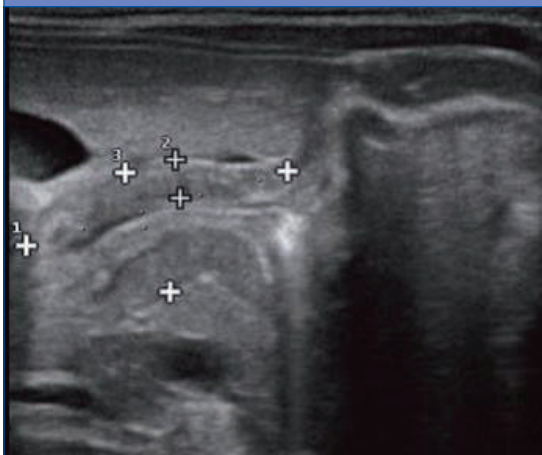
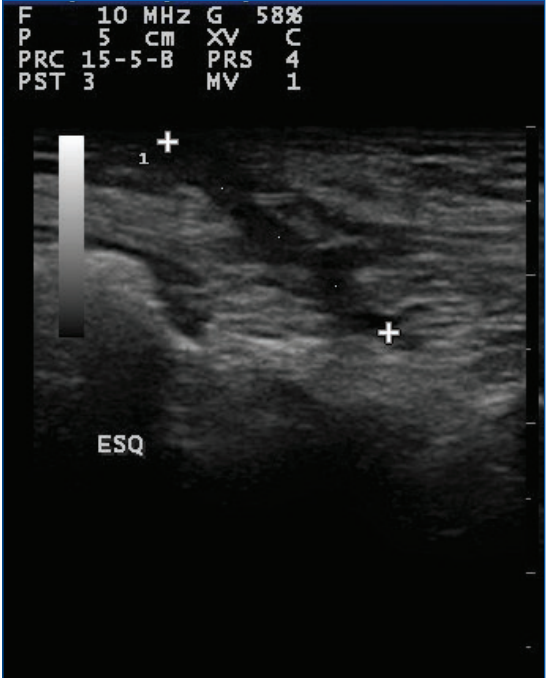


Figura 4. Fístula cutánea



- **Abdomen:** diagnóstico y seguimiento de la patología nefrourológica (hidronefrosis, ectasias), patología digestiva (estenosis hipertrófica de píloro, invaginación, cálculos, hernias...), patología hepática y esplénica.
- **Aparato genital femenino:** diagnóstico pubertad precoz, quistes y tumores ováricos...
- **Aparato genital masculino:** quistes de cordón, torsión testicular, hernias inguinoescrotales.

Figura 5. Tumor ovárico

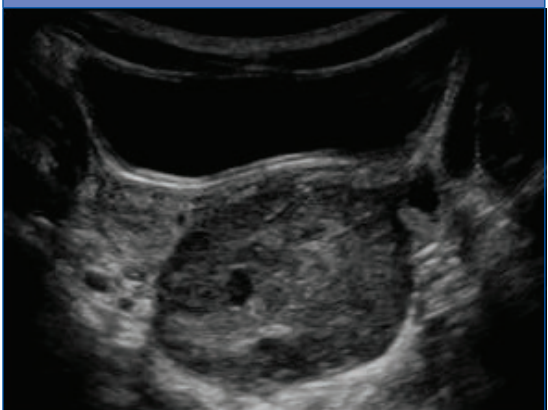

Figura 6. Quiste braquial

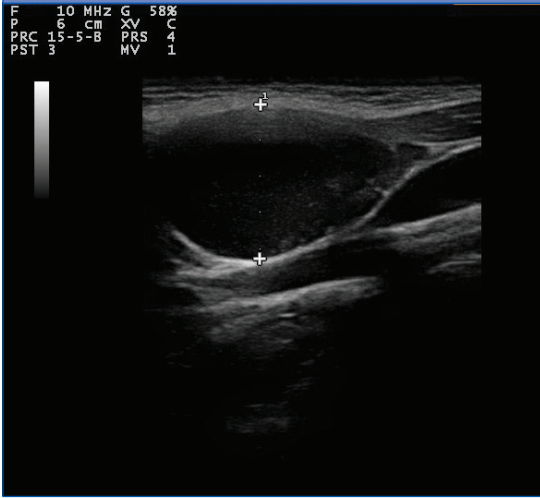


Figura 9. Pleuroneumonía

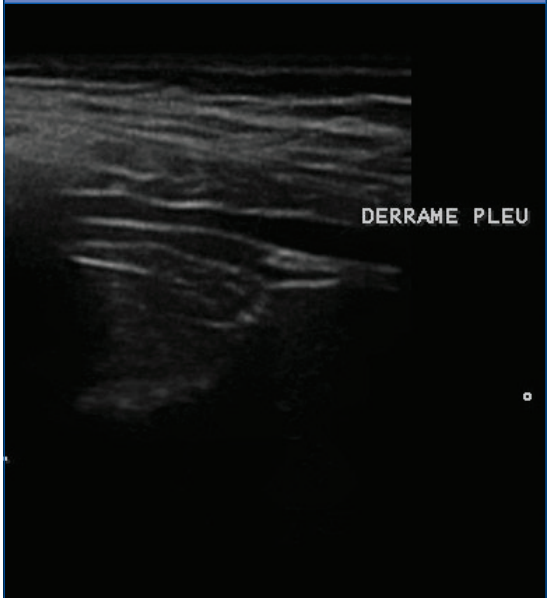
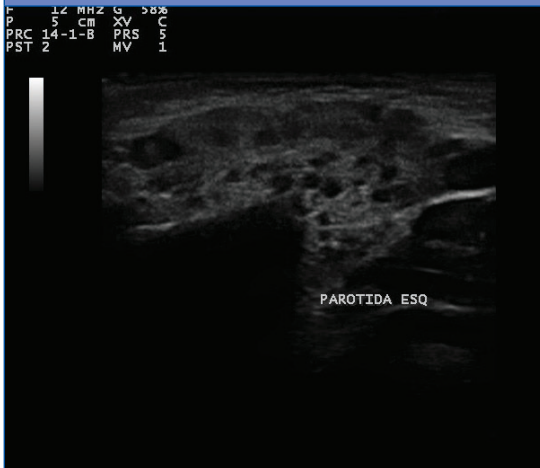

Figura 7. Parotiditis crónica



- **Zona cervical:** estudio adenopatías, quiste braquial o tirogloso, parotiditis recidivantes, tumores, estudio del tiroides.
- **Aparato locomotor:** luxación congénita de caderas, coxitis inespecífica, roturas fibrilares...
- **Pulmón:** se ha iniciado su utilización en el diagnóstico de neumonías, sobre todo por ser un buen detector de derrames pleurales.

Figura 8. Sinovitis de cadera

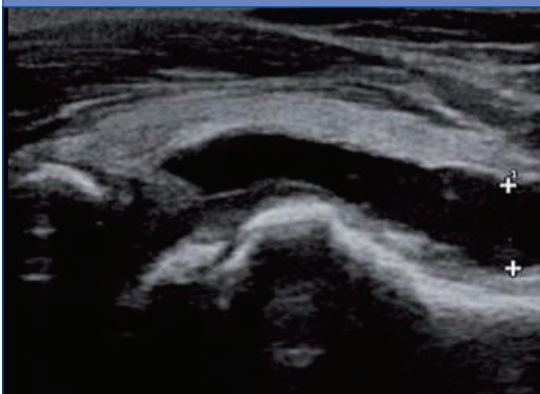
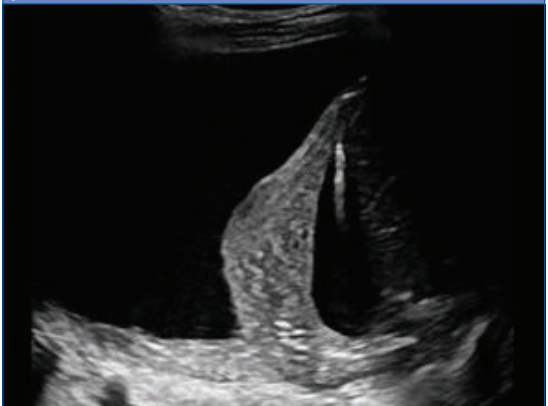

Figura 10. Derrame pleural importante con atelectasia pasiva



SISTEMÁTICA DE LA EXPLORACIÓN ABDOMINAL

En toda exploración seguir una sistemática es imprescindible. A ser posible el niño/a debe venir bien hidratado y con la vejiga llena.

La secuencia de una ecografía abdominal es la siguiente:

1. Línea media para estudio de grandes vasos, lóbulo hepático izquierdo, páncreas y ganglios regionales.
2. Hígado.

3. Sistema urinario.
4. Bazo.
5. Intestino y aparato genital femenino.

Esta secuencia solo se verá alterada en los niños pequeños incontinentes en quienes el primer paso será a nivel de vejiga.

CONFLICTO DE INTERESES

Los autores declaran no presentar conflictos de intereses en relación con la preparación y publicación de este artículo.

BIBLIOGRAFÍA

- Carol M. Rumack, Atephanie R. Wilson, J William Charboreau, Deborah Levine. Diagnostic ultrasound. 4.ª edición. Elsevier-Mosby; 2011.
- Ceres Ruiz L, Bravo Bravo C. Uso racional de las pruebas diagnósticas. Ecografía en Pediatría de Atención Primaria. Form Act Pediatr Aten Prim. 2010;3:229-37.
- Daneman A, Navarro OM, Somers GR, Mohanta A, Jarrín JR, Traubici J. Renal pyramids: focused sonography of normal and pathologic processes. Radiographics. 2010;30:1287-307.
- Díaz Rodríguez N. La ecografía en atención primaria. SEMERGEN. 2002;28:376-84.
- García Palomeque JC, Ceballos Aragón JM. Aplicación de la ecografía pediátrica en Atención Primaria; interconexión con la atención hospitalaria. Rev Pediatr Aten Primaria. 2011;13:359-66.
- Gil Sierra A, Méndez Alonso MA, Gutiérrez Pantoja A. Ecografía: herramienta útil para todos. En: Curso de Actualización Pediatría 2014. Madrid: Exlibris Ediciones; 2014. p. 507-10.
- Marià Esquerrá, Pere Roura Poch, Teresa Masat Tico, Vocenç Canal, Joaquim Maideu Mir, Rafael Cruixent. Ecografía abdominal: una herramienta diagnóstica al alcance de los médicos de familia. Aten Primaria. 2012;44:576-85.
- Osiniri Kippes I. ¿Qué puede hacer el pediatra de Atención Primaria con el ecógrafo? XXVII Congreso Nacional de la Sociedad Española de Pediatría Extrahospitalaria y Atención Primaria. Pediatr Integral. 2013;17:56-9.
- Siegel MJ (ed). Pediatric Sonography. 4.ª edición. Filadelfia: Lippincott Williams & Wilkins; 2011.
- Vicente-Molinero A, Aznar-Cantín S, Yáñez-Rodríguez F. Ecografía en Atención Primaria: estado de la cuestión. SEMERGEN. 2009;35:58-61.