



Nota clínica

Épulis del recién nacido

Mario César Elías Podestá^a, Jesús Mauro Cóndor Astucuri^b, M.^a Antonieta García Gutiérrez^c, César Arellano Sacramento^d, Paloma Elías Díaz^a

Publicado en Internet:
2-agosto-2017

Mario César Elías Podestá:
marioeliaspodesta@hotmail.com

^aEscuela Académico Profesional de Odontología. Universidad Continental. Huancayo. Perú • ^bHospital Nacional Ramiro Priale, Priale-EsSalud. Huancayo. Perú • ^cCS Chilca. Minsa. Junín. Perú • ^dEscuela Académico Profesional de Odontología. Universidad Privada Norbert Wiener. Lima. Perú.

- Palabras clave:**
- Anomalías congénitas
 - Enfermedades de las encías
 - Neoplasias gingivales
 - Recién nacido

Resumen

Niña de siete días de edad, cuya madre refiere que “nació con un bulto en la boca”. Durante la lactancia materna perdía leche por el labio superior en poca cantidad. En la inspección clínica se encontraron tres lóbulos (uno palatino y dos vestibulares) en el rodete maxilar superior del lado izquierdo. Diagnóstico presuntivo: épulis congénito del recién nacido. Después de 27 días del diagnóstico regresó a consulta. No presentaba a la inspección el lóbulo palatino. Se realizó cirugía convencional para el caso, extirpando de manera total la tumoración. Se envió la pieza quirúrgica a patología resultando como diagnóstico definitivo: épulis congénito del recién nacido.

Newborn epulis

- Key words:**
- Congenital abnormalities
 - Gingival diseases
 - Gingival neoplasms
 - Infant, newborn

Abstract

A seven-day-old girl whose mother says she was “born with a lump in her mouth”. During breastfeeding some milk came out from her upper lip in small quantities. At the clinical examination, three lobes (one palatine and two vestibular) were found in the left maxilla. Suspected diagnosis: congenital epulis of the newborn. After 27 days, when she returned to consultation, it was observed that the palatine lobule had disappeared spontaneously. Conventional surgery was performed for the case, removing the tumor completely. The surgical part was sent to pathology resulting in definitive diagnosis: congenital epulis of the newborn.

INTRODUCCIÓN

El épulis congénito del recién nacido es un tumor benigno de etiología desconocida presente en el momento del nacimiento. Es llamado también tumor congénito de células granulosas, tumor gingival de

células granulosas, tumor de Newmann o simplemente épulis congénito del recién nacido¹.

Clínicamente es una masa pedunculada rosada, insertada en la cresta del reborde o proceso alveolar. Puede ser uni- o multilobular. Su coloración varía del rosado al rojo de acuerdo con su irrigación. La

Cómo citar este artículo: Elías Podestá MC, Cóndor Astucuri JM, García Gutiérrez MA, Arellano Sacramento C, Elías Díaz P. Épulis del recién nacido. Rev Pediatr Aten Primaria. 2017;19:275-8.

prevalencia es mayor, en proporción 2:1, en el maxilar superior² y en mujeres³ (8:1). Es muy raro y existen menos de 1000 casos comunicados en el mundo¹.

Histológicamente el tumor se caracteriza por ser encapsulado, con una proliferación de células de morfología poligonal, núcleo oval y citoplasma granular⁴ cubierto por un epitelio estratificado fino y sin proyecciones en el epitelio subyacente².

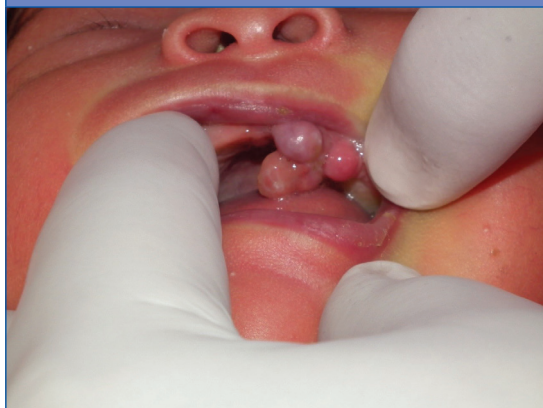La tumoración preocupa a los padres, los que deben ser orientados específicamente en cuanto a la benignidad de la misma. Por ello es importante la educación sobre salud bucodental durante el embarazo⁵. El tratamiento es en base a los problemas que presente el recién nacido en cuanto a su respiración y alimentación.

CASO CLÍNICO

Niña procedente de la ciudad de Jauja (Junín, Perú), de siete días de vida, que consulta por presentar un “bulto en la boca”, según referencia de la madre. La madre menciona que la niña nació siete días atrás en el centro de salud de su localidad (Minsa, Perú). La obstetra de turno le indicó que la recién nacida tenía una tumoración en la zona anterior de la boca. No le dio mayor indicación con respecto al amamantamiento; la recién nacida podía amamantarse, pero perdía leche por el labio superior, en poca cantidad.

La madre proporciona información sobre sus antecedentes y los de la niña: nacimiento sin complicaciones, parto normal a término con 3800 g y 52 cm, sin evidencia de enfermedades sistémicas, otras anomalías congénitas o trastornos del desarrollo. La paciente presentaba un aparente buen estado general y nutricional. En la exploración bucal se encontró un tumor trilobulado en la zona anterior izquierda del rodete superior: dos lóbulos hacia la zona vestibular de 6 × 6 mm cada uno y uno hacia el palatino de 7 × 4 mm. Los tres lóbulos presentaron una coloración rosada intensa, con marcados pedúnculos (Fig. 1). No se percibía ninguna otra

Figura 1. Diagnóstico presuntivo de épulis congénito del recién nacido a los 7 días de edad



alteración. En el examen clínico general no se observó alteraciones.

Se llegó al diagnóstico presuntivo de épulis congénito del recién nacido. La dificultad de la lactancia, evidenciada por la pérdida de leche, lleva a la necesidad de realizar la cirugía respectiva en el menor plazo posible. Sin embargo, la madre regresó a consulta con la paciente cuando esta última ya cumplía 34 días de nacida. En la inspección se notó la ausencia del lóbulo palatino por posible remisión o caída.

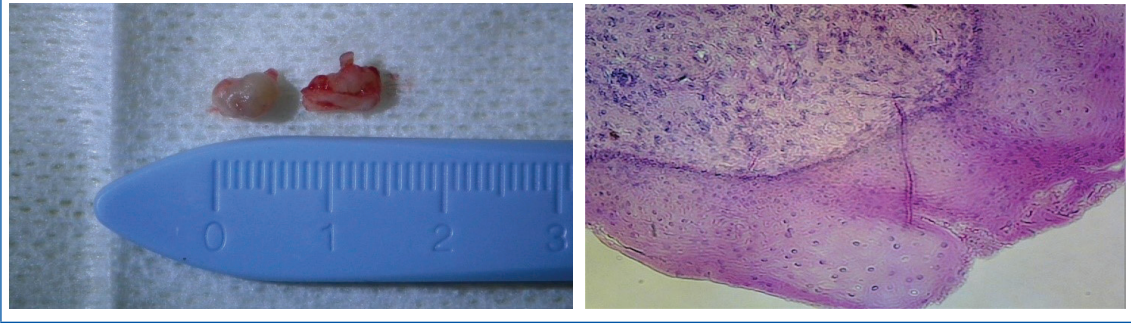
La resección se llevó a cabo sin incidencias y la lactancia materna se reanudó inmediatamente (Fig. 2). La evolución posterior fue satisfactoria.

En los cortes histológicos del material obtenido se observó (Fig. 3) el epitelio superficial intacto con

Figura 2. Técnica quirúrgica a los 34 días de edad

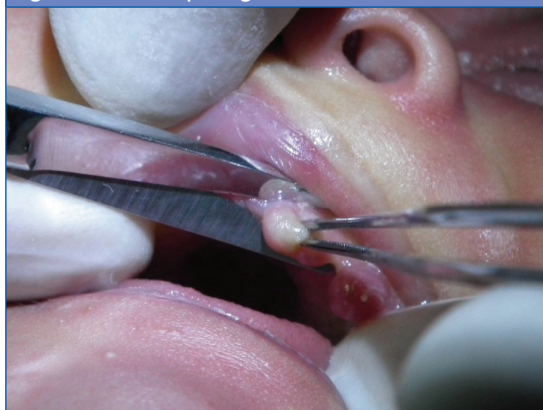

Figura 3. Pieza anatómica (izquierda) y corte histológico (derecha)

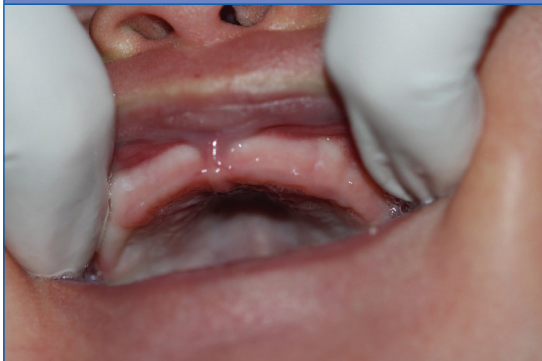

rasgos de paraqueratosis, zonas de acantosis marcada con elongación de clavos epiteliales anastomosados entre sí y zonas de hiperplasia pseudoepteliomatosa. El tejido conectivo subepitelial presenta abundantes células de forma poligonal con citoplasma intensamente granular, núcleos ovales e hiper cromáticos con moderada cantidad de canales vasculares. En la zona más profunda, bandas de tejido fibroconectivo dispuestas en haces con fibroblastos fusiformes y algunas células inflamatorias crónicas. Como conclusión, se trata de un tumor congénito de células granulares (épulis congénito), confirmando así el diagnóstico clínico. Tras un seguimiento de cuatro semanas se comprobó la recuperación completa (Fig. 4).

DISCUSIÓN

En la mayoría de casos, el reconocimiento de la lesión se realiza después del nacimiento, en otras

Figura 4. Se visualiza la ausencia de recidiva de la tumoración tras 4 semanas



situaciones la lesión es de un tamaño considerable y es posible visualizarla *in utero* mediante ultrasonido⁶. Fue reportado el caso con un tamaño de $4 \times 2 \times 2$ cm en el alveolo del lado derecho del maxilar. Firme al tacto y a la palpación, con mucosa circundante aparentemente normal. El enlace arterial para la lesión fue normal. Utilizaron anestesia general en la intervención quirúrgica. No mencionan hemorragia excesiva. La histopatología mostró células poligonales que contienen citoplasma eosinófilo granular y núcleos excéntricamente colocados ubicados dentro de un delicado estroma fibrovascular de tejido conectivo. Mencionan un seguimiento de doce años en el que no se presentó recurrencia⁶. Un caso particular menciona una recidiva⁷. El tumor fue localizado en la cresta alveolar mandibular y, según los padres, era una repetición de un tumor congénito extirpado cuando el niño tenía dos meses de edad, sin ser sometidos a un examen microscópico. Sin complicaciones en el parto. El tumor no interfería con la alimentación ni con la respiración. Pedunculada y de superficie lisa y de coloración normal. Después de la incisión tuvo una cicatrización completa y sin recidiva después de un año del tratamiento. El examen histopatológico mostró un tejido conectivo vascular cubierto por epitelio escamoso paraqueratinizado acantótico con amplias crestas epiteliales. En los tejidos conectivos, muchos husillos o células ovoides con núcleos vesiculares y citoplasma eosinófilo no granular. Sin células granulares. Encontraron infiltración leve de linfocitos locales. El diagnóstico final fue épulis de células fusiformes con inmunofenotipo de épulis congénito⁷.

Algunos autores manifiestan que cuando es pequeño, puede regresar sin secuelas⁸. En la bibliografía encontramos tanto casos que han sido tratados quirúrgicamente⁹ como aquellos que han preferido solo la observación¹⁰. El presente caso cumple con los criterios comúnmente encontrados en la literatura médica en forma, color y número de la tumoración; incluso en la posibilidad de resolución sin cirugía si no hubiera sido por el problema de la alimentación.

CONCLUSIONES

El épulis congénito del recién nacido es una rara tumoración benigna que amerita, en ocasiones,

solo observación y, en otros casos, tratamiento quirúrgico con anestesia local sin necesidad de internamiento hospitalario. La importancia del diagnóstico radica en lo aparatoso que resulta el problema para la familia. En este caso el examen clínico fue suficiente para lograr un diagnóstico, debido a la experiencia de los observadores. Sin embargo, es necesario, si los medios lo permiten, remitir la tumoración para que le sea realizada el examen histológico.

CONFLICTO DE INTERESES

Los autores declaran no presentar conflictos de intereses en relación con la preparación y publicación de este artículo.

BIBLIOGRAFÍA

1. Karthiga Kankan S, Rajesh R. Congenital epulis-congenital granular cell lesion: a case report. *J Indian Soc Pediatr Prev Dent*. 2006;24:104-6.
2. Correa MSNP. *Odontopediatria na primeira infancia*. 2.ª edición. São Paulo: Editora Santos; 2005.
3. Fuhr AH, Krogh PH. Congenital epulis of the newborn: centennial review of the literature and a report of a case. *J Oral Surg*. 1972;30:30-5.
4. Mateu PA, Ferrando RF, Espinoza RJ, Jimenez MA, Fuertes PA, Marquina VA. Épulis congénito. *Med Cutan Iber Lat Am*. 2004;32:173-5.
5. Elías PMC, Arellano SC, Tello MGP. *Odontología para bebés, fundamentos prácticos para el clínico*. 2.ª edición. Lima: Savia; 2016.
6. Prabhu N, McDonald J, Cass D, Coleman H, Cameron AC. Congenital granular cell tumour: an unusual antenatal presentation with a 12-year follow-up. *South African Dental J*. 2015;70:50-2.
7. Prigkos AC, Nikolakis MD, Kyriakopoulos VF, Tosios KI. Spindle cell epulis in an 8-month-old child: a histologic variant of congenital granular cell epulis? *Head Neck Pathol*. 2012;6:467-70.
8. Merrett SJ, Crawford PJM. Congenital epulis of the newborn: a case report. *Int J Paediatr Dent*. 2003;13:127-9.
9. Adeyemi BF, Oluwasola AO, Adisa AO. Congenital epulis. *Indian J Dent Res*. 2010;21:292-4.
10. Ritwik P, Brannon R, Musselman R. Spontaneous regression of congenital epulis: a case report and review of the literature. *J Med Case Rep*. 2010;4:331.