

# La carga funcional inmediata con implantes en pacientes edéntulos mandibulares. Técnica de Maló

**VELASCO ORTEGA E\***  
**GARCÍA MÉNDEZ A\*\***  
**SEGURA EGEA JJ\*\***  
**MEDEL SOTERAS R\*\***  
**LÓPEZ FRÍAS J\*\*\***

Velasco Ortega E, García Méndez A, Segura Egea JJ, Medel Soteras R, López Frías J. *La carga funcional inmediata con implantes en pacientes edéntulos mandibulares. Técnica de Maló*. Av Periodon Implantol. 2006; 18, 3: 127-134.

## RESUMEN

*Introducción.* El objetivo del presente estudio era valorar los resultados clínicos de la carga inmediata en el tratamiento con implantes oseointegrados de la mandíbula edéntula.

*Pacientes y métodos.* Los pacientes edéntulos completos fueron tratados con implantes Microdent® con superficie con chorreado de arena y grabada con ácidos para la rehabilitación de la mandíbula edéntula mediante la colocación de 4 implantes en el sector anterior con carga funcional inmediata. Los implantes fueron evaluados durante 1 año.

*Resultados.* 10 pacientes (6 varones y 4 mujeres) fueron tratados con 40 implantes (20 rectos y 20 inclinados) de 14-16 mm de longitud y fueron cargados de forma inmediata con una prótesis completa de resina atornillada. Los hallazgos clínicos indican una supervivencia y éxito de los implantes del 100% ya que ningún implante se ha perdido durante el año de seguimiento clínico.

*Conclusiones.* Este estudio indica que la carga inmediata de los implantes en el tratamiento de la mandíbula edéntula constituye un tratamiento odontológico con una elevada tasa de éxito.

## PALABRAS CLAVE

Implantes orales, carga inmediata, prótesis híbrida, implantología oral, mandíbula.

**Aceptado para publicación:** Enero 2006.

## INTRODUCCIÓN

La rehabilitación oral mediante prótesis sobre implantes oseointegrados se ha ido incorporando a la práctica odontológica como alternativa al tratamiento convencional en los pacientes edéntulos completos. En los últimos años, el protocolo original de Branemark se

ha ido modificando en diversos aspectos (ej. una cirugía o fase quirúrgica, técnica sin realización de colgajo y carga precoz o inmediata) <sup>1-4</sup>.

Desde un punto de vista de la carga funcional se han realizado protocolos que preconizan la carga precoz y/o inmediata de los implantes para obtener un me-

---

\* Profesor Titular de Odontología Integrada de Adultos y Gerodontología. Facultad de Odontología. Director del Postgrado de Implantología Oral. Universidad de Sevilla.

\*\* Profesor Asociado de Odontología Integrada de Adultos. Facultad de Odontología. Universidad de Sevilla.

\*\*\* Profesor Colaborador Honorario de Odontología Integrada de Adultos. Facultad de Odontología. Universidad de Sevilla.

---

nor tiempo de rehabilitación y favorecer de esta forma el bienestar psicológico de los pacientes<sup>5</sup>. El estudio pionero de Ledermann<sup>6</sup> sobre la utilización de implantes oseointegrados para sobredentaduras mandibulares constituyó el primer protocolo de carga inmediata con implantes dentales. Más recientemente, Chiapasco y cols.<sup>3</sup> presentaron los resultados de un estudio multicéntrico retrospectivo en 226 pacientes edéntulos mandibulares con buena calidad de hueso tratados con sobredentaduras. Un total de 904 implantes de diferentes características (ITI, Mathys, Friatec) con al menos 3,5 mm de diámetro y 10 mm de longitud fueron insertados entre los agujeros mentonianos y fueron cargados en 2 días. 776 implantes fueron seguidos durante un periodo medio de 6,4 años con un éxito del 96,9% y del 98,5 para las sobredentaduras<sup>3</sup>.

Además de las sobredentaduras mandibulares con implantes cargados inmediatamente, se han desarrollado protocolos similares con prótesis fija<sup>7-9</sup>. Schnitman y cols.<sup>7</sup> rehabilitaron a 9 pacientes mediante la inserción de 58 implantes en hueso de buena calidad y anclaje bicortical en la zona anterior intermentoniana. El seguimiento clínico varió de 3 a 9 años y la tasa de supervivencia fue del 85,7%. Tarnow y cols.<sup>8</sup> han presentado los resultados del tratamiento con 107 implantes en 10 pacientes edéntulos (6 edéntulos mandibulares y 4 edéntulos maxilares) a los que insertaron un mínimo de 10 implantes en cada arcada, de los que solamente 5 fueron cargados de forma inmediata con una prótesis fija provisional. El seguimiento clínico fue de 1 a 5 años con una supervivencia del 97,4% (2 implantes fracasaron y fueron extraídos)<sup>8</sup>. Branemark y cols.<sup>9</sup> han desarrollado un nuevo tratamiento implantológico en la rehabilitación de la mandíbula edéntula que consiste en la inserción de 3 implantes ferulizados y una prótesis de resina atornillada. Los resultados preliminares (entre 6 meses y 3 años) con 150 implantes en 50 pacientes indican una tasa de supervivencia del 98%<sup>9</sup>.

La experiencia clínica, sin embargo, recomienda que en la rehabilitación del paciente edéntulo completo mediante la carga inmediata de los implantes deba exigirse un número mínimo de 4 implantes conectados con una prótesis con una estructura rígida y una gran estabilidad primaria en un hueso con buena calidad lo que permite un buen pronóstico para el éxito de esta técnica implantológica<sup>5</sup>. En este sentido, recientemente Maló y cols.<sup>10</sup> han introducido una nueva técnica en el tratamiento del maxilar o la mandíbula edéntulos completos mediante la inserción de 4 im-

plantes y su carga inmediata con una prótesis atornillada. En este sentido, 44 pacientes fueron tratados con 176 implantes Branemark (de los que 45 implantes en 12 pacientes fueron insertados postextracción) cargados inmediatamente en la región anterior mandibular con prótesis fija de resina acrílica. Globalmente se perdieron 5 implantes en 5 pacientes antes de los 6 meses de seguimiento clínico (2,8%), de los que 2 eran implantes postextracción (4,4%) y 3 en zonas edéntulas ya cicatrizadas (2,3%). La supervivencia de los implantes ha sido del 98,2%, mientras que de las prótesis ha sido del 100%<sup>10</sup>.

El objetivo del presente estudio era valorar los resultados clínicos del tratamiento con implantes con carga funcional inmediata en la rehabilitación de la mandíbula edéntula completa.

## **PACIENTES Y METODOS**

El presente estudio fue realizado por profesores de la unidad docente de Odontología Integrada de Adultos de la Facultad de Odontología y del Postgrado de Implantología Oral de la Universidad de Sevilla.

Previamente a la realización del estudio, aquellos pacientes que padecían trastornos sistémicos graves que podían comprometer la oseointegración fueron excluidos del estudio<sup>2</sup>. Los pacientes seleccionados eran adultos, de ambos sexos. Todos los pacientes presentaban una buena calidad y cantidad de hueso en la zona anterior de la mandíbula.

Todos los pacientes seleccionados en el estudio fueron informados del protocolo del tratamiento con implantes, de los aspectos quirúrgicos y prostodónticos, temporalización del tratamiento y seguimiento, así como de la posibilidad de la existencia de complicaciones y pérdida de implantes. Los pacientes autorizaron el tratamiento implantológico mediante un consentimiento informado. Antes del tratamiento, todos los pacientes fueron evaluados radiológicamente, con una ortopantomografía. En algunos casos se realizó una tomografía axial computarizada (TAC).

Los criterios de éxito y supervivencia de los implantes fueron los recomendados por van Steenberghe et al<sup>11</sup>. En este sentido, la supervivencia fue definida como la proporción de implantes permanentes en su localización original aunque no tengan valor clínico o cause efectos adversos. Los criterios de éxito de los implantes se expresan en la Tabla 1.

**TABLA 1.- LOS CRITERIOS DE EXITO  
EN EL TRATAMIENTO CON IMPLANTES**  
(van Steenberghe et al <sup>17</sup>)

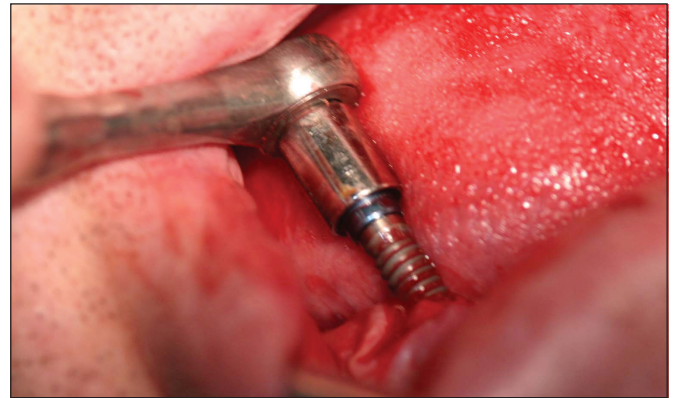
1. El implante no provoca ninguna reacción alérgica, tóxica o infecciosa de carácter local o sistémico.
2. El implante ofrece soporte para una prótesis funcional.
3. El implante no muestra signos de fractura o incurvación.
4. El implante no muestra ninguna movilidad cuando es explorado manual o electrónicamente.
5. El implante no muestra ningún signo de radiolucidez mediante una radiografía intraoral.
6. La pérdida marginal de hueso (Rx intraoral) y/o la pérdida de inserción (profundidad de sondaje + recesión) no deben perjudicar la función de anclaje del implante o causar molestias para el paciente durante 20 años.

La técnica implantológica utilizada en el estudio es la recomendada por Maló <sup>10</sup> que consiste en la inserción de 4 implantes en el espacio interforaminal mandibular. Los dos implantes distales se inclinan con una angulación de 30° para evitar los agujeros mentonianos. Posteriormente en la misma sesión se colocan los aditamentos protéticos angulados necesarios y se realiza una prótesis completa de resina de alta densidad atorillada (Figuras 1-6) <sup>10</sup>.

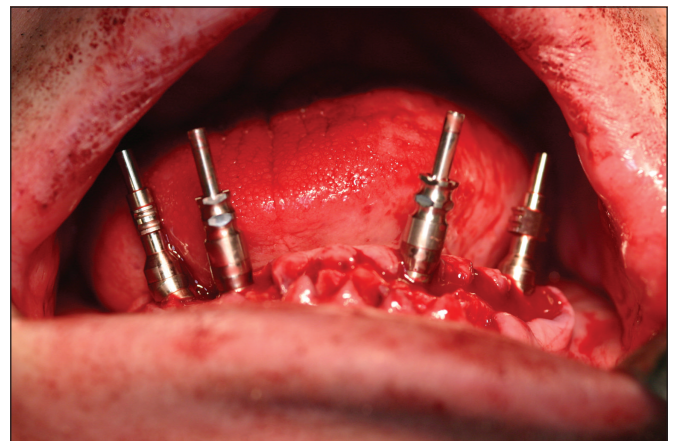### Cirugía

Una hora antes de la cirugía, los pacientes comenzaron un régimen antibiótico preventivo (amoxicilina + clavulánico) durante una semana. Así mismo, todos los pacientes fueron tratados durante 1 semana con ibuprofeno. Todos los pacientes recibieron anestesia local. A la semana se retiraron las suturas y a todos los pacientes se les recomendó el enjuague diario con clorhexidina durante los primeros 30 días.

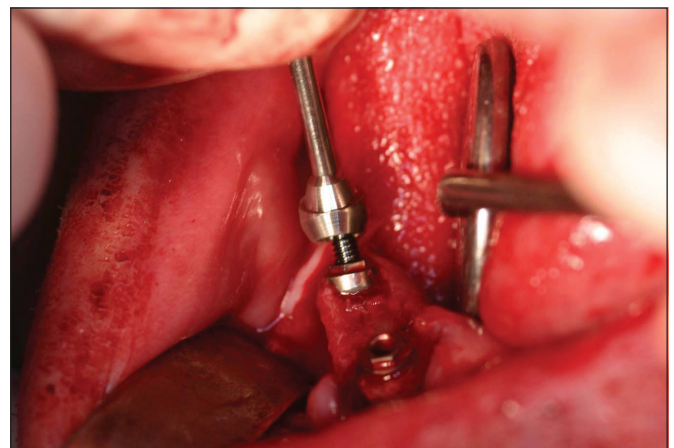
Todos los implantes insertados fueron Microdent<sup>®</sup> (Microdent, Barcelona, España) roscados de superfi-



**Fig.1:** Inserción de implante posterior con inclinación de 30°.

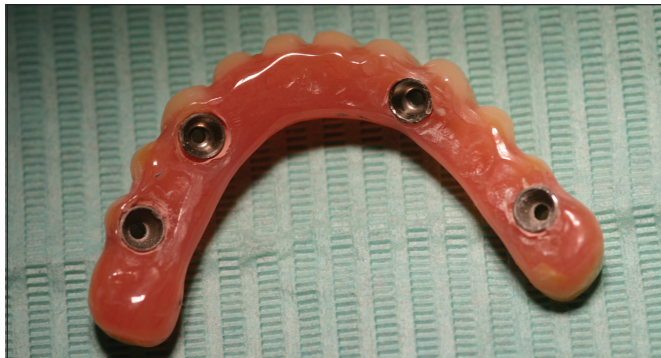

**Fig.2:** Colocación de los aditamentos de transferencia para la toma de impresiones.

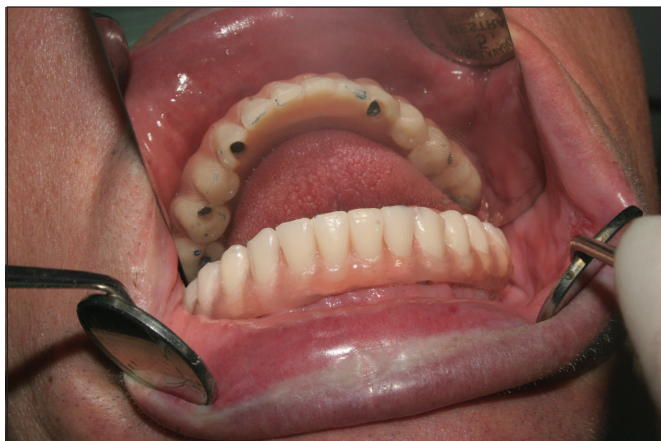

**Fig.3:** Colocación del pilar con inclinación de 30° en el implante posterior.

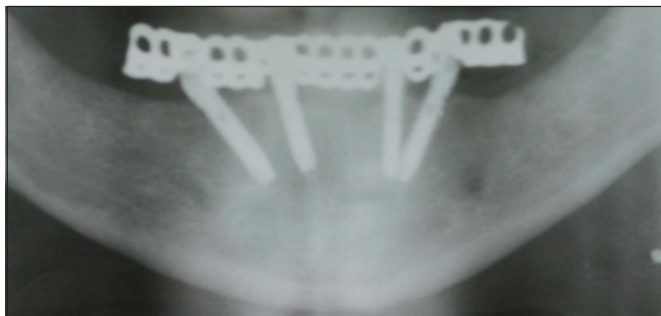




**Fig. 4:** Prótesis completa confeccionada con las conexiones protésicas.



**Fig. 5:** Colocación de la prótesis sobre los implantes.



**Fig. 6:** Ortopantomografía del paciente con el tratamiento implantológico realizado.

cie con chorreado de arena y grabado ácido, de plataforma 4,1 mm y diámetro de 4 mm. Todos los implantes fueron estables después de la inserción.

## Prostodoncia

De forma inmediata después de la inserción de los implantes, se realizó la carga funcional mediante la colocación de las correspondientes prótesis de resina atornillada. Tanto los pilares utilizados en los implantes no inclinados, como los pilares de 30° de inclinación fueron NobelBiocare (Gotemburgo, Suecia). El tiempo transcurrido de seguimiento clínico fue de 12 meses.

## Análisis estadístico

Se realizó una estadística descriptiva de los hallazgos clínicos del estudio, con referencia a las variables demográficas de los pacientes, la inserción, supervivencia y pérdida de los implantes así como del seguimiento clínico de las rehabilitaciones protodóncicas realizadas.

## RESULTADOS

De los 10 pacientes tratados, 6 pacientes eran hombres (60%) y 4 eran mujeres (40%). La edad media era de 56,5 años (rango: 46-68 años). Con respecto al consumo de tabaco, 7 pacientes no fumaban (70%) mientras que 3 eran fumadores (30%).

Se insertaron un total de 40 implantes en la mandíbula, de los correspondientes 10 pacientes, lo que representa una media de 4 implantes por paciente. Los implantes insertados de forma recta eran de una longitud de 14 mm (20 implantes); mientras que los implantes inclinados insertados eran de 16 mm de longitud (20 implantes).

No hubo complicaciones inmediatas ni tardías con respecto al tratamiento implantológico quirúrgico y protésico. La tasa de éxito fue del 100%, ya que ningún implante se ha perdido. El tiempo medio de seguimiento clínico desde la carga funcional de los implantes fue de 12 meses.

## DISCUSIÓN

La carga funcional de los implantes oseointegrados a los 3- 6 meses de su inserción ha sido considerado durante años como una condición *sine qua non* para conseguir y mantener la oseointegración<sup>12-13</sup>. Sin embargo, no existía una evidencia científica sino clínica

de que este tiempo de espera era necesario para el éxito del tratamiento implantológico oral<sup>5,14</sup>. Actualmente, existe el debate de si este periodo de cicatrización constituye un requisito absoluto para conseguir la oseointegración o si en determinadas circunstancias este periodo puede ser acortado sin perjudicar la respuesta tisular ni las expectativas de éxito a largo plazo<sup>5</sup>.

Uno de los requisitos clásicos para conseguir la oseointegración es la estabilidad primaria de los implantes y la falta de macromovimientos durante la fase inicial de cicatrización<sup>12-13</sup>. Sin embargo los protocolos actuales de carga inmediata permiten la existencia de ciertos micromovimientos que parecen no afectar a la una respuesta tisular ósea favorable<sup>5,14</sup>. Los movimientos excesivos inducen una reacción fibrosa entre la superficie del implante y el hueso como demuestra un estudio experimental en perros donde se comparan los hallazgos histológicos realizados entre implantes cargados de forma inmediata y los contralaterales que no fueron cargados<sup>5,15</sup>.

Al contrario, los estudios realizados sobre protocolos de implantes con carga precoz e inmediata insertados en la mandíbula entre los agujeros mentonianos ofrecen buenos resultados clínicos obteniendo una excelente oseointegración<sup>5,16</sup>. Incluso se ha demostrado tanto en estudios con animales como con humanos que se puede incrementar la cantidad de hueso en contacto directo con la superficie del implante mediante la carga precoz funcional<sup>17-18</sup>.

La tendencia actual es no considerar de forma absoluta la movilidad de los implantes como un detrimento de la oseointegración sino aceptar que ciertos micromovimientos pueden ser admitidos. Existe pues un rango de movimientos, de micro a macromovimientos, que induce un límite funcional que permite el que los implantes consigan la oseointegración o por el contrario solo exista una encapsulación fibrosa. La investigación reciente demuestra que los micromovimientos por encima de 150 micrómetros son excesivos y por debajo de 50 micrómetros son tolerables<sup>5,14,19</sup>.

El ímpetu inicial por esta nueva filosofía de carga funcional inmediata se ha focalizado en la mandíbula edéntula, y más específicamente en el sector anterior. Se han desarrollado protocolos de prótesis removible (sobredentaduras) y fija (atornillada) para la rehabilitación de la mandíbula edéntula<sup>20</sup>. La experiencia clínica en la carga inmediata de la mandíbula edéntula con prótesis fija es creciente y progresiva. Los resulta-

dos clínicos de los diferentes estudios expresan unas tasas de supervivencia que superan el 90% a corto y medio plazo<sup>20</sup>.

El presente estudio demuestra la posibilidad de aplicar la carga inmediata a varios implantes para rehabilitar mediante una prótesis atornillada la mandíbula edéntula completa. Ningún implante se ha perdido después de 1 año de seguimiento clínico. Los resultados expresan un elevado éxito (100%) en el tratamiento implantológico de los pacientes edéntulos (Figuras 1-6).

Otro de los requisitos clásicos para obtener la oseointegración con éxito era la inserción sumergida de los implantes (una primera fase quirúrgica) y posteriormente después del tiempo de cicatrización libre de carga funcional (3-6 meses), la realización de una segunda fase quirúrgica con la sustitución de los tornillos de cierre y la colocación de los tornillos de cicatrización con la exposición al medio oral del extremo superior de los implantes (escuela sueca de Branemark y cols.)<sup>12</sup>. Al contrario, la escuela suiza de Schroeder y cols. preconizó desde sus comienzos el tratamiento con implantes en una sola fase quirúrgica<sup>13</sup>. Los protocolos de carga inmediata han modificado sustancialmente la técnica quirúrgica sumergida y han confirmado los resultados exitosos previos del tratamiento implantológico no sumergido por lo que actualmente la inserción de los implantes en una sola fase quirúrgica y su carga inmediata ha demostrado, de forma experimental y clínica, representar una alternativa con un elevado éxito en la rehabilitación del paciente con edentulismo mandibular completo<sup>5,14,20</sup>.

El concepto de la carga inmediata de los implantes dentales supone un reto en el tiempo convencional de cicatrización de 3-6 meses libre de carga funcional. Los riesgos quirúrgicos de esta técnica son percibidos durante la primera semana después de la inserción de los implantes porque no existe una conexión celular de la superficie del implante con el hueso. La aposición de hueso tiene lugar en la segunda semana<sup>21</sup>. El mayor riesgo de sobrecarga es aproximadamente entre las 3-5 semanas porque la interfase ósea está poco mineralizada y desorganizada durante este periodo de tiempo y puede incrementar los fracasos por movilidad sin infección<sup>21-22</sup>.

Además de los factores derivados de la estabilidad primaria y de la posible presencia de movimientos, existen otros condicionantes relacionados con el éxito de la oseointegración como son los materiales utili-

zados (número, tipos, diseños y superficies de implantes)<sup>23</sup>. Con respecto al número de implantes han aparecido 2 enfoques diferentes para la carga funcional inmediata en el tratamiento con prótesis fija del paciente desdentado total<sup>23</sup>. El primer enfoque engloba la inserción de más implantes que el protocolo implantológico convencional, mediante la restauración inmediata provisional con algunos de ellos y la conservación sumergida de los otros hasta que los primeros fracasen<sup>7-8</sup>. Si algunos de los cargados inmediatamente sobrevive se incorpora a la rehabilitación final definitiva<sup>7-8</sup>. Un segundo enfoque feruliza a todos los implantes insertados con lo que el área de transferencia funcional se incrementa con una mejor estabilidad y retención<sup>23</sup>. En líneas generales se recomienda un mayor número de implantes para la restauración fija inmediata del paciente edéntulo porque el porcentaje menor de supervivencia se corresponde con pocos implantes cargados<sup>7,23-24</sup>.

Las características macro y microscópicas de los implantes representan otros factores importantes en los protocolos de carga inmediata<sup>25</sup>. El diseño roscado de los implantes desarrolla una mayor retención mecánica así como una mayor capacidad para transmitir fuerzas compresivas y minimizar los micromovimientos lo que se corresponde con un mayor estabilidad primaria, requisito esencial para conseguir el éxito de la carga inmediata<sup>25</sup>. La superficie rugosa de los implantes incrementa notablemente el contacto hueso implante y puede constituir un factor clave ya que se ha demostrado una menor tasa de supervivencia en estudios de carga inmediata entre los implantes de superficie lisa comparada con los de superficie tratada<sup>26</sup>. Sin embargo, en general no suelen existir diferencias significativas en el éxito en los estudios sobre carga inmediata entre las diversas superficies implantarias, probablemente debido a que los implantes son insertados en hueso de buena calidad (ej. zona anterior mandibular) por lo que se establece una fijación mecánica inicial. La investigación futura consistirá en estudiar el papel de la superficie del implante en la carga inmediata en áreas con hueso de menor densidad<sup>25</sup>. También se ha sugerido que la longitud y el diámetro de los implantes pueden influir en los resultados clínicos de los protocolos de carga inmediata, en el sentido de utilizar implantes mayores de 10 mm de longitud e incluso como mínimo de 4 mm de diámetro que puedan incrementar significativamente el área de contacto entre la superficie del implante y el hueso<sup>23,25</sup>. En este sentido, el presente estudio confirma estas recomendaciones clínicas ya que los implantes Microdent utilizados son roscados con superficie ru-

gosa y una longitud de 14-16 mm y un diámetro de 4 mm (Figura 1).

Otro aspecto fundamental de la carga inmediata es la rehabilitación prostodóncica inmediata. La restauración inmediata de los implantes dentales no solamente incluye un sola fase quirúrgica no sumergida sino frecuentemente, también implica que las superficies oclusales son cargadas con una restauración provisional o definitiva. En este sentido, el control de las fuerzas funcionales es un requisito importante sobre todo a medio y largo plazo para conseguir el éxito en la carga inmediata. En general las fuerzas verticales son más favorables para la estabilidad de los implantes que las oblicuas u horizontales. Una consideración especial es el bruxismo que puede ser una contraindicación para la carga inmediata<sup>23,25</sup>. La estabilidad primaria de los implantes debe ser asegurada en los protocolos de carga inmediata mediante la colocación de una prótesis (casi siempre provisional) con una estructura rígida y fija, a ser posible metálica, que no debe ser retirada durante el proceso de cicatrización (Figuras 4-6). Dependiendo del tipo de edentulismo (parcial o total, área anterior o posterior, maxilar o mandibular) se diseñará la correspondiente prótesis<sup>23,25</sup>.

Desde un punto de vista sistémico, los mismos factores generales de riesgo para la cirugía implantológica general pueden ser considerados para los protocolos de carga inmediata<sup>27</sup>. En la mayoría de los estudios se refieren que los pacientes incluidos presentaban un buen estado médico, aunque hay excepciones como un estudio japonés que valoraba la carga inmediata en pacientes con problemas de hipertensión, hepatitis o infarto de miocardio sin analizar su relación con los resultados clínicos<sup>28</sup>. En el mismo sentido, se puede considerar al tabaco como un potencial factor de riesgo en los protocolos de carga inmediata, de hecho existen estudios donde se referencia este hábito entre los pacientes tratados sin informar de sus efectos negativos<sup>27</sup>.

## CONCLUSIONES

El presente estudio demuestra la posibilidad de aplicar la carga inmediata a varios implantes para rehabilitar mediante una prótesis atornillada la mandíbula edéntula completa. Una evaluación diagnóstica integral del paciente y una correcta planificación mediante un protocolo quirúrgico y prostodóncico adecuado permite conseguir una alternativa con éxito en el tratamiento del paciente con edentulismo completo mandibular.

## ABSTRACT

**Introduction.** The aim of this study was to assess the clinical outcome of immediate loading in the treatment with osseointegrated implants of edentulous mandible.

**Methods.** Edentulous patients were treated with Microdent® sandblasted-etched surface implants for rehabilitation of mandible by insertion of 4 implants in anterior area with immediate loading. A follow-up were of 12 months.

**Results.** 10 patients (6 men and 4 women) were treated with 40 implants (20 straight and 20 inclined) with a length of 14-16 mm and were loaded immediately with a acrylic screw full denture. Clinical findings showed a survival and success rate of implants of 100%. No implants were lost during the follow-up period.

**Conclusions.** This study indicate that immediate loading of implants in the treatment of edentulous mandible constitute a dental treatment treatment with a high success rate success.

## KEYWORDS

Oral implants, immediate loading, hybrid prostheses, implant dentistry, mandible.

## BIBLIOGRAFÍA

1. Branemark PI, Hansson BO, Adell R, et al. Osseointegrated implants in the treatment of edentulous jaw. Experience for 10-years period. *Scand J Plast Reconstr Surg* 1977;11(Suppl 16).1-132.
2. Buser D, von Arx T, ten Bruggenkate C, Weingart D. Basic surgical principles with ITI implants. *Clin Oral Impl Res* 2000; 11(suppl 1):59-68.
3. Chiapasco M, Gatti C, Rossi E, Haefliger W, Markwalder TH. Implant-retained mandibular overdentures with immediate loading: a retrospective multicenter study on 226 consecutive cases. *Clin Oral Impl Res* 1997; 8: 48-57.
4. Velasco E, Segura E, Medel R, Poyato M. La carga inmediata de implantes transicionales en sobredentaduras mandibulares en adultos mayores. *Av Perio Implant Oral* 2004; 16: 107-13.
5. Chiapasco M. Early and immediate restorations and loading of implants in completely edentulous patients. *Int J Oral Maxillofac Implants* 2004; 19 (suppl): 76-91.
6. Ledermann PD. Stegprothetische Versorgung des zahnlosen Unterkiefers mit Hilfe von plamabeschichteten Titan-schraubenimplantaten. *Dtsch Zahnärztl Z* 1979; 34: 907-11.
7. Schnitman PA, Wohrle PS, Rubenstein JE. Immediate fixed provisional prostheses supported by two-stage threaded implants: methodology and results. *J Oral Implantol* 1990; 16: 96-105.
8. Tarnow DP, Emtiaz S, Calssi A. Immediate loading of threaded implants at stage 1 surgery in edentulous arches: Ten consecutive case reports with 1- to 5-year data. *Int J Oral Maxillofac Implants* 1997; 12: 319-24.
9. Branemark PI, Engstrand P, Ohnell LO, Gröndahl K, Nilsson P, Hagberg K, Lekholm U. Branemark Novum: a new treatment concept for rehabilitation of the edentulous mandible. Preliminary results from a prospective clinical follow-up study. *Clin Implant Dent Relat Res* 1999; 1:2-16.
10. Maló P, Rangert B, Nobre M. All-on-Four immediate function concept with Branemark system implants for completely edentulous mandibles: a retrospective clinical study. *Clin Implant Dent Relat Res* 2003; 5 (suppl 1): 2-9.
11. van Steenberghe D, Quirynen, Naert I. Survival and success rates with oral endosseous implants. En: Lang NP, Karring T, Lindhe J (eds.). *Proceedings of the 3rd European Workshop on Periodontology. Implant Dentistry*. Berlin: Quintessence. 1999. pag: 242-52.
12. Branemark PI, Zarb GA, Albrektsson T. Prótesis tejido-integradas. La integración en la odontología clínica. Berlin: Quintessence 1987.
13. Schroeder A, Sutter F, Krekeler G. *Implantología oral*. Madrid: Ed. Médica Panamericana. 1993.
14. Szmukler-Moncler S, Piatelli A, Favero GA, Dubruille JH. Considerations preliminary to the application of early and immediate loading protocols in dental implantology. *Clin Oral Impl Res* 2000; 11:12-25.
15. Brunski JB, Moccia AF, Pollock SR, Korostoff E, Trachtenberg DI. The influence of functional use of ensosseous dental implants on the tissue implant interface: I. Histological aspects. *J Dent Res* 1979; 58:1953-69.



16. Velasco E, Pérez O, Medel R, Segura JJ, Torres R. La carga precoz de los implantes no sumergidos con superficie grabada con ácidos en sobredentaduras mandibulares. *Arch Odontoestomatol* 2003; 19: 308-16.
17. Piatelli A, Corigliano M, Scarano A, Costigliola G, Paolantonio M. Immediate loading of titanium plasma-sprayed implants: a histologic analysis in monkeys. *J Periodontol* 1998; 69: 321-7.
18. Rocci A, Martignoni M, Burgos PM, Gottlow J, Sennerby L. Histology of retrieved immediately and early loaded oxidized implants: light microscopic observation after 5 to 9 months of loading in the posterior mandible. *Clin Oral Implant Dent Relat Res* 2003; 5: 88-98.
19. Szmukler-Moncler S, Salama H, Reingewirtz Y, Dubruille JH. Timing of loading and effect of micromotion on bone dental implant interface: review of experimental literature. *J Biomed Mater Res* 1998; 43: 192-03.
20. Attard NJ, Zarb GA. Immediate and early implant loading protocols: a literature review of clinical studies. *J Prosthet Dent* 2005; 94:242-58.
21. Misch CE, Wang HL, Misch CM, Sharawy M, Lemons J, Judy KWM. Rationale for the application of immediate load in implant dentistry: Part I. *Implant Dent* 2004; 13: 207-17.
22. Buchs AU, Levine L, Moy P. Preliminary report of immediately loaded active natural tooth replacement dental implants. *Clin Implant Dent Rel Res* 2001; 3: 97-105.
23. Misch CE, Wang HL, Misch CM, Sharawy M, Lemons J, Judy KWM. Rationale for the application of immediate load in implant dentistry: Part II. *Implant Dent* 2004; 13: 310-21.
24. Balshi TJ, Wolfinger GJ. Immediate loading of Branemark implants in edentulous mandible: a preliminary report. *Implant Dent* 1997; 6: 83-8.
25. Gapski R, Wang HL, Mascareñas P, Lang NP. Critical review of immediate implant loading. *Clin Oral Implant Res* 2003; 14: 515-27.
26. Jaffin RA, Kumar A, Berman CL. Immediate loading of implants in partially and fully edentulous jaws: a series of 27 case reports. *J Periodontol* 2000; 71: 833-838.
27. Lekholm U. Immediate/early loading of oral implants in compromised patients. *Periodontology* 2000 2003; 33: 194-203.
28. Horiuchi K, Uchida H, Yamamoto K, Sugimura M. Immediate loading of Branemark system implants following placement in edentulous patients: a clinical report. *Int J Oral Maxillofac Implants* 2000; 15: 824-30.

## **CORRESPONDENCIA**

Prof. Eugenio Velasco Ortega  
Facultad de Odontología  
Avicena, s/n  
41009 Sevilla  
email: evelasco@us.es