



# Revista Andaluza de Medicina del Deporte

Rev Andal Med Deporte. 2014;7(3):132-5

www.elsevier.es/ramd



## Caso clínico

### *Floating shoulder*

B. de Pablo Márquez<sup>a</sup>, P. Castellón Bernal<sup>b</sup> y I. Fuentes López<sup>b</sup>

<sup>a</sup>Medicina Familiar y Comunitaria. Hospital Universitario Mutua Terrassa. Terrassa. España.

<sup>b</sup>Cirugía Ortopédica y Traumatología. Hospital Universitario Mutua Terrassa. Terrassa. España.

---

#### Historia del artículo:

Recibido el 7 de noviembre de 2013

Aceptado el 12 de mayo de 2014

---

#### Palabras clave:

Clavícula.

Escápula.

Fractura.

Hombro.

---

#### Key words:

Clavicle.

Scapula.

Fracture.

Shoulder.

## RESUMEN

La fractura concomitante de clavícula y escápula es una entidad poco frecuente que puede ser una de las causas de afectación del complejo suspensorio del hombro también denominado hombro flotante (*floating shoulder*). Se relaciona frecuentemente con traumatismos de alta energía. Presentamos un caso de esta patología en un paciente varón de 28 años que consultó por caída en bicicleta con contusión sobre hombro izquierdo. Se describen las diferentes opciones terapéuticas planteadas, las imágenes radiológicas y una revisión de la literatura.

© 2014 Revista Andaluza de Medicina del Deporte

## ABSTRACT

### **Floating shoulder**

The floating shoulder (clavicular and scapular concomitant fracture) is an infrequent condition, mostly related with high energy injuries. We report a 28 year-old man who consulted in our hospital after bicycle fall and contusion over left shoulder. The different therapeutic options and radiological images are described and the literature review is discussed.

© 2014 Revista Andaluza de Medicina del Deporte.

---

#### Correspondencia:

B. de Pablo

Servicio Urgencias.

Hospital Universitario Mutua Terrassa.

Pl Doctor Robert s/n.

Terrassa 08221.

Email: bernatdepablo@gmail.com

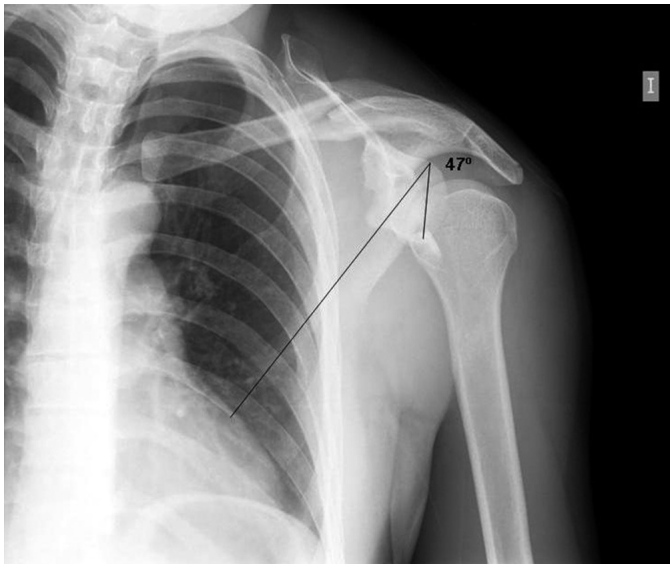


Fig. 1. Radiografía anteroposterior de hombro: fractura del tercio medio de la clavícula y fractura del cuello de la escápula.

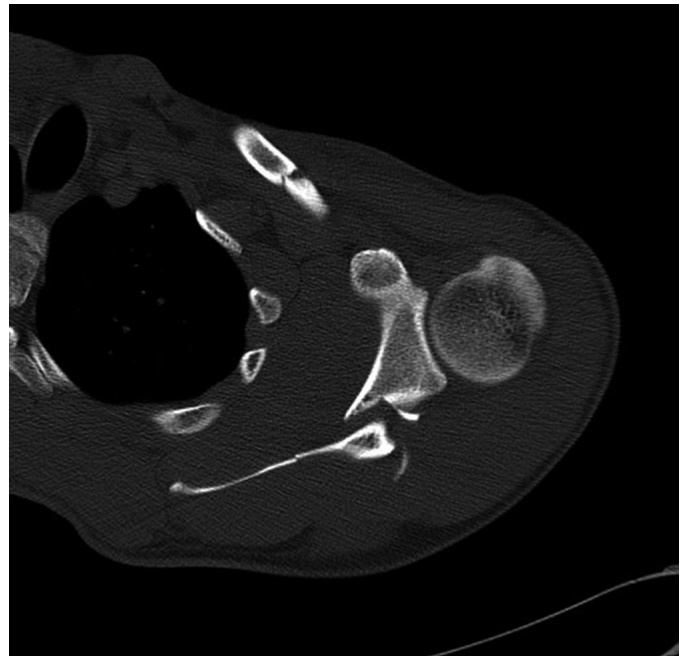


Fig. 2. Tomografía axial computerizada de hombro: fractura del tercio medio de la clavícula y fractura desplazada del cuello de la escápula medial a la coracoides con una angulación inferior de más de 45°, sin compromiso de la superficie articular de la glena.

## INTRODUCCIÓN

El hombro flotante es una lesión poco frecuente, que representa el 0,1% de las lesiones del hombro<sup>1</sup>. El mecanismo causal suele incluir traumatismos de alta energía por lo que se debería considerar esta patología en deportes de velocidad, tales como el ciclismo, el motociclismo o los deportes extremos. Consiste en una doble lesión del complejo suspensorio superior del hombro<sup>2</sup>. En el caso que se presenta se produjo una fractura del cuello quirúrgico de la escápula y una fractura de la clavícula ipsilateral<sup>3</sup>. Existe controversia sobre el tratamiento adecuado de esta combinación de fracturas por sus posibles complicaciones asociadas como la lesión del plexo braquial o el retraso o falta de consolidación.

## CASO CLÍNICO

Presentamos un caso de un paciente varón de 28 años que acude a urgencias con dolor e impotencia funcional del hombro izquierdo tras contusión directa lateral en contexto de caída en bicicleta de montaña durante un descenso.

El paciente acude consciente y orientado, sujetándose el hombro por el codo con la otra mano.

Al realizar la inspección se objetiva un hombro caído respecto al contralateral (*dropping shoulder*), impotencia funcional con dolor a la palpación de la clavícula y deformidad a dicho nivel. La exploración vascular y neurológica de la extremidad no estaba afectada.

### Exploraciones complementarias

Se realizó una radiografía anteroposterior de hombro izquierdo que mostró: fractura del tercio medio de la clavícula y fractura del cuello quirúrgico de la escápula tipo B con un ángulo glenopolar de 47° (fig. 1).

La tomografía axial computerizada (TAC) presentó: fractura del tercio medio de la clavícula de trazo oblicuo con un tercer fragmento y fractura desplazada del cuello de la escápula medial a la coracoides (tipo B) sin compromiso de la superficie articular de la glena (fig. 2).

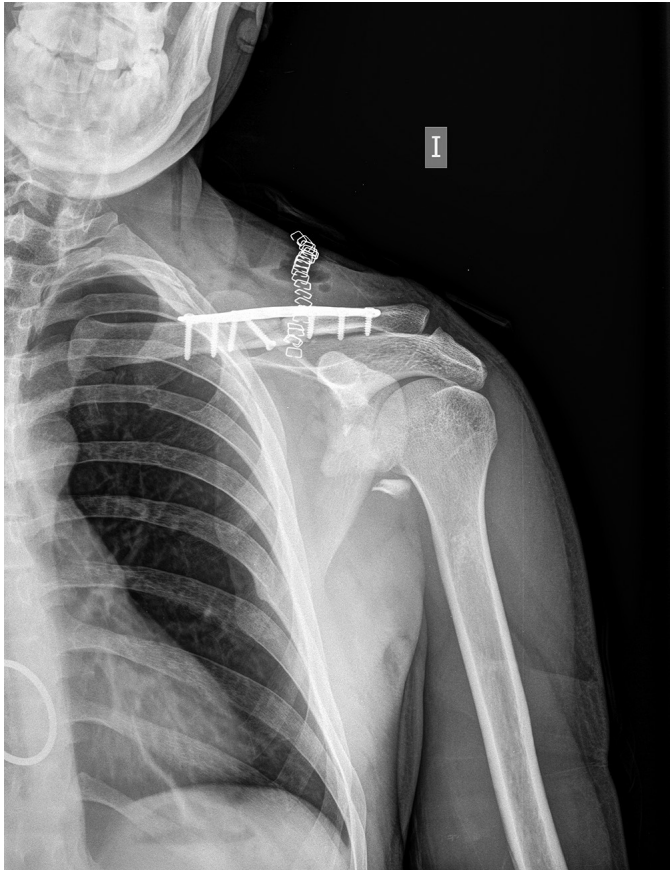
Con el diagnóstico de hombro flotante (*floating shoulder*) se decidió tratamiento quirúrgico de la clavícula practicándose reducción abierta y estabilización mediante osteosíntesis con un tornillo interfragmentario del tercer fragmento y placa anatómica de neutralización de 8 agujeros con 3 tornillos bicorticales a ambos lados de la fractura (fig. 3). Se comprobó intraoperatoriamente mediante control radioescópico la reducción de la angulación inferior del cuello de la escápula una vez sintetizada la clavícula.

Inicialmente se realizó inmovilización con cabestrillo que se mantuvo hasta los 30 días de la cirugía. No se produjeron complicaciones durante el ingreso, ni durante el seguimiento. Por ello y por la estabilidad del montaje se decidió iniciar rehabilitación a los 18 días de la intervención quirúrgica. El tratamiento rehabilitador consistió en balance articular pasivo asistido del hombro y activo de la muñeca y el codo. A las 6 semanas se iniciaron ejercicios activos paraescapulares según tolerancia y se terminó de ganar el balance articular pasivo del hombro. A los tres meses se iniciaron los ejercicios activos tanto de trapecio como de hombro. Una vez ganado el balance articular activo se iniciaron ejercicios de fuerza supervisados hasta los 6 meses.

Se practicaron controles clínicos y radiológicos al mes, a los 3 meses y a los 6 meses, objetivándose consolidación correcta de ambas fracturas a partir del tercer mes, así como una recuperación del balance articular completo sin dolor activo o pasivo. A partir de los 6 meses el paciente reinició su actividad deportiva sin limitaciones (ciclismo 2,5 horas semanales) siendo la evaluación funcional mediante el Constant Score de 100 puntos<sup>4</sup>. El paciente no precisó de la retirada del material de osteosíntesis.

## DISCUSIÓN

La inestabilidad de la fractura del cuello de la escápula debido a una fractura ipsilateral de clavícula es una entidad poco frecuente, que fue



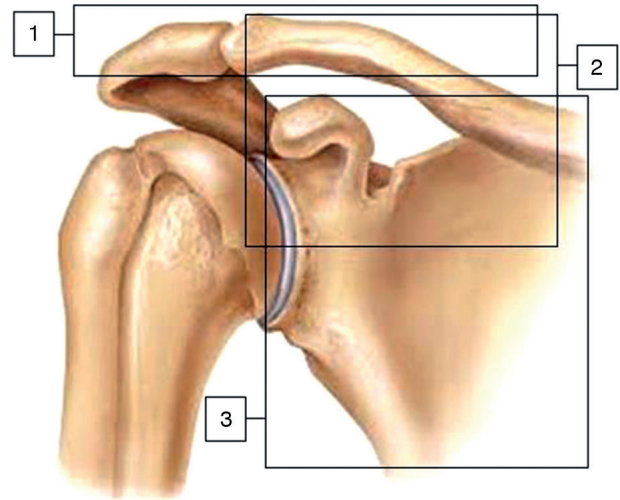
**Fig. 3.** Radiografía anteroposterior de hombro: imagen postoperatoria con osteosíntesis de fractura clavicular con fragmento libre de glena sin repercusión funcional.

descrita por primera vez por Ganz y Noesberger en 1975<sup>3</sup>. Hersovici bautizó a esta patología como hombro flotante (*floating shoulder*) en 1992<sup>5</sup>. La combinación de ambas fracturas es una entidad poco frecuente, suponiendo un 0,1% de las lesiones de hombro<sup>1</sup>.

Desde el punto de vista anatómico y biomecánico la fractura de la clavícula y del cuello de la glena provoca una alteración del complejo suspensorio superior del hombro (fig. 4) que está constituido por tres componentes: 1) clavícula, articulación acromioclavicular, proceso acromial; 2) clavícula, ligamentos coracoclaviculares, proceso coracoide, y 3) cuerpo de escápula. La alteración de dicho complejo provoca que el peso de la extremidad superior y la acción de los músculos desplace el fragmento glenoideo en sentido distal y anteromedial<sup>6</sup>. Existe también la teoría de que el fragmento que realmente se desplaza es el cuerpo de la escápula hacia lateral y proximal<sup>7</sup>.

Cada una de estas fracturas cuando se producen por separado suelen ser tratadas de forma ortopédica, pero en el caso del hombro flotante la fractura de clavícula hace más inestable la fractura del cuello de la escápula y viceversa por lo que se debe considerar el tratamiento quirúrgico ante la posibilidad de déficit de consolidación.

A nivel clínico, el paciente suele sostener la extremidad superior afectada en posición antiálgica, pudiéndose objetivar a la inspección la imagen del "hombro caído", atribuible al desplazamiento inferior de ambas fracturas. Igualmente, se pueden presentar deformidades a nivel del cuerpo de la clavícula o en la articulación acromioclavicular. Suele existir limitación funcional importante secundaria a las fracturas y al dolor derivado de las mismas. Siempre debería completarse la exploración con un examen neurovascular de la extremidad<sup>7</sup>.



**Fig. 4.** Complejo suspensorio del hombro formado por tres componentes: 1) clavícula, articulación acromioclavicular, proceso acromial; 2) clavícula, ligamentos coracoclaviculares, proceso coracoide, y 3) cuerpo de escápula.

El diagnóstico inicial se realiza con una radiografía simple anteroposterior. La proyección lateral-axilar o lateral-escapular permite visualizar mejor el cuerpo de la escápula. La TAC y la resonancia magnética nuclear (RMN) son útiles para determinar con exactitud la ausencia de afectación articular a nivel de la glenoides y descartar otras lesiones concomitantes músculo-ligamentosas<sup>8</sup>. La radiografía simple de hombro permite el cálculo del ángulo glenopolar (GPA)<sup>9</sup>, que refleja la alineación rotacional de la glena respecto un eje anteroposterior perpendicular al plano de la escápula y consiste en un ángulo entre la línea que conecta el punto más craneal de la glena y más caudal de la escápula. Se considera que este ángulo es normal cuando está comprendido entre 30 y 45°. En aquellos casos donde existe un desplazamiento significativo del fragmento glenoideo el GPA será inferior a 20°, aumentando la recomendación de corrección quirúrgica. En el caso que presentamos el GPA del paciente fue de 47° (fig. 1).

Debido a la poca frecuencia del hombro flotante y a la gran diversidad y severidad de las lesiones asociadas las series de casos que se presentan en la literatura son cortas y poco homogéneas, por lo que es difícil consensuar la mejor actitud terapéutica en estos casos.

Las dos principales opciones terapéuticas a considerar son el tratamiento ortopédico y el tratamiento quirúrgico. El tratamiento ortopédico ha tenido buenos resultados en diversos estudios<sup>10-11</sup>, principalmente en los casos en los que las fracturas de clavícula y escápula están mínimamente desplazadas. Se recomienda inmovilización con un vendaje en ocho durante 4 semanas (con ajustes periódicos) y rehabilitación pasiva y activa posteriormente<sup>12</sup>. La mala evolución del tratamiento ortopédico puede desencadenar en inestabilidad y un elevado riesgo de déficits de consolidación en ambas fracturas, pseudoartrosis, además de complicaciones a largo plazo como pinzamiento subacromial, compromiso neurovascular y debilidad o fatiga muscular<sup>13</sup>.

En el caso del tratamiento quirúrgico existen dos alternativas:

1) Reducción y estabilización mediante osteosíntesis de la clavícula, que provoca una reducción indirecta del cuello de la escápula. Se ha sugerido, que en aquellas fracturas del cuello de la escápula tipo B mediales a la apófisis coracoides (como en el caso que presentamos, (fig. 2), la reducción y estabilización de la clavícula suele permitir la reducción indirecta de la glena, por la tracción que ejercen los ligamentos coracoclaviculares<sup>14</sup>.

2) Reducción y estabilización mediante osteosíntesis de la clavícula y del cuello de la escápula. En los casos en los que la fractura del cuello de la escápula es lateral a la apófisis coracoides (tipo A), la reducción y estabilización de la clavícula no suele ser suficiente para conseguir una correcta reducción de la glena<sup>15</sup>. Por lo que en estos casos podría ser necesario un abordaje directo y osteosíntesis de la fractura de escápula<sup>15</sup>. Estos casos son muy infrecuentes, suponiendo solamente un 2% de las fracturas de la escápula.

En algunas de las series publicadas el tratamiento quirúrgico se ha dirigido únicamente a la fijación de fractura de la clavícula con resultados funcionales y radiológicos satisfactorios<sup>7,15-16</sup>. La fijación de la fractura de clavícula permite estabilizar el complejo suspensorio superior del hombro, favoreciendo indirectamente la consolidación de la fractura de escápula y evitando las complicaciones antes mencionadas<sup>16</sup>. Es de destacar que este es el tratamiento recomendado por el manual AO de osteosíntesis a pesar de que no hay gran evidencia sobre el tratamiento más adecuado.

La síntesis de la fractura de escápula, debido a su difícil abordaje, aumento del tiempo quirúrgico y la morbilidad asociada, solo se recomienda en fracturas muy desplazadas o en aquellas en las que existe afectación de la superficie articular glenoidea.

Entre las indicaciones relativas del tratamiento quirúrgico se incluyen a deportistas de élite o individuos laboralmente activos, ya que permite iniciar el tratamiento rehabilitador de forma precoz y mejora la integridad anatómica<sup>7,11,17</sup>. Aun así no existen estudios comparativos con deportistas que permitan sustentar dicha indicación.

En conclusión, ante una fractura de clavícula en un deportista con mecanismo de alta energía es conveniente valorar el estado del complejo suspensorio del hombro. La presencia de fractura de cuello de escápula hace que la fractura de clavícula sea más inestable. La incidencia de ambas fracturas de forma concomitante es muy baja. El diagnóstico se hace con las proyecciones AP y axial de hombro o *outlet*. No existe consenso ni evidencia sobre cuál es el tratamiento más adecuado. En caso de producirse un hombro flotante es conveniente valorar la opción quirúrgica, sobre todo en deportistas. La estabilización de la clavícula solamente es el tratamiento recomendado por el grupo AO de osteosíntesis.

## Conflicto de intereses

Los autores declaran no tener ningún conflicto de intereses.

## Bibliografía

1. Egol KA, Connor PM, Karunakar MA, Sims SH, Bosse MJ, Kellam JF. The floating shoulder: Clinical and functional results. *J. Bone Joint Surg.* 2001; 83A:1188-94.
2. Owens BD, Goss TP. The floating shoulder. *J Bone Joint Surg Br.* 2006;88(11):1419-24.
3. Ganz R, Noesberger B. Treatment of scapular fractures. *Hefte Unfallheilkd.* 1975;126:59-62.
4. Constant CR, Murley AHG. A clinical method of functional assessment of the shoulder. *Clin Orthop* 1987;214:160-4.
5. Herscovici D Jr, Fiennes AG, Allgower M, Ruedi TP: The floating shoulder: ipsilateral clavicle and scapular neck fractures. *J. Bone Joint Surg.* 1992; 74B:362-4.
6. Goss TP. Double disruptions of the superior shoulder suspensory complex. *J. Orthop Trauma.* 1993;7:99-106.
7. Van Noort A, Van der Werken C. The floating shoulder-a review article. *Injury.* 2006;37(3):218-27. Epub 2005 Jun 17.
8. Churchill RS, Brems JJ, Katschi H. Glenoid size, inclination, and version: An anatomic study. *J Shoulder Elbow Surg.* 2001;10:327-32.
9. Wijdicks CA, Anavian J, Hill BW, Armitage BM, Vang S, Cole PA. The assessment of scapular radiographs: analysis of anteroposterior radiographs of the shoulder and the effect of rotational offset on the glenopolar angle. *Bone Joint J.* 2013;95-B(8):1114-20.
10. Edwards SG, Whittle AP, Wood GW. Nonoperative treatment of ipsilateral fractures of the scapula and clavicle. *J Bone Joint Surg Am.* 2000;82(6):774-80.
11. Phailles RG, Bonneville N, Laffosse J, Tricoire J, Cavaignac E, Chiron P. Floating shoulder: Clinical and radiographic analysis at a mean follow-up of 11 years. *Int J Shoulder Surg.* 2013;7(2):59-64.
12. Ramos L, Mencia R, Alonso A, Ferrandez L. Conservative treatment of ipsilateral fractures of the scapula and clavicle. *J Trauma.* 1997;42:239-42.
13. Goss TP. Scapular fractures and dislocation: diagnosis and treatment. *J Am Acad Orthop Surg.* 1995;3:22-33.
14. Rikli D, Regazzoni P, Renner N. The unstable shoulder girdle: early functional treatment utilizing open reduction and internal fixation. *J Orthop Trauma.* 1995;9:93-7.
15. Leung KS, Lam TP. Open reduction and internal fixation of ipsilateral fractures of the scapular neck and clavicle. *J. Bone Joint Surg.* 1993;75A:1015-8.
16. Yadav V, Khare GN, Singh S, Kumaraswamy V, Sharma N, Ray AK, et al. A prospective study comparing conservative with operative treatment in patients with a 'floating shoulder' including assessment of the prognostic value of the glenopolar angle. *Bone Joint J.* 2013;95-B(6):815-9.
17. Jeray KJ, Cole PA. Clavicle and scapula fracture problems: functional assessment and current treatment strategies. *Instr Course Lect.* 2011;60:51-71.