



Caso clínico

Trombosis venosa profunda masiva de miembro superior secundaria a fractura de tercio medio de clavícula. Caso clínico



Í. Úbeda-Pérez de Heredia* y G.Á. Sobrá-Hidalgo

Servicio de Traumatología y Urgencias Traumatológicas, Hospital FREMAP Sevilla, Sevilla, España

INFORMACIÓN DEL ARTÍCULO

Historia del artículo:

Recibido el 21 de diciembre de 2015

Aceptado el 27 de enero de 2016

On-line el 6 de septiembre de 2016

Palabras clave:

Trombosis venosa profunda

Extremidad superior

Fractura de clavícula

R E S U M E N

Objetivo: La trombosis venosa profunda del miembro superior es una entidad rara que se asocia con el uso de catéteres, estados de hipercoagulabilidad, anticonceptivos orales, neoplasias, síndrome de costilla cervical o de los escalenos, fracturas de clavícula y trombosis inducida por el esfuerzo.

Método: Varón de 53 años que desarrolló una trombosis venosa de las venas axilar, cefálica y basílica tres días después de sufrir una fractura de tercio medio de clavícula que se inmovilizó inicialmente con vendaje en ocho.

Resultados: El cuadro se resolvió con tratamiento con Tinzaparina sódica y rehabilitación funcional, consolidando la fractura de clavícula y recanalizándose las venas trombosadas.

Discusión: Se han reportado algunos casos de trombosis de las venas axilar o subclavia ocasionadas por fracturas claviculares, siendo muy infrecuente la aparición de trombosis extensa afectando a varias venas, en este caso, secundarias al traumatismo o a la presión ejercida por el vendaje.

© 2016 Consejería de Turismo y Deporte de la Junta de Andalucía. Publicado por Elsevier España, S.L.U. Este es un artículo Open Access bajo la licencia CC BY-NC-ND (<http://creativecommons.org/licenses/by-nc-nd/4.0/>).

Upper-extremity massive deep venous thrombosis due to middle third clavicle fracture. A clinical case

A B S T R A C T

Objective: Deep venous thrombosis of the upper-extremity is an uncommon pathology and it is associated with the use of central venous catheters, coagulopathy, oral contraception, neoplasia, cervical rib or scalenus syndrome, clavicle fractures or weight lifting.

Method: 53 years-old man who suffered from axillary, cephalic and basilar thrombosis after a three days injury with middle third clavicle fracture treated initially with a figure-of-8 brace.

Results: Both venous thrombosis and clavicle fracture solved respectively with Tinzaparin sodium and Physiotherapy, consolidating the broken clavicle and with a recanalization of thrombosed veins.

Discussion: Few cases of axillary or subclavian thrombosis associated to clavicle fractures have been reported. It is very uncommon extended thrombosis affecting more than one vein after trauma or brace pressure as shown in this case report.

© 2016 Consejería de Turismo y Deporte de la Junta de Andalucía. Published by Elsevier España, S.L.U. This is an open access article under the CC BY-NC-ND license (<http://creativecommons.org/licenses/by-nc-nd/4.0/>).

Keywords:

Deep venous thrombosis

Upper limb

Clavicle fracture

* Autor para correspondencia.

Correos electrónicos: dr.iubedap@gmail.com, inigo.ubeda@fremap.es (Í. Úbeda-Pérez de Heredia).

Trombose venosa profunda massiva dos membros superiores secundária a fratura do terço médio da clavícula. Caso clínico

R E S U M O

Palavras-chave:

Trombose venosa profunda
Extremidade superior
Fratura de clavícula

Objetivo: A trombose venosa profunda do membro superior é uma entidade rara que está associada com o uso de cateteres, estados de hipercoagulabilidade, contraceptivos orais, neoplasias, costela cervical ou síndrome escaleno, fratura de clavícula e trombose induzida pelo esforço.

Método: Homem de 53 anos que desenvolveu trombose venosa da veia axilar, cefálica e basílica de três dias, depois de sofrer uma fratura no terço médio da clavícula que foi imobilizado inicialmente com bandagem em oito.

Resultados: O quadro foi resolvido com o tratamento Tinzaparina de sódio e reabilitação funcional, consolidando a fratura de clavícula e recanalizando as veias trombosadas.

Discussão: Foram relatados alguns casos de trombose de veias subclávia e axilar causada por fraturas claviculares, sendo muito influente a aparição de trombose extensa afetando várias veias e, neste caso, secundária ao trauma ou a pressão exercida pela bandagem.

© 2016 Consejería de Turismo y Deporte de la Junta de Andalucía. Publicado por Elsevier España, S.L.U. Este é um artigo Open Access sob uma licença CC BY-NC-ND (<http://creativecommons.org/licenses/by-nc-nd/4.0/>).

Introducción

La trombosis venosa profunda del miembro superior (TVPMS) es una entidad rara que supone un pequeño porcentaje de todas las trombosis venosas de las extremidades. Esta patología ha venido siendo infradiagnosticada por su baja frecuencia de aparición, aunque su incidencia se está incrementando debido al uso de vías venosas centrales y a la disponibilidad de nuevos métodos diagnósticos de detección¹.

La TVPMS afecta principalmente a las venas axilar o subclavia² y se asocia con estados de hipercoagulabilidad, el uso de anticonceptivos orales, neoplasias, utilización de catéteres de vía central, síndrome de costilla cervical, síndrome de los escalenos, fracturas de clavícula y trombosis inducida por el esfuerzo o síndrome de Paget-Schroetter³.

Si bien la TVPMS es mucho menos común que la trombosis venosa profunda del miembro inferior, ambas pueden desarrollar complicaciones similares incluyendo síndrome posttrombótico, trombosis recurrente y, de manera más infrecuente, embolismo pulmonar⁴.

Se presenta un caso de trombosis extensa, con afectación de las venas axilar, cefálica y basilar del miembro superior derecho, secundaria a una fratura de tercio medio de clavícula.

Caso clínico

Varón de 53 años de edad, ciclista veterano de carretera, sin antecedentes médico-quirúrgicos de interés, hábitos tóxicos ni reacción alérgica conocida a medicamentos, que consultó en nuestro servicio de urgencias por fractura de tercio medio de clavícula derecha y fractura de arcos costales derechos producidos en accidente con caída en calzada.

Al ingreso presentó buen estado general, estando hemodinámicamente estable, sin disnea, aquejando dolor a nivel de clavícula y pared costal derechas sin síntomas ni signos de afectación neurovascular del miembro superior derecho. En el estudio radiológico simple se constató la existencia de fractura de arcos costales derechos cuarto y quinto sin evidencia de hemotórax ni neumotórax, y fractura de tercio medio de la clavícula derecha con tercer fragmento, confirmada en la tomografía axial computarizada (a, 1b).

Se trató inicialmente con analgesia, antiinflamatorios no esteroideos y colocación de vendaje en ocho, consultando el paciente tres días después en el mismo servicio por edematización del

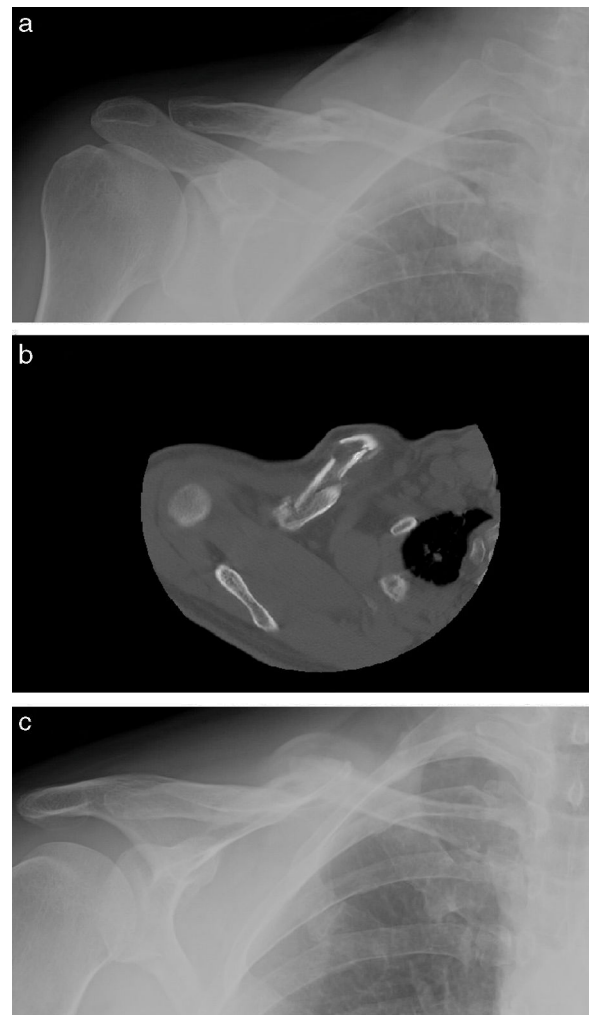


Figura 1. 1a: radiografía simple anteroposterior de clavícula derecha, realizada el día del accidente, en la que se observa fractura de tercio medio. 1b: corte de TAC de clavícula derecha en donde se aprecia la fractura desplazada con un tercer fragmento. 1c: radiografía simple de clavícula derecha que muestra la consolidación de la fractura.

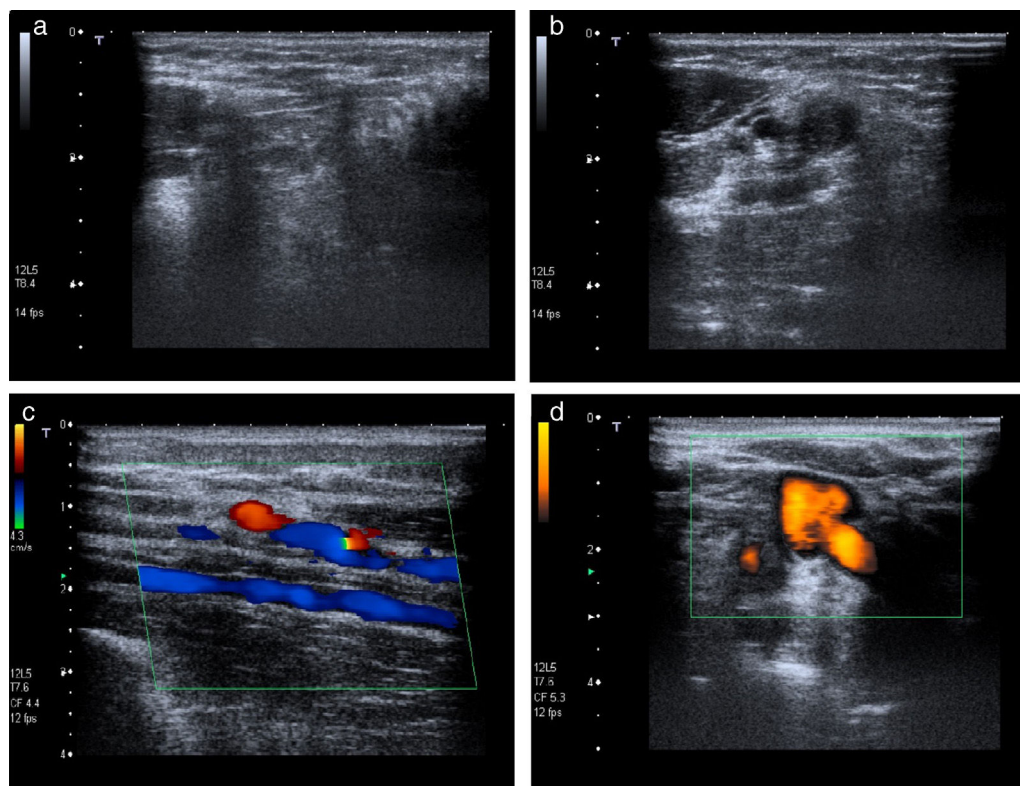


Figura 2. Eco-Doppler venosa que muestra la trombosis venosa (2a, 2b) y la recanalización tras la resolución del cuadro (2c, 2d).

miembro superior derecho sin pérdida de sensibilidad y con pulsos periféricos conservados, normalidad de constantes y auscultación cardiorrespiratoria con ruidos cardíacos normales a frecuencia normal sin soplos ni extratonos, y murmullo vesicular conservado en ambos campos pulmonares, sin estertores ni otros hallazgos patológicos.

La espirometría, el electrocardiograma y el ecocardiograma fueron normales; la analítica sanguínea mostró valores anormales de CHCM = 31.4 g/dl, neutrófilos = 76.6%, linfocitos = 16.4%, eosinófilos = 0.9%, fibrinógeno = 645 mg/dl, GGT = 52 U/l y D-Dímero positivo. El estudio de eco-Doppler venoso reveló una trombosis venosa de las venas axilar, cefálica y basílica con compresión de la rama cubital del nervio cutáneo braquial medial a nivel del hiato basílico (a, 2b).

Se sustituyó el vendaje en ocho por cabestrillo sencillo que se mantuvo hasta el inicio de la rehabilitación funcional, y se realizó tratamiento con Tinzapaina sódica, realizándose radiografías y ultrasonografía-Doppler seriadas de control hasta la consolidación de la fractura de clavícula (fig. 1c) y la recanalización completa de las venas trombosadas (fig. 2c, 2d).

Discusión

De entre todas las fracturas de clavícula, las del tercio medio son las más frecuentes y el tratamiento más aceptado para las fracturas sin desplazamiento ha sido el conservador, habida cuenta de los buenos resultados funcionales, el bajo índice de complicaciones y la baja incidencia de pseudoartrosis^{5,6}, pudiéndose optar indistintamente por la inmovilización con un cabestrillo sencillo o con un vendaje en ocho⁷. Existe controversia en la toma de decisiones en cuanto a las fracturas de tercio medio de clavícula desplazadas en cuanto a que, a día de hoy, se cuestiona que dichas fracturas consoliden sin déficit funcional alguno⁸.

La TVPMS representa el 10% de todos los casos de trombosis venosa profunda. Es definida como proximal si involucra la vena

axilar u otras venas profundas proximales, y distal cuando afecta a las venas braquiales o más distales del brazo. Las venas axilares y subclavias son las más afectadas y la forma primaria es más común que la secundaria, siendo en la TVPMS primaria más común la trombosis relacionada con el esfuerzo (síndrome de Paget-Schroetter), y debiéndose las formas secundarias al uso de catéteres centrales y, menos comúnmente, a marcapasos y desfibriladores. Se han establecido unos factores de riesgo como la presencia de neoplasias, antecedentes de trombosis y trombofilia, reportándose con menos frecuencia casos asociados a cirugía, inmovilización, embarazo, toma de anticonceptivos orales, síndrome de hiperestimulación ovárica y traumatismos⁹.

El sistema venoso de la extremidad superior adopta una doble disposición, profunda y superficial (fig. 3). Las venas profundas son satélites de las arterias, existiendo dos venas por cada arteria, que confluyen en una vena axilar la cual se convierte intratorácicamente en vena subclavia que desagua en el tronco braquiocefálico homolateral. Las venas superficiales discurren entre la piel y las aponeurosis musculares, originándose en los dedos de las manos y ascendiendo hacia la mano (venas colaterales, intermetacarpianas, cefálica del pulgar y palmares) y el antebrazo, organizándose en las venas cefálica (lateral), mediana y basílica (medial) que confluyen en el pliegue anterior del codo («M» venosa). La vena basílica asciende hacia la mitad de la cara interna del brazo donde se hace profunda para desembocar en las venas humerales y la vena cefálica asciende por la parte externa del brazo y llega hasta el hombro en donde profundiza hacia la vena axilar a través del espacio deltopectoral¹⁰.

La flebografía es la técnica más adecuada para llegar a un diagnóstico definitivo pero, debido a su coste y agresividad, ha sido desplazada por el estudio de eco-Doppler venoso que también proporciona una elevada sensibilidad y especificidad³.

El tratamiento de elección es la heparina de bajo peso molecular seguida de anticoagulación oral que se debe administrar al menos durante tres meses, manteniéndose de forma indefinida en

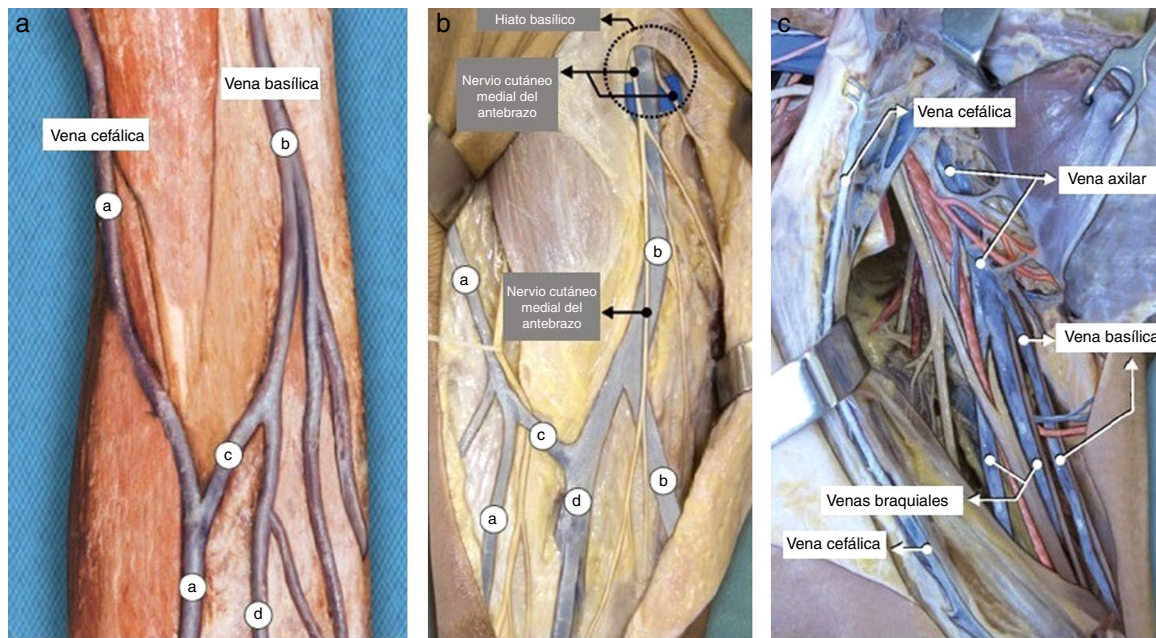


Figura 3. 3a: pieza anatómica de las venas del codo y del brazo: vena cefálica (a), vena basilíca (b), vena intermedia del codo (c), vena intermedia del antebrazo (d). 3b: la vena basilíca perfora la fascia profunda por el hiato basilíco junto con el nervio cutáneo medial del antebrazo. 3c: relación entre las venas del brazo.

los casos en los que persiste la causa trombogénica. En algunos casos se propone tratamiento trombolítico aunque se considera de segunda elección debido al mayor riesgo de sangrado y a que no se ha demostrado que reduzca el síndrome posflebítico^{2,3}.

En la literatura se encuentran referencias a la TVPMS de las venas axilar o subclavia de manera aislada² siendo muy infrecuente la aparición de una trombosis extensa secundaria a un traumatismo como es el caso que se reporta. Pese a que la fractura clavicular habría sido tributaria de indicación de tratamiento quirúrgico, la complicación vascular acontecida en los primeros días llevó a decidir un tratamiento conservador, sustituyéndose el vendaje en ocho por un cabestrillo simple al considerar que la trombosis venosa profunda podría haber tenido su origen tanto en el propio traumatismo como en la presión ejercida por dicho sistema de inmovilización a nivel de la axila. A este respecto y dado que los estudios donde se ha comparado la eficacia de ambos métodos de inmovilización (cabestrillo simple y vendaje en ocho) no han revelado diferencias significativas⁷, consideramos preferible el uso de un cabestrillo simple para el tratamiento conservador de las fracturas de clavícula para evitar la infrecuente pero posible complicación de TVPMS.

Conflicto de intereses

Los autores declaran no tener ningún conflicto de intereses.

Bibliografía

1. Peivandi MT, Nazemian Z. Clavicular fracture and upper-extremity deep vein thrombosis. *Orthopedics*. 2011;34(3):227.
2. Sabeti S, Schillinger M, Mlekusch W, Haumer M, Ahmadi R, Minar E. Treatment of subclavian-axillary vein thrombosis: long-term outcome of anticoagulation versus systemic thrombolysis. *Thromb Res*. 2002;108(5-6):279-85.
3. Prandoni P, Polistena P, Bernardi E, Cogo A, Casara D, Verlato F, et al. Upper-extremity deep vein thrombosis. Risk factors, diagnosis and complications. *Arch Intern Med*. 1997;157(1):57-62.
4. Shennib H, Hickie K, Bowles B. Axillary vein thrombosis induced by an increasingly popular oscillating dumbbell exercise device: A case report. *J Cardiothorac Surg*. 2015;10:73.
5. Van der Meijden OA, Gaskill TR, Millet PJ. Treatment of clavicle fractures: Current concepts review. *J Shoulder Elbow Surg*. 2012;21(3):423-9.
6. Andersen K, Jensen PO, Lauritzen J. Treatment of clavicular fractures. Figure-of-eight bandage versus a simple sling. *Acta Orthop Scand*. 1987;58(1):71-4.
7. Lenza M, Belloti JC, Andriolo RB, Faloppa F. Conservative interventions for treating middle third clavicle fractures in adolescents and adults. *Cochrane Database Syst Rev*. 2014;5:CD007121.
8. Canadian Orthopaedic Trauma Society. Nonoperative treatment compared with plate fixation of displaced midshaft clavicular fractures. A multicenter, randomized clinical trial. *J Bone Joint Surg Am*. 2007;89(1):1-10.
9. Engelberger RP, Kucher N. Management of deep vein thrombosis of the upper extremity. *Circulation*. 2012;126(6):768-73.
10. Jiménez-Castellanos J, Catalina CJ, Carmona A. *Anatomía Humana General*. Sevilla: Universidad de Sevilla, Secretariado de Publicaciones; 2007. p. 78.